Anesthésie Réanimation
CIA - RVPA partiel
CAV Partiel



DIU Réanimation Cardiopathies Congénitales
Novembre 2016
Dr N TAFER
Hôpital cardiologique Haut Lévèque
CHU Bordeaux

Anesthésie

- Anesthésie Shunt Gauche-Droit
- Cardiopathies congénitales à score Aristotle bas
  - objectif de résultat :
    - courte durée de réa
    - Pas de transfusion
    - pas de morbi-mortalité

Les patients concernés

- Cardiopathie bien tolérée
  - Poids > 10 kg
  - Age supérieur à 1 an
- Cardiopathie mal tolérée
  - Poids < 10 kg - Retard staturopondéral
  - Age inférieur à 1 an
- Cardiopathie vieillie
  - Age supérieur à 15 ans

Monitorage per-opératoire



- Classique pour une CEC
  - KT central
  - KT artériel
  - VVP remplissage
  - SpO2 - Gds
  - BIS
  - NIRS
- ETO: ne pas s'en priver
- Cardiopathie vieillie :
  - Attention aux Qp/Qs >>>1
  - Intérêt du KT Scvo2 à discuter

Phase opératoire + CEC



- Le + souvent grand enfant avec geste chirurgical court

- Objectifs : fastracking et pas de transfusion
  - Intérêt de la normothermie
  - Limiter le volume du priming
  - Utilisation d'un récupérateur de sang type Cell Saver®
  - Pratique du rétro-priming
  - Antifibrinolytiques

Techniques d'épargnes sanguines



- Tranfusion Autologue Différée
  - Technique complexe à réaliser
  - Enfant - cardiaque - transfert des produits - gestion des rdv…

Techniques d'épargnes sanguines

- Consultation d'Anesthésie
  - Pour définir la stratégie
  - Précoce par rapport à l'intervention
  - Prescrire : Fumafer - Foldine
- EPO
  - Intérêt chez l'adulte démontré
    - *Abdullah, J Card Surg 2006*
  - Pédiatrie

> . EPO caused no adverse reactions. In conclusion, EPO was effective as an adjuvant therapy for open heart surgery without blood transfusion in children. Administration of a relatively high dose of EPO (300 U/kg) seems to be effective for pediatric patients.
>
> ***(CHEST 1997; 111:1565-70)***

-

Techniques d'épargnes sanguines



- CEC en hémodilution complète
  - Pas de dérivés sanguins dans le liquide d'amorçage
    - Priming blanc
  - Conséquence : hémodilution du patient
  - D'autant plus que la volémie est faible par rapport au priming
  - Risque d'hémodilution extrême en fin de la CEC (Hte < 20%)

- Technique du retro priming
  - Réalisé chez l'adulte
  - Possible en pédiatrie , mais :
    - De préférence patient avec volémie élevée
    - Eviter les pathologie d'obstacle : sténose valvulaire, … Fallot
    - **Limite : à partir de 8kg**

Réalisation du retropriming

Connection ligne veineuse
Déclampage de la ligne
Récupération du sang
Remplissage lent du circuit

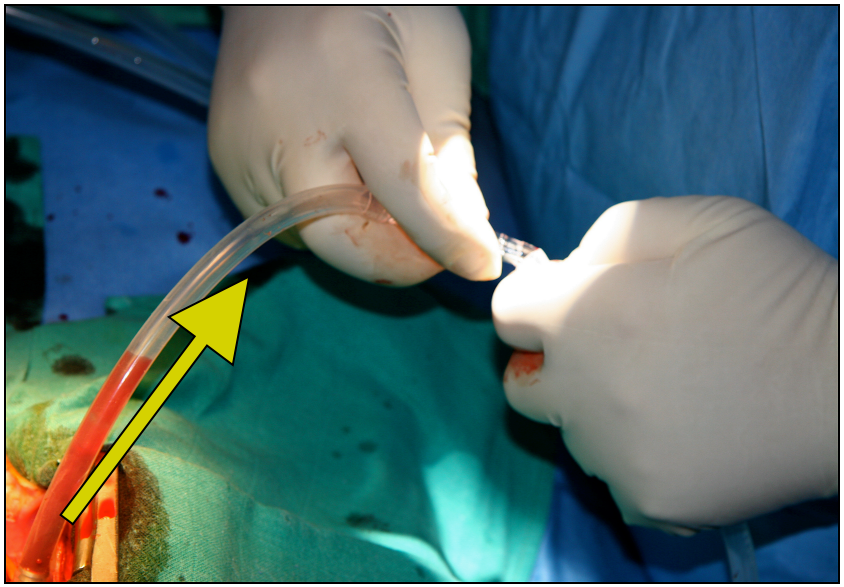

Ligne veineuse

Ligne artérielle non raccordée
à la canule aortique
Récupération du priming blanc
dans une cupule

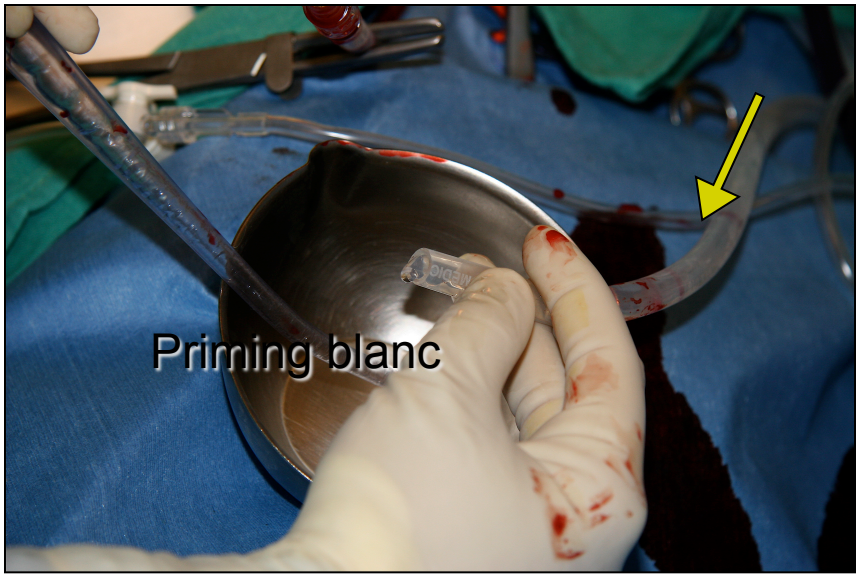

Ligne artérielle

Surveillance du retropriming

- FC, PA, SaO2
  - Variations ≤ 20% acceptables
- Au mieux : retour du sang à la ligne artérielle
- Ne pas insister car équivalent de **choc hémorragique**
  - Réaction physiologique : vasoconstriction

Objectif fast tracking

- Protocole anesthésique:
  - Intérêt AIVOC
  - Titration++++
- Ne pas s'affranchir des Fondamentaux en post op:
  - RP
  - Echo
    - Pas de Shunt résiduel
  - saignement
  - GSA

Complications postopératoires

- **Embolie gazeuse ++++**
  - **Possible à partir des voies veineuses ou artérielles**
    - **en pré et per-opératoire**
  - **Intérêt du BIS +/- NIRS**
  - **Risque plus important si thoracotomie**
  - **Habitude du chirurgien**
  - **Bénéfice/risque à discuter en pré-op avec les parents**
    - **Raison esthétique semble primordiale**
    - **Mais risque neurologique considérable**
    - **Information complète indispensable**
    - **Sinon risque d'incompréhension totale… après**

Complications postopératoires

- Dysfonction nœud sinoauriculaire
  - Traumatisme - Ischémie
  - Surtout CIA Sinus veinosus
- Dysfonction ventriculaire gauche ou droite
  - CAV partiel : Pronostic en fonction de la réparation de la valve mitrale
  - Cardiopathie vieillie (≥15 ans)
  - HTAP - Dilatation chronique du VD
- HTAP
  - Rare dans la population pédiatrique

Complications postopératoires



- Persistance d'un shunt postopératoire
  - Patch « vicieux » ex : VCI à gauche
  - Intérêt de l'ETT /ETO précoce
- Obstruction veineuse
  - Syndrome cave supérieur
  - Obstruction VPD
- Toute chirurgie cardiaque sous CEC
  - Hémorragie - Epanchement péricardique
  - Faible risque de BAV :
    - ne pas négliger les électrodes AV

Analgésie post op

- Si thoracotomie:
  - Kt intercostal
    - Continuous extrapleural infusion of ropivacaine in children: is it safe? K Maurer et al, can journal of anesthesia
    - Ropivacaine 0,2% 0,2 à 0,3 ml/h



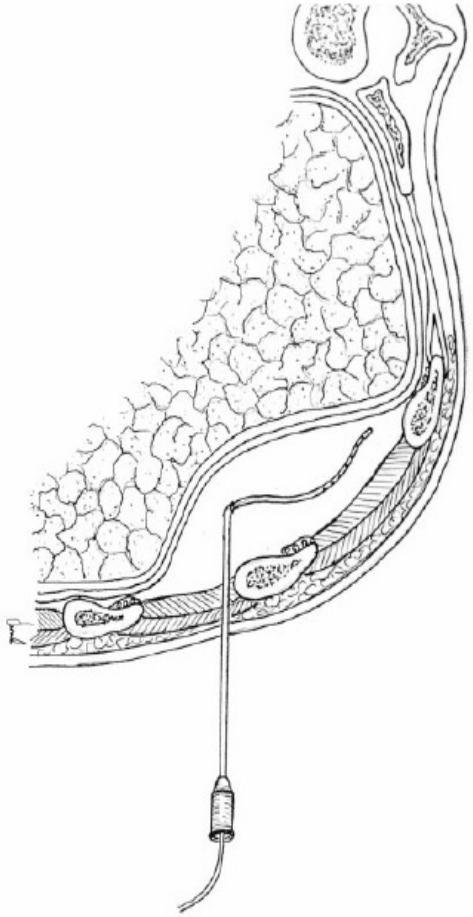

Fermeture CIA percutanée



- Nécessité d'un contrôle ETO
- Procédure courte durée
- AG

Conclusion

Anesthésie d'un shunt G-D

Peu de complication post-opératoire

Risque d'embolie gazeuse

Information complète

Objectif chez le grand enfant :

Pas de transfusion Fast-track

Obligation de résultats