Anesthésie –réanimation :
Coarctation isthmique
Syndrome de coarctation
Interruption de l'arche aortique

Dr Ph Mauriat

CHU Bordeaux

Coarctation isthmique : évaluation préopératoire

- Prise en charge + fréquente en néonatale
- Dysfonction VG : systolique, diastolique (HVG)
- HTAP postcapillaire
- Perméabilité du canal artériel
- Risque de paraplégie si absence de collatéralité

  (Backer, ATS 2006)

  - coarctation peu serrée < 36mmHg
  - imagerie
- Scoliose, l ’ insuffisance respiratoire restrictive

Coarctation isthmique : anesthésie

- Prostine potentialise les vasodilatateurs
- Ne pas diminuer les RVP à l'induction
- Modifications brutales de la postcharge au clampage :

  - ⇑ RVS, risque de défaillance VG (surtout si coarct peu serrée), intérêt des halogénés, vasodilatateurs
- Modifications brutales de la postcharge au déclampage :

  - ⇓ RVS, risque d'hypotension

  => remplissage ± reclampage temporaire

Monitoring

- ⇒ PA sanglante radiale droite
- ⇒ ± BPNI membres inf
- ⇒ Cathéter central : PVC ± SvcO2
- ⇒ SpO2 pré et postductale
- ⇒ NIRS rénale et cérébrale

Compression du poumon inférieur en per op

Coarctation isthmique : troubles ventilatoires

Altération du rapport VA/Q

__le poumon inférieur est mal ventilé, volume de fermeture proche de la CRF *(Heaf, NEJM 1983)* par ⇓ pression négative pleurale

Risque d'acidose respiratoire

Vérifier la sonde d'intubation en thoracotomie

Nécessite d'augmenter le débit pulmonaire :

Pression + fréquence

Contrôle de l'EtCO2

Intérêt des sondes sélectives : Carlens 26Fr ≥ 8ans

Coarctation isthmique : anesthésie

Le risque de paraplégie : 0,4%

le principal FdR est une durée du clampage > 30 min (*von Oppel, J Card Surg 1994*)

pauvreté des collatérales

l ' hyperthermie peropératoire

(*Crawford, JTCardiovasc Surg 1984, Pennington, ATS 1985)*

sousclavière droite retro-oesophagienne *(Lerberg, ATS 1982)*

Intérêt de la NIRS per-opératoire

Surveiller les mouvements en post-op immédiat

NIRS
rSO2 : cérébrale et rénale

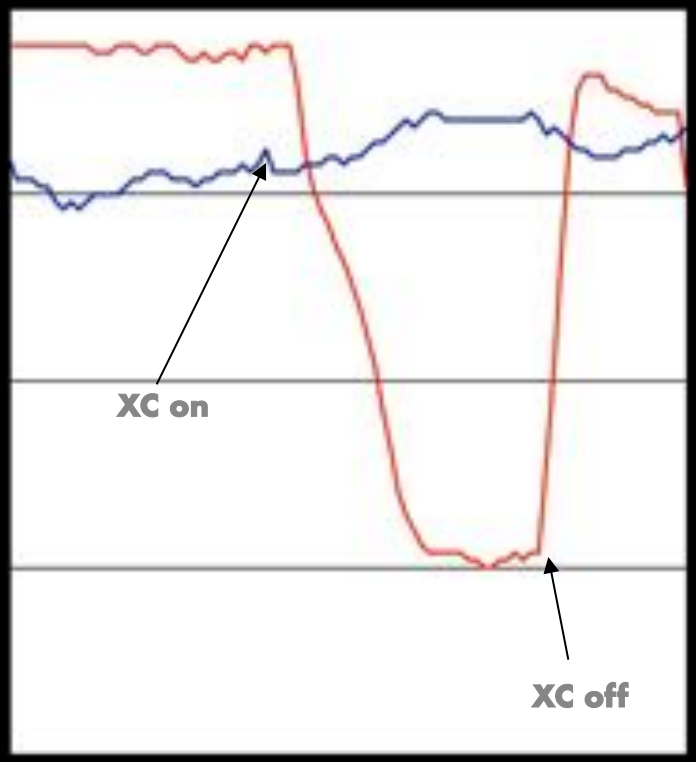



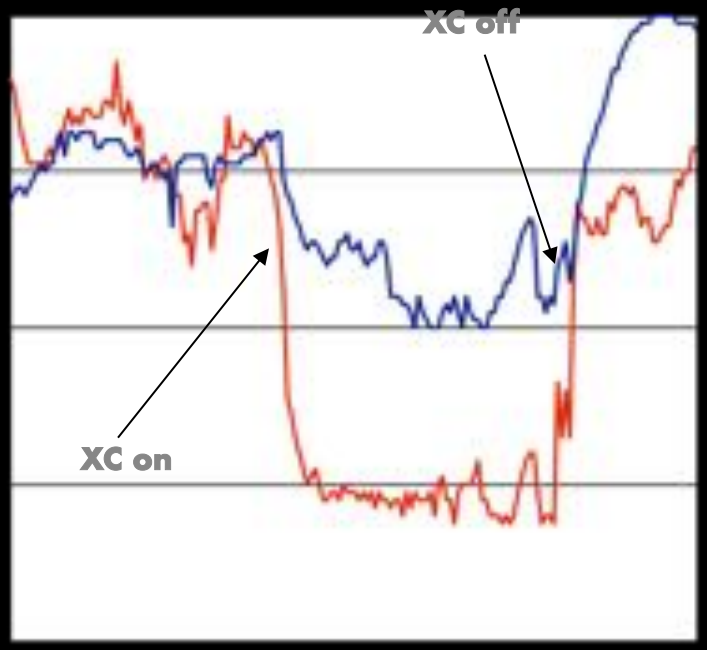

Le syndrome de coarctation : Cure de coarctation et cerclage

- éviter l'augmentation RVP après cure de coarctation
- Surtout si acidose mixte non traitée

⇒ retentissement sur la RVP *(Schreiber, Pediatr Res, 1986)*

⇒ retentissement sur l'inotropisme *(Bountra, J Physiol 1989)*

⇒ Si coarctation ± levée = > 2 obstacles aux VG et VD

Coarctation isthmique : anesthésie

- Surveiller les GDS per clampage
- Contrôler la PA per clampage
  - Sévoflurane
  - Vasodilatateurs : Régitine, Urapidil
- Au déclampage
  - Remplissage et arrêt des vasodilateurs
  - Reventilation des 2 poumons : manoeuvre de recrutement
- Infiltration intercostale en continu :
  - naropëine 2mg/kg, xylocaïne 2-7mg/kg

Coarctation isthmique : postopératoire

1. <u>Bas débit postop :</u>
   - coarctation résiduelle (gradient Echo)
   - CIV méconnue
   - autre lésion d ' hypoVG et HTAP postcapillaire
   - dysfonction VG ⇒sous-estime le gradient résiduel

2. <u>HTA postop</u> 56% *(Fox, ATS 1980)*, surtout si réparation tardive
   - stimulation sympathique, à rénine élevée
   - Bbloquants, IEC, alphabloquant (phentolamine, urapidil)
     118 coa < 6 ans : 64% HTA (esmolol + Nipride)
   - assurer une bonne analgésie, ALR ou infiltration intercostale

Coarctation isthmique : postopératoire

3. Le chylothorax

plaie du canal thoracique ou augmentation des pressions veineuses thoraciques

- diagnostic : pertes lactescentes dans le drain thoracique à la reprise du lait ou découverte d'un épanchement pleural. *Sukumaran, Eur J CTS, 2007*
- Tt : - compenser les pertes, nutrition parentérale et entérale spécifique

- somatostatine 3,5-7μg/kg/h *(Rimensberger, ATS, 1998)*
- reprise chirurgicale

Evolution longue

4. La paralysie récurentielle
5. La paralysie phrénique

Coarctation isthmique : postopératoire
Risque d'entérocolite ulcéronécrosante

- *Wernovsky, Pediatrics 2000*
  - 4,8% pour les obstacles aortiques,
  - FDR : prématurité, bas débit, KT ombilicaux
  - acidose lactique

Attention aux reprises précoces du transit en diarrhée

Précaution :

laisser a jeun jusqu'à la reprise du transit digestif

sonde gastrique - palpation abdominale

radio d'abdomem : dilatation aérique++

L'interruption de l'arche aortique, le syndrome de coarctation : préopératoire

Réanimation préopératoire

Indispensable si découverte tardive en <u>choc cardiogénique à la fermeture du canal</u>

Assurer le transport d'O2

- ouverture du CA (PGE2)
- optimisation du débit systémique (inotropes, vasodilatateurs), surveillance pH, lactate, SvO2, diurèse
- maintien des RVP (ne pas hyperventiler, limiter O2, Ht élevé)
- traiter l'anémie

L’interruption de l’arche aortique, le syndrome de coarctation : préopératoire

Réanimation préopératoire

Diminuer la consommation d’O2 : AG, ventilation mécanique, repos alimentaire

Récupérer les défaillances viscérales : dialyse précoce

Evaluation neurologique (comitialité, hémorragie …)

Timing opératoire

Degré de récupération des dysfonctions d’organe

Aggravation malgré les traitements

Problème du poids et de la prématurité

L'interruption de l'arche aortique, le syndrome de coarctation : anesthésie

- Induction : patient sous Prostine, canal artériel ouvert
- Mise en condition adéquate pour un arrêt circulatoire en hypothermie modérée, avec perfusion cérébrale

Cardiovasc Surg. 2001 Aug;9(4):396-402.

Aortic arch and proximal supraaortic arterial repair under continuous antegrade cerebral perfusion and moderate hypothermia.

Jacobs MJ, de Mol BA, Veldman DJ.
Department of Vascular Surgery, University Hospital Maastricht, The Netherlands. m.jacobs@surgery.azm.nl

- V V C
- KTA radial/huméral droit (30% IAAo type B ont une sousclavière droite rétro-oesophagienne, *Fulton ATS 1999)*
- sonde thermique rectale, oesophagienne, nasale
- vessie de glace autour du crâne
- NIRS cérébrale et rénale

J Card Surg. 2008 Sep-Oct;23(5):474-9. doi: 10.1111/j.1540-8191.2008.00644.x.

Noninvasive control of adequate cerebral oxygenation during low-flow antegrade selective cerebral perfusion on adults and infants in the aortic arch surgery.

Rubio A, Hakami L, Münch F, Tandler R, Harig F, Weyand M.

L'interruption de l'arche aortique, le syndrome de coarctation : anesthésie

<u>Fermeture sternale retardée</u> :

Kreitman, Eur J Cardiothorac Surg, 2002 :

- âge < 7jours
- Dg : IAAo, RVPAT
- CEC > 185min, KIAo > 98min
- SvO2 < 50%

<u>NEM, Haut-Lévèque</u> :

- poids < 3kg
- CEC > 130min
- adrénaline > 0,3γ, instable, ⇑POG
- tropo au déclampage
- Dysfonction VG ± HTAP en ETO
- ⇓ compliance pulmonaire

L’interruption de l’arche aortique, le syndrome de coarctation : postopératoire

1. Rétrécissement de la voie sous-aortique, obstacle dynamique
   - optimiser la précharge, limiter les inotropes
2. Gradient résiduel supravalvulaire aortique
3. CIV résiduelle, risque d’ hyperdébit pulmonaire
4. HTAP précapillaire
5. Troubles ventilatoires : compression bronche souche gauche intérêt du décubitus ventral (voir aortopexie)
6. Évaluation neurologique
7. Complications spécifiques du syndrome de DiGeorge (immunodépression, anomalies neurologiques, hypoparaT)
8. Chylothorax, recoarctation….

Cure de coarctation chez l'adulte

Kuroczynski W. Cardiol J 2008

- 25 adultes (moy 43 ans) avec HTA
- Chirurgie :
  - 20% de Crafoord
  - 42% de tube en dacron
  - 28% de patch + dilatation
  - 10 % extra cardiaque
- 1 décés 12 ans post-op insuffisance cardiaque
- Baisse des pressions
  - PAM 182 vs 139 mmHg - PAD 97 vs 83 mmHg
  - Normalisée pour 12 pts
  - Tt anti HTA longue durée pour 11 pts

Cas cliniques

- N. Né à terme, PN 2,750 kg
- Période néonatale : I. Cardiaque + défaillance multiviscérale
- Intubation et Ventilation mécanique
- Diagnostic IAAo de type B - Amélioration sous Prostine®
- Suspicion d'infection : Vancocine® - Claforan®
- CEC 139 mn - KlAo 60 mn - AC 20 mn - PCA 15 mn - UF 1050 ml
- Faible support I + :
    - Adrénaline 0,17 µg/kg/mn et Corotrope 0,5 µg/kg/mn
- Echographie cardiaque : OK
- Thorax ouvert ---> Déplétion ---> Fermeture Sternale J3
- Au décours : Désaturation ---> iNO et augmentation I+
- Troubles de la ventilation : Atélectasie
- Arrêt I+ J7 - Extubation J9 - Sortie réanimation

- N. Né à terme, PN 3,6 kg
- Diagnostic postnatal à J2 ---> I. cardiaque + défaillance multiviscérale
- Intubation et Ventilation mécanique
- Diagnostic IAAo de type I - Amélioration sous Prostine®
- Dysmorphisme ---> Suspicion de Di-George
- CEC 86 mn - KlAo 42 mn - AC 19 mn - PCA 17 mn - UF 800 ml
- Echographie cardiaque : OK
- Faible support I + :
    - Adrénaline 0,10 µg/kg/mn et Corotrope 0,5 µg/kg/mn
- Fermeture Sternale sans difficulté
- Troubles de la ventilation : Atélectasie
- Extubation J3
- Arrêt I+ J4 - Sortie réanimation J8

- Enfant 3 ans
- Tableau Insuffisance Cardiaque à l' âge de 4 mois, suivi régulier au décours
- Diagnostic de Coarctation de l' Aorte
- KlAo 15 mn
- Clampage aortique marqué par une HTA : Vasodilatateur
- VS sur tube à la sortie du bloc opératoire - Support I+=0
- Contrôle échographique : Bon VG. Bonne réparation
- Extubation à H1
- Sortie réanimation J1