

Ventricule unique

Prise en charge
chirurgicale initiale

A/ si circulations équilibrées

sténose pulmonaire modérée ($QP/QS \cong 1$)

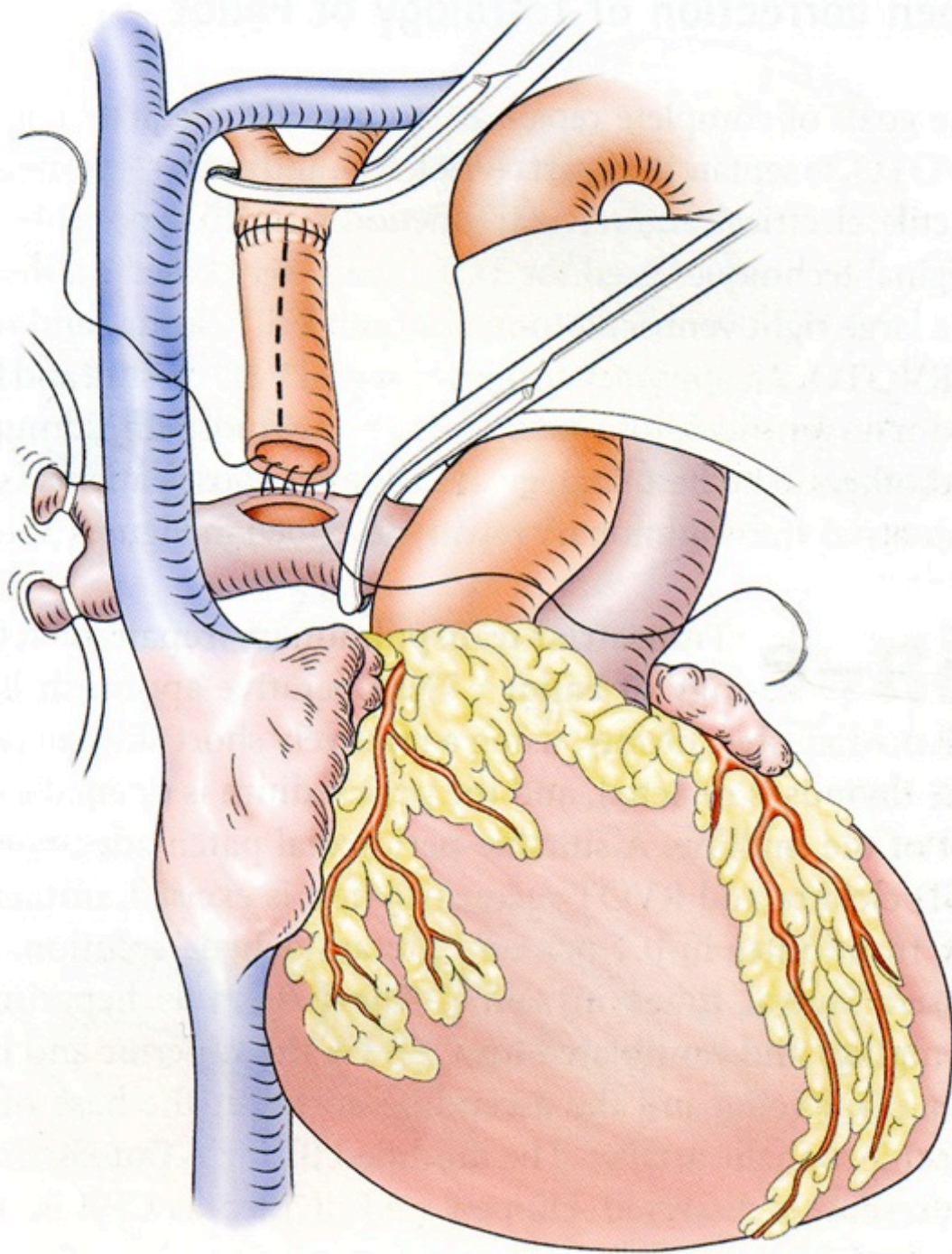
- ne rien faire
- surveiller

B/ sinon : préparer Fontan ultérieur: objectifs:

- préserver fonction ventriculaire
 - pas de précharge excessive
 - pas de postcharge anormale
- préserver lit artériel pulmonaire
 - pas de sténose anastomique
 - résistances pulmonaires basses

1/ sténose pulmonaire

- Si débit pulmonaire insuffisant
- anastomose systémico-pulmonaire
 - sternotomie médiane
 - du côté de la VCS
 - plutôt petite taille
 - suppression canal artériel

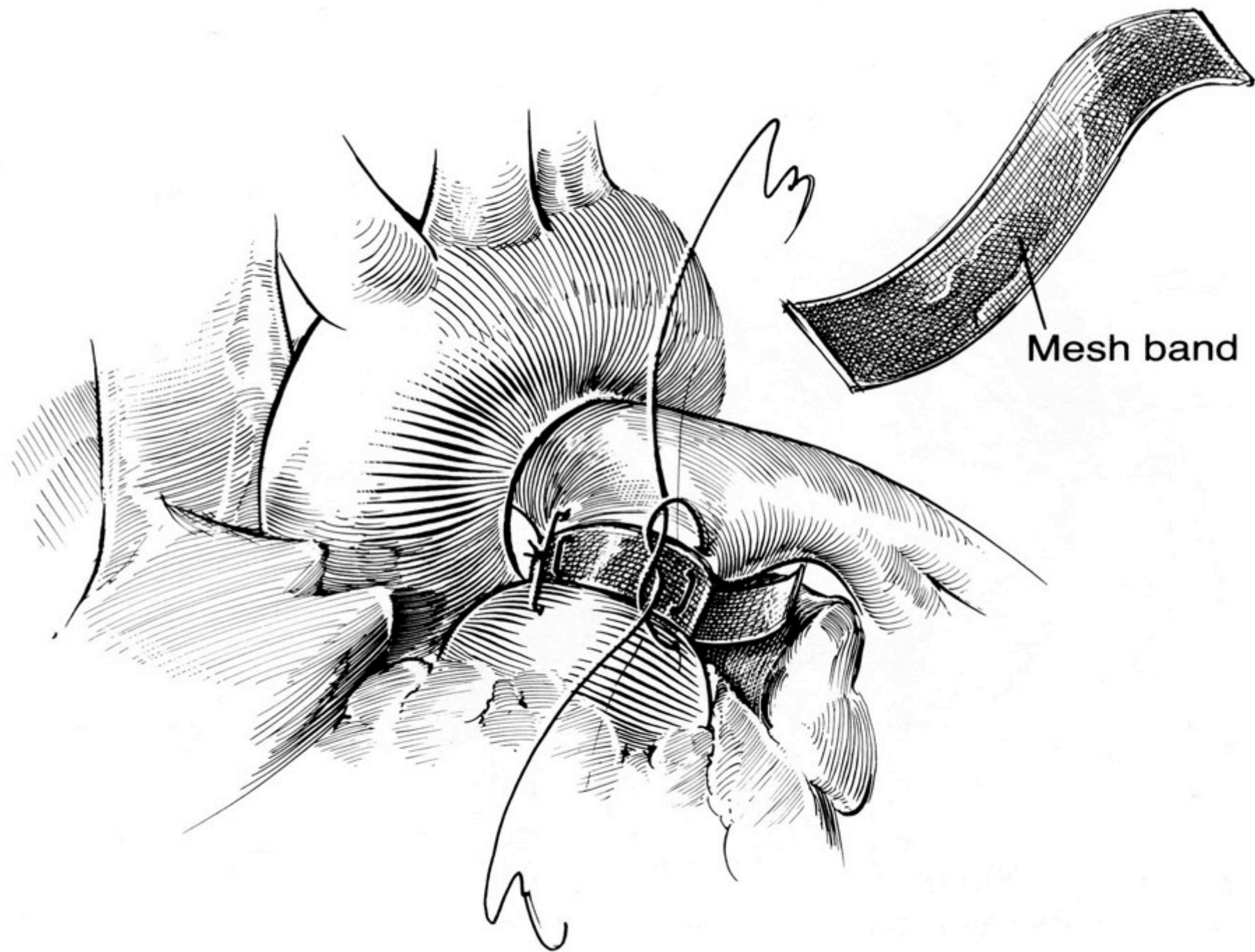


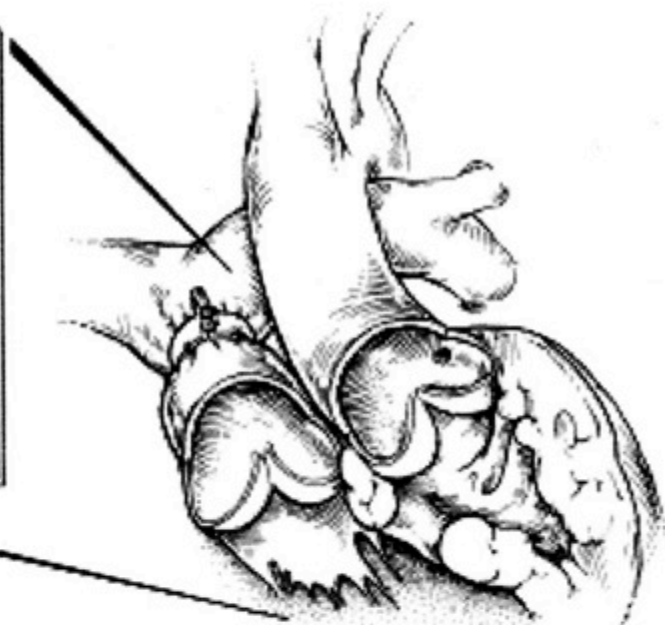
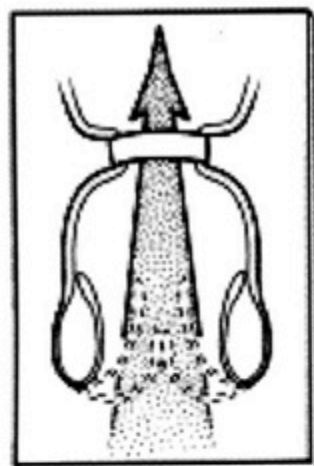
Anastomose systémico-pulmonaire : problèmes:

- ne pas léser les artères pulmonaires +++
 - anastomose centrale
 - tube VU-AP
- éliminer obstacle post-capillaire
 - CIA restrictive (+ atrésie VAV gauche):
septectomie
 - RVPAT (même non bloqué):
cure RVPAT

2/ absence de sténose pulmonaire sans obstacle sous-aortique

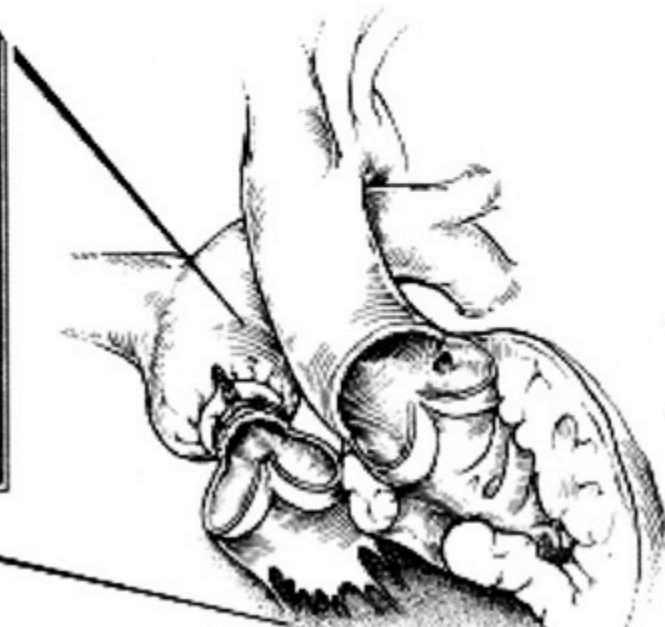
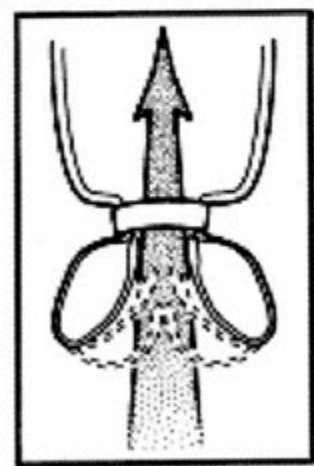
- débit pulmonaire excessif – HTAP
- cerclage pulmonaire
 - sternotomie médiane
 - formule de Toronto : $24 \text{ mm} + 1 \text{ mm/kg}$
+ ajustement sur pressions
 - bien placé
 - pas de sténose de la bifurcation
 - pas de lésion de la valve pulmonaire
 - surveillance +++
 - protection pulmonaire efficace
 - sténose sous-aortique





R. Davis ©
1998

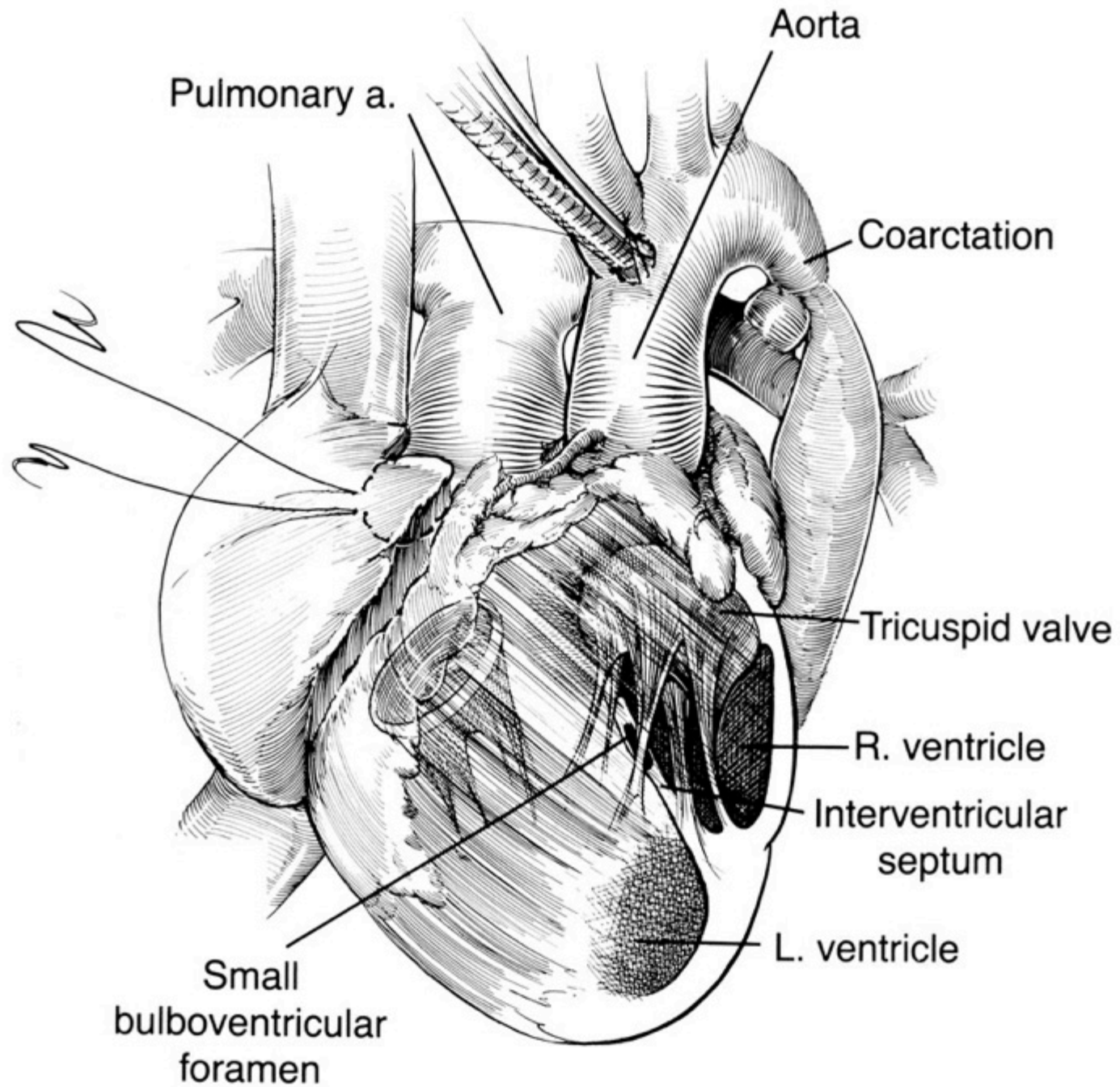
A

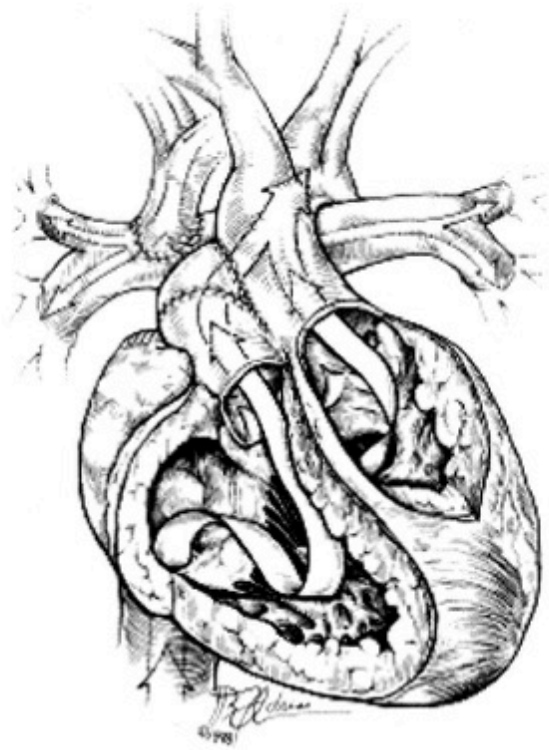


R. Davis ©
1998

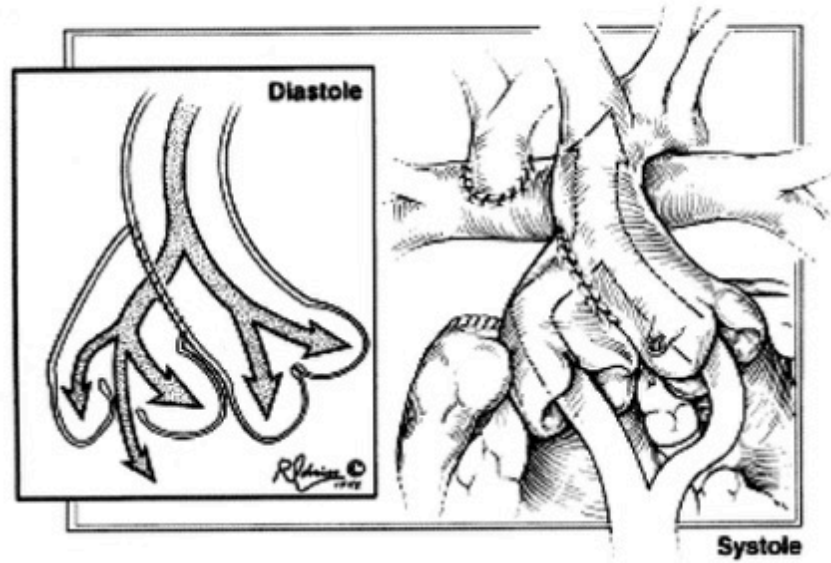
3/ absence de sténose pulmonaire avec sténose sous-aortique (avérée ou potentielle)

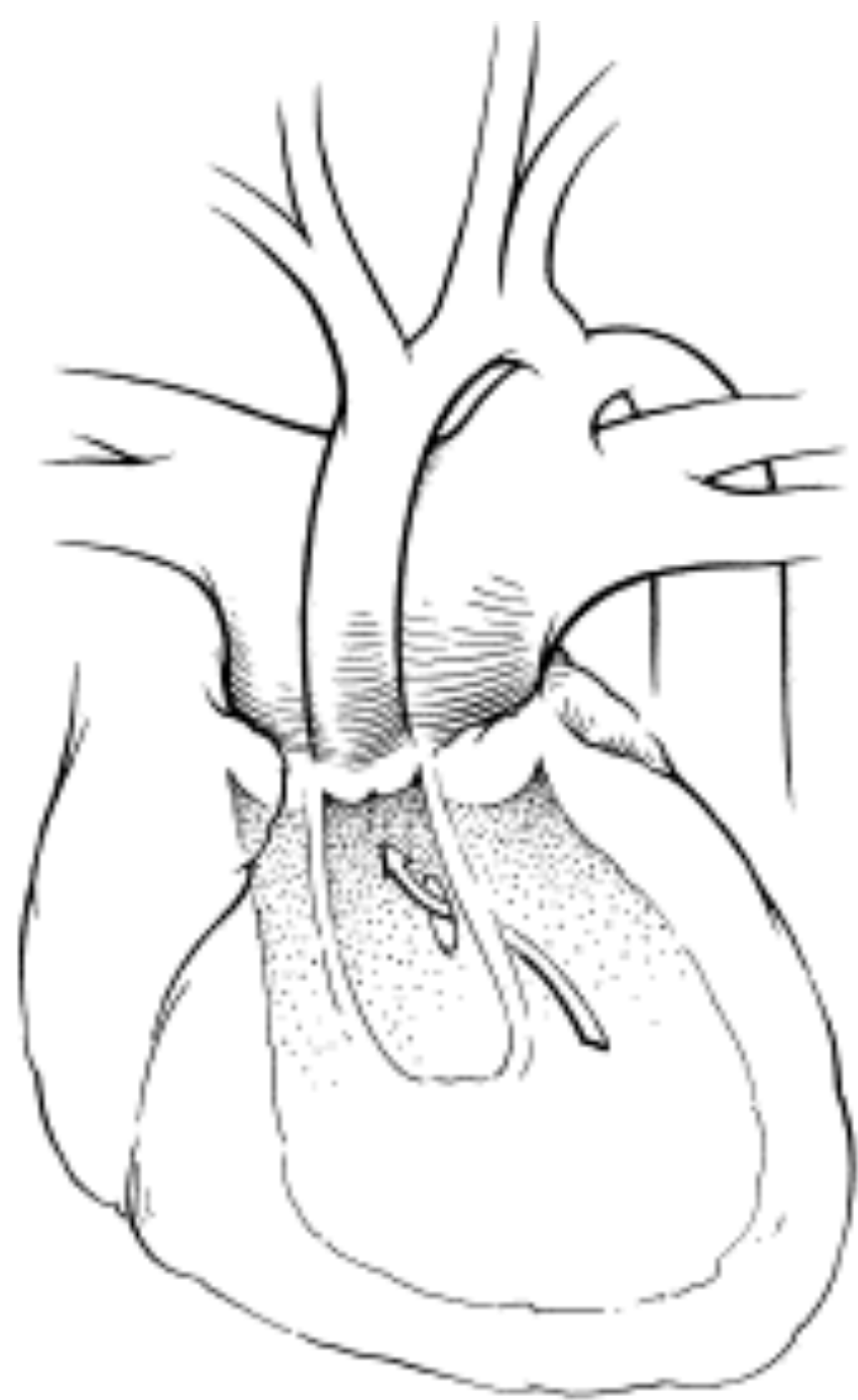
- association fréquente CoA (\pm hypoplasie arche Ao)
- options chirurgicales
 - cerclage pulmonaire : non
 - switch palliatif : ?
 - élargissement FBV
 - À risque
 - à distance de la période néonatale
 - anastomose aorto-pulmonaire (DAMUS)
 - risque LAo (orifice pulmonaire)
 - \pm réparation crosse aortique
 - anastomose / tube VU-AP

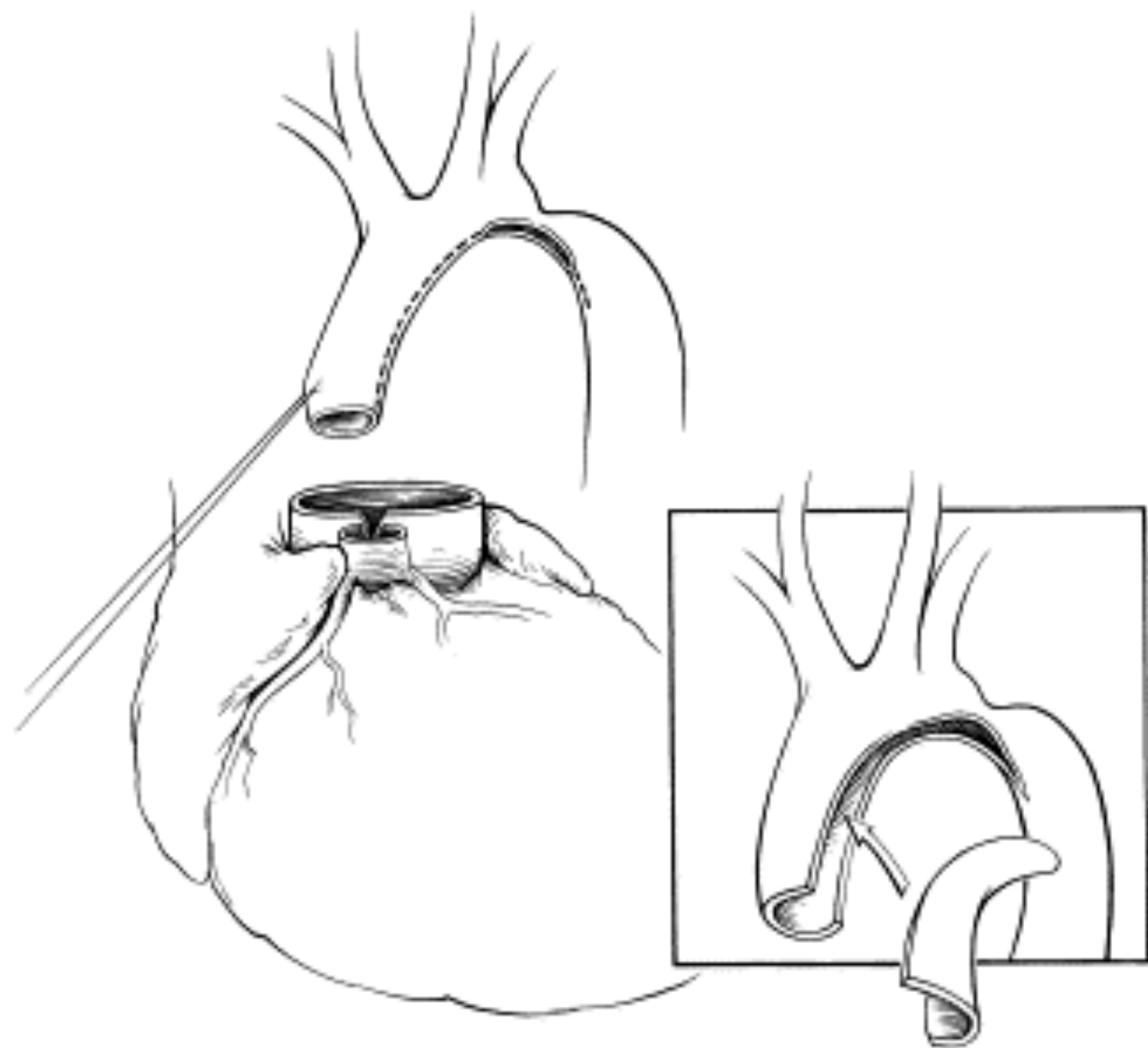


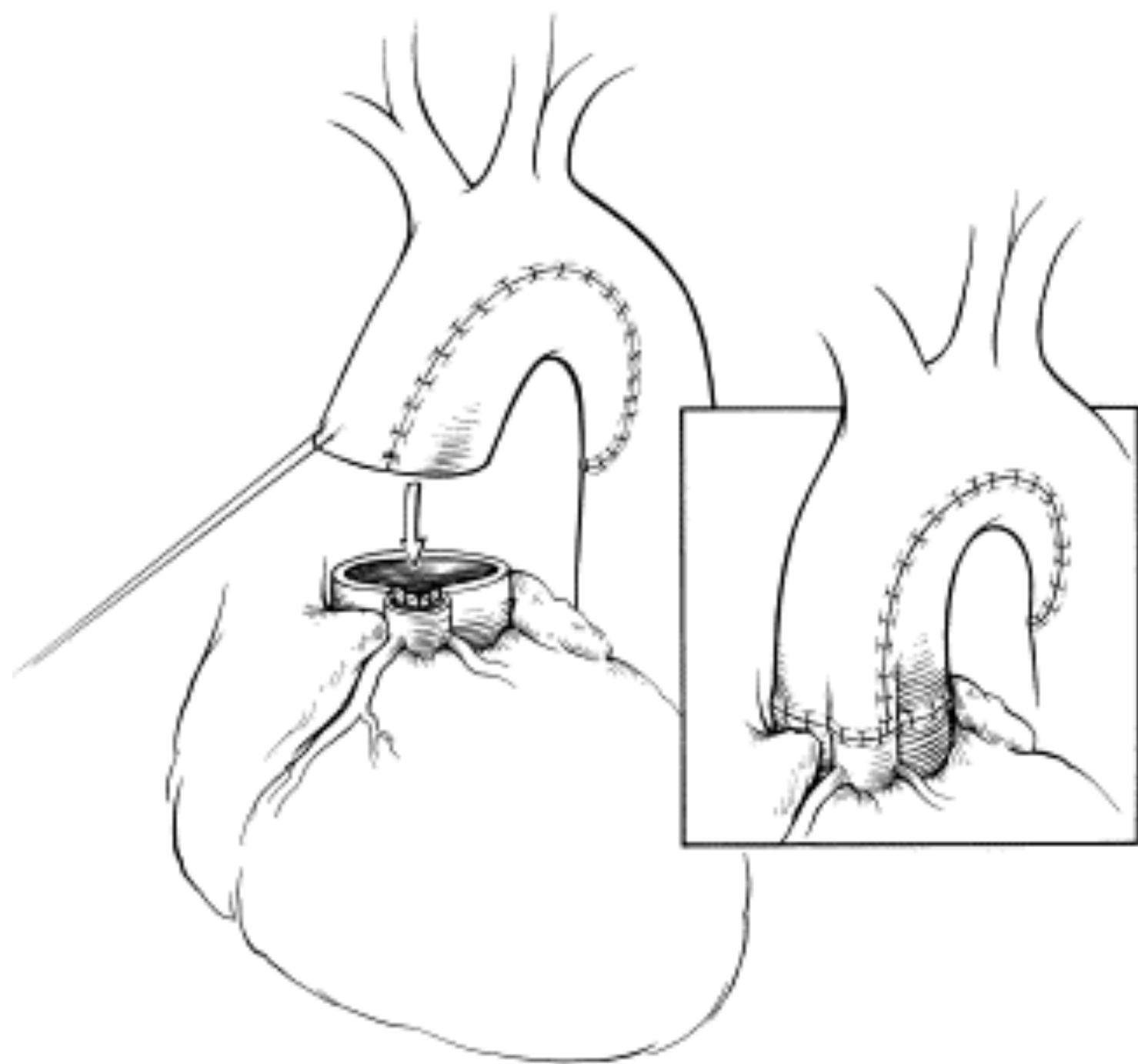


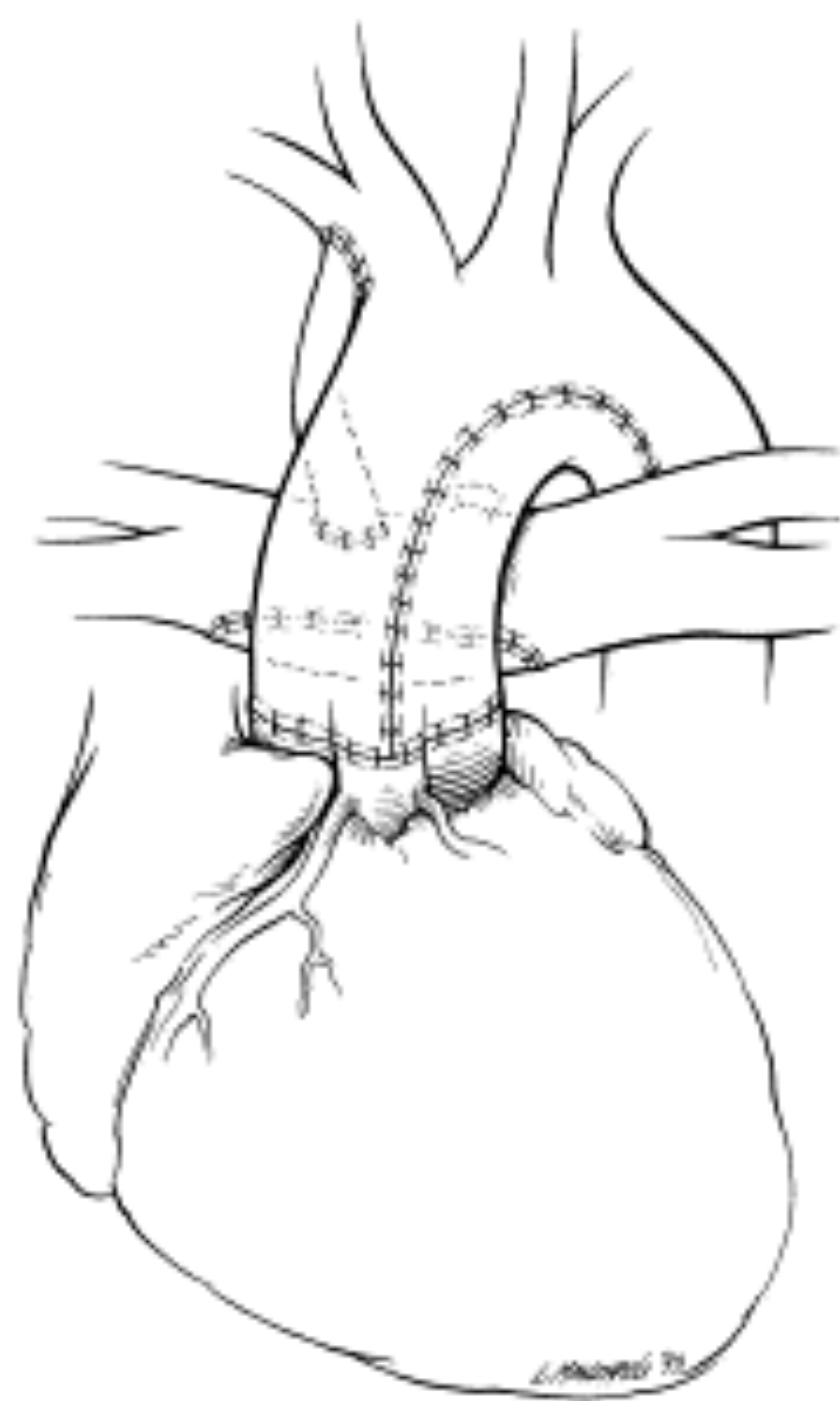
A











Problèmes potentiels

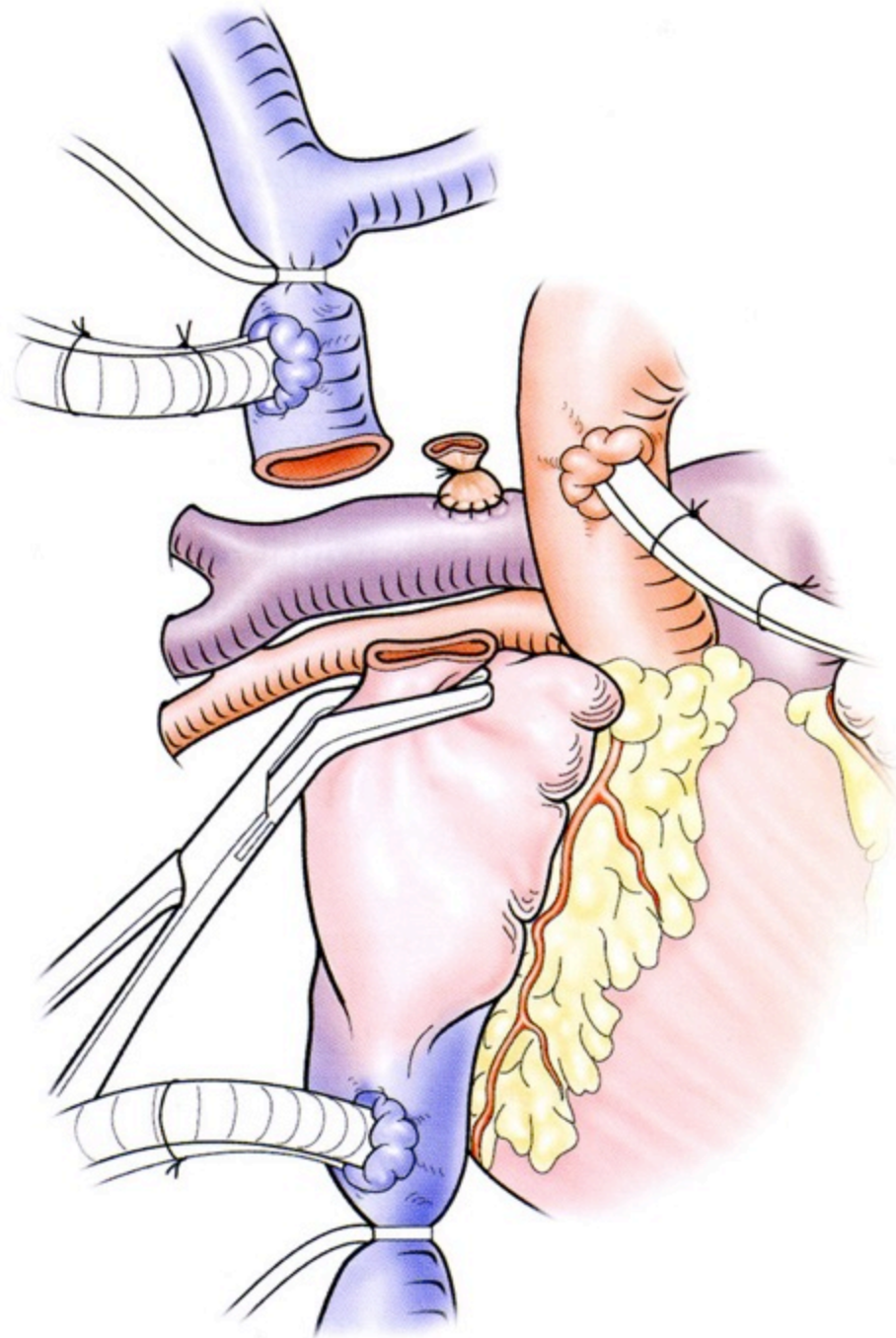
- intracardiaques
 - mixing inadéquat (CIA large)
 - dysfonction myocardique
 - insuffisance valve AV
- voie pulmonaire
 - débit pulmonaire inadéquat
 - obstacle retour veineux pulmonaire
- voie aortique
 - obstacle résiduel (sous-valvulaire, CoA)
 - insuffisance aortique (Damus)

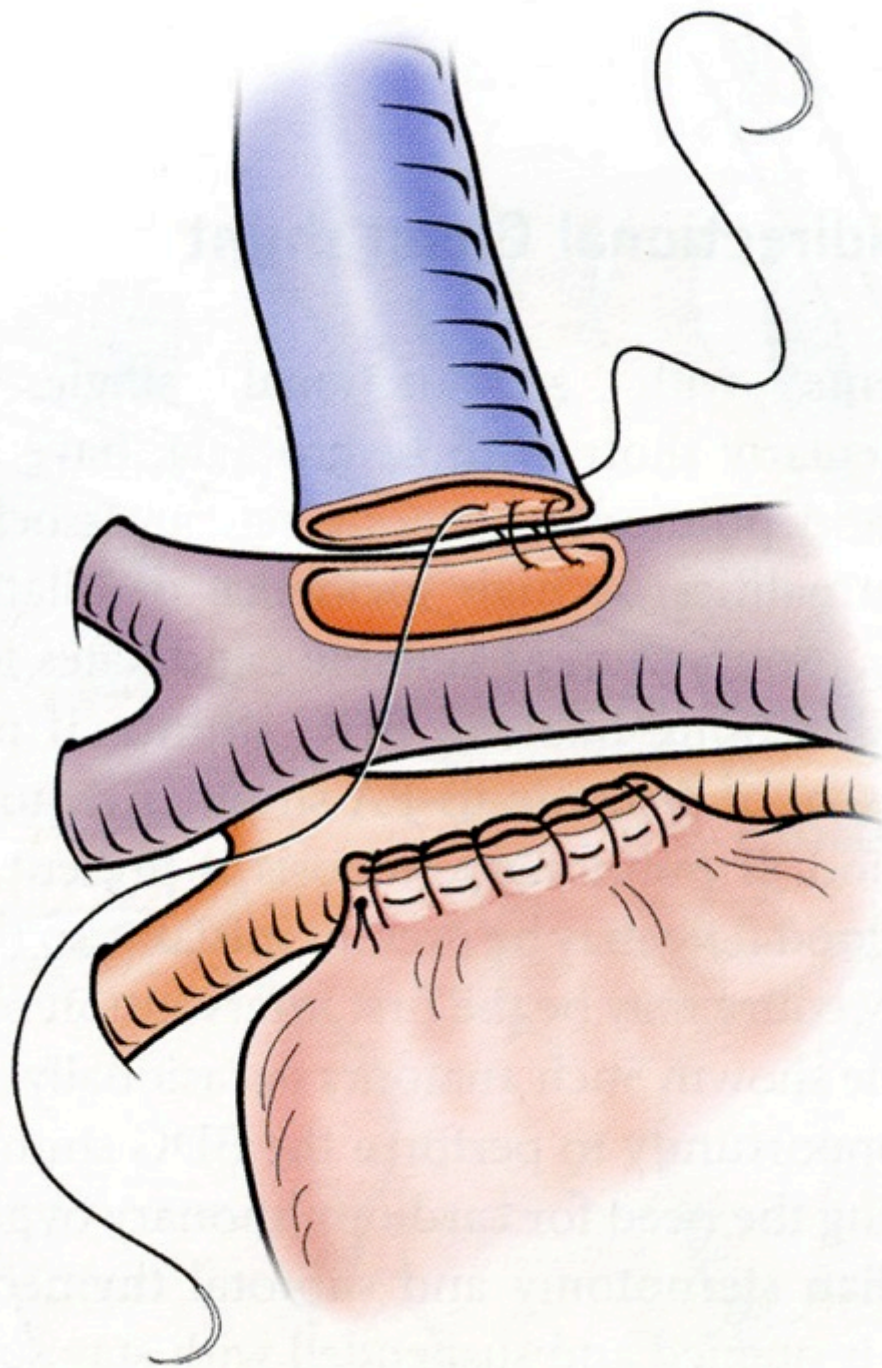
Anastomoses cavo-pulmonaires

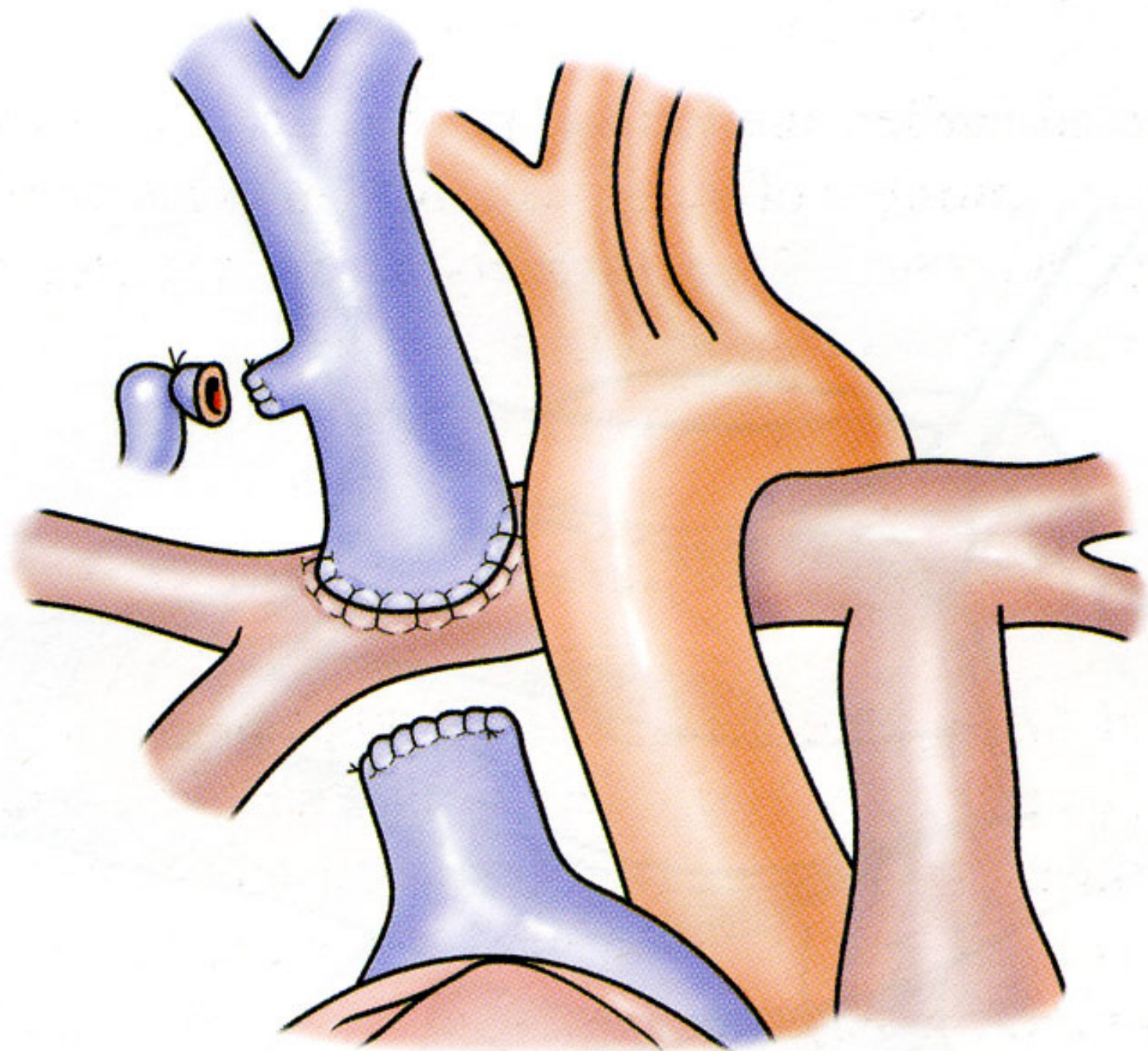
- **partielles**
- **subtotales**
- **totales**

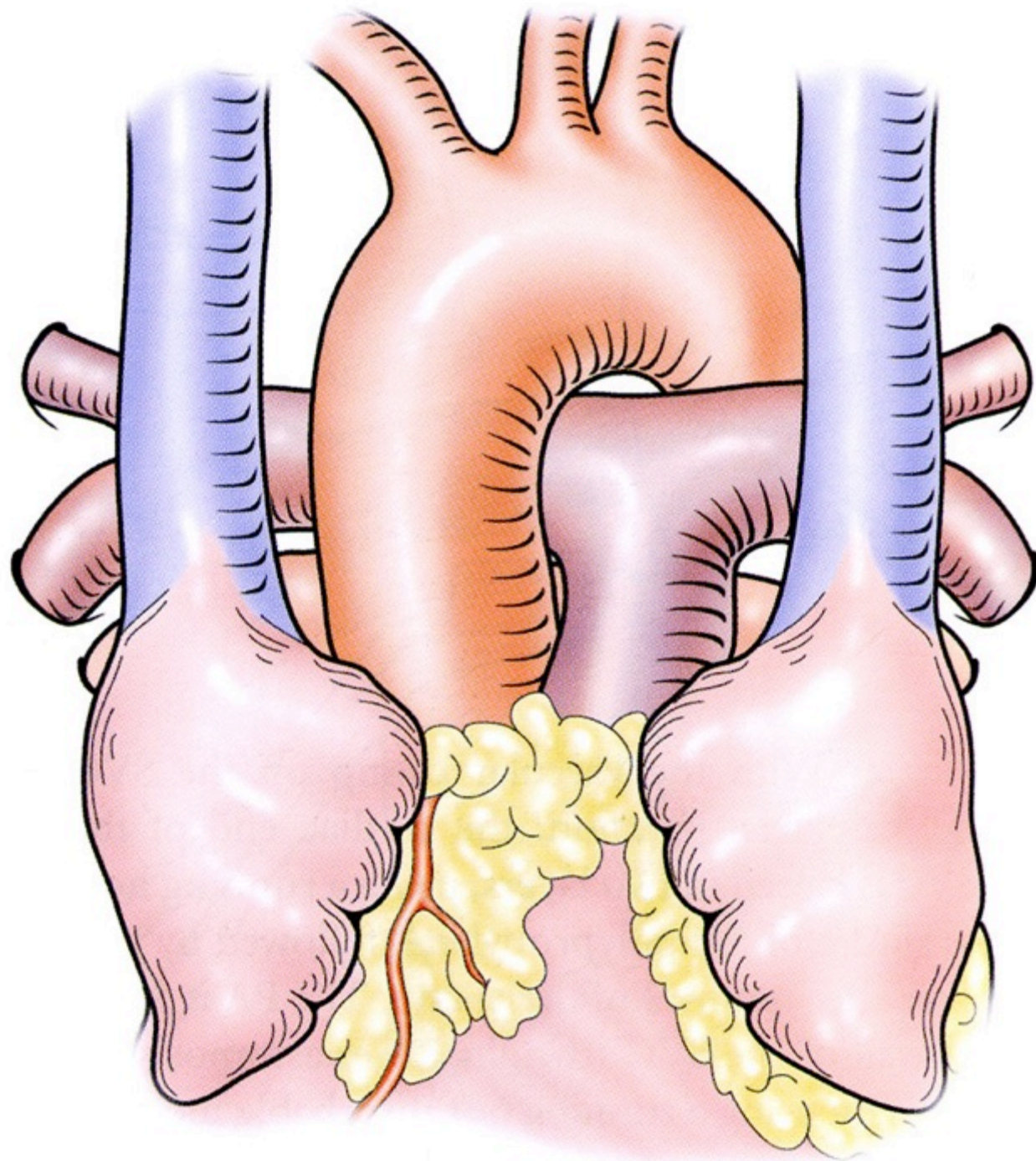
Technique DCP

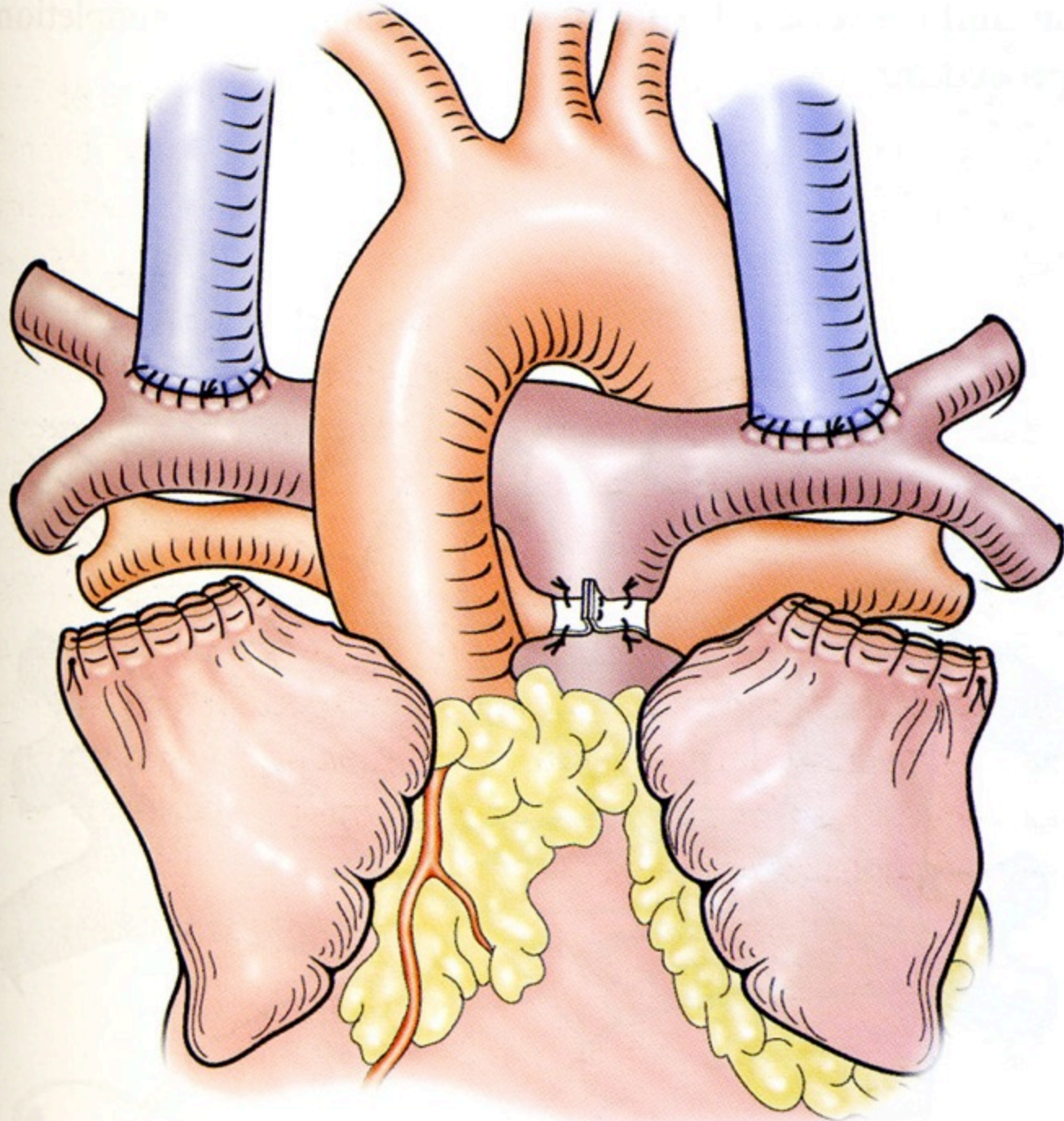
- uni ou bilatérale
- si possible sans CEC: - -
 - shunt inerte VCS-AP ou VCS-OD
 - sans shunt: non
 - *rare en pratique*
- CEC nécessaire...et indispensable ?
 - difficulté technique mise en place shunt
 - correction lésions associées







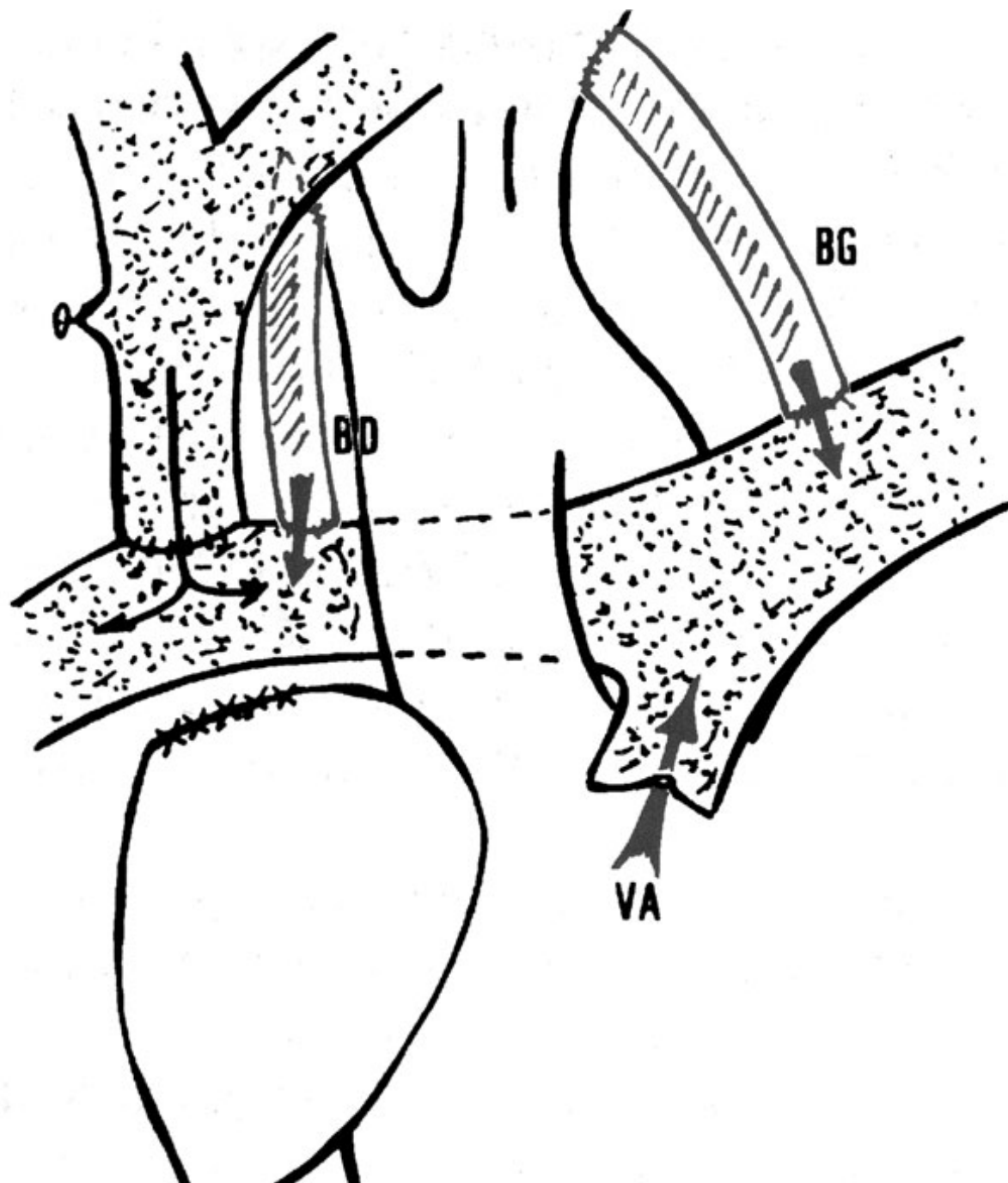




Stratégie chirurgicale

1er temps : DCP

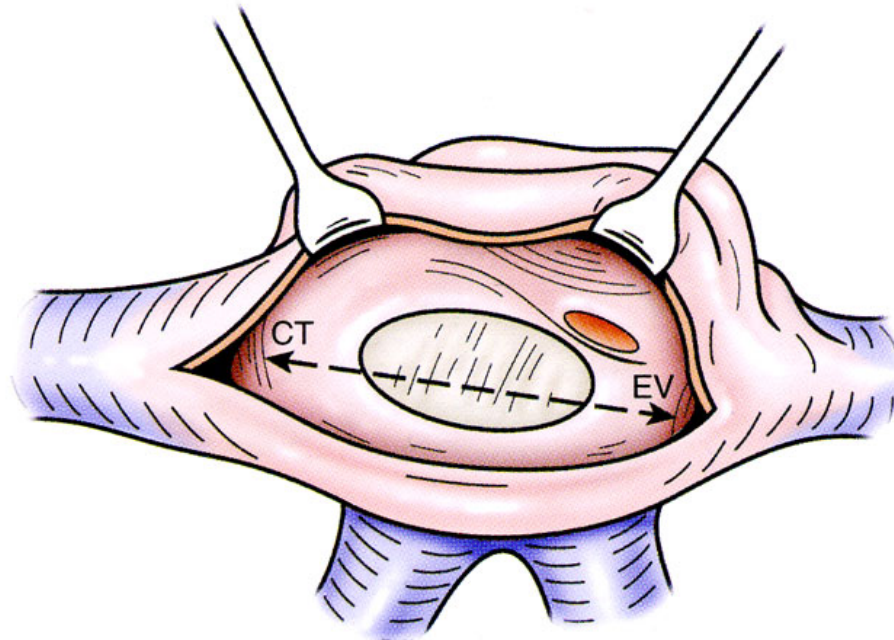
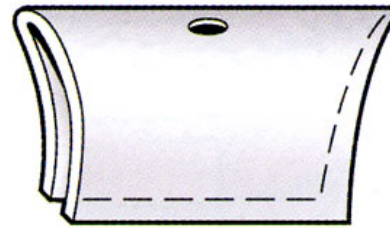
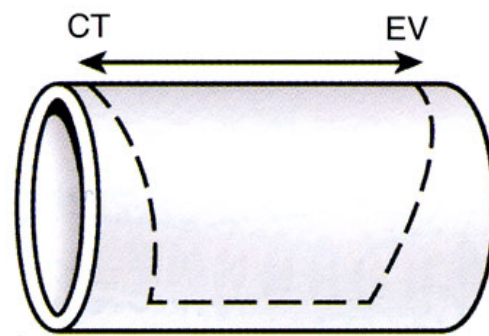
- précoce
 - 6-12 mois
 - décharger VU
- correction anomalies associées
 - sténoses artères pulmonaires
 - fuite valves AV
 - sténose sous-aortique
 - collatérales aorto-pulmonaires (embolisation)
- source additionnelle (circulation mixte)

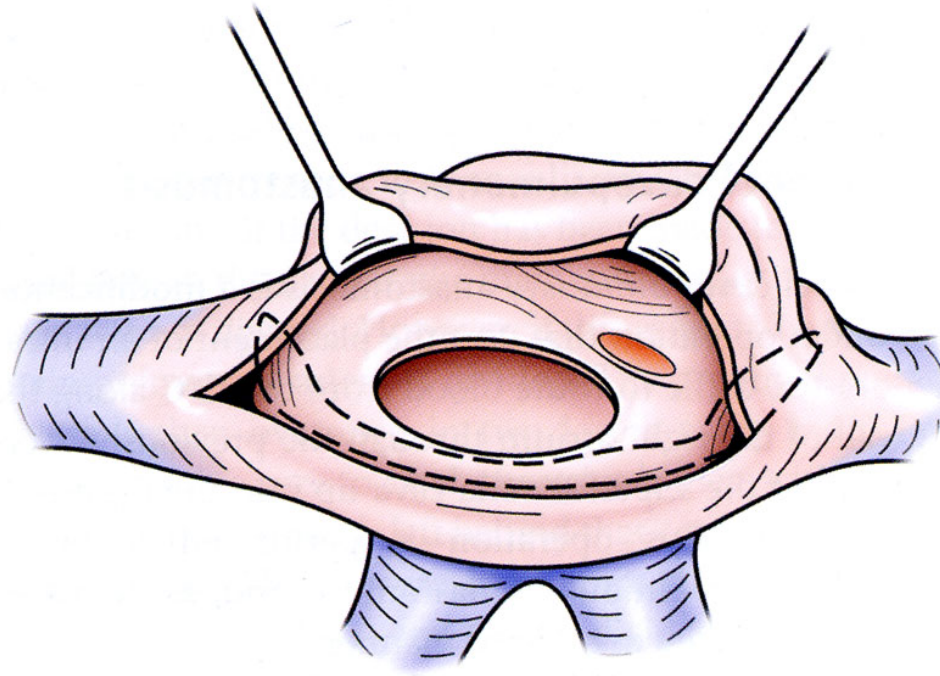
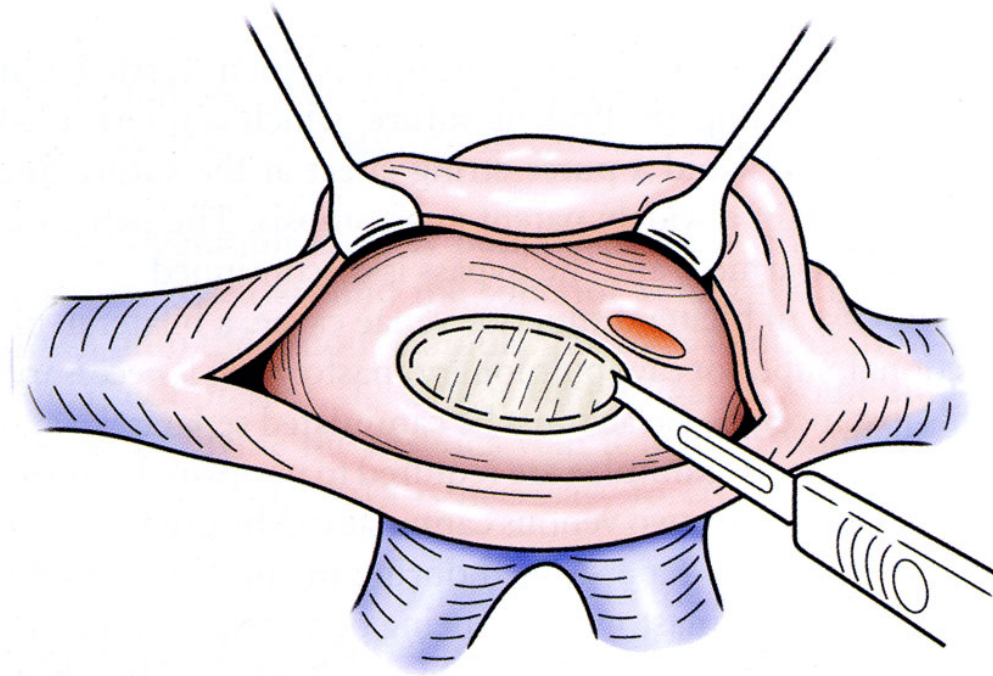


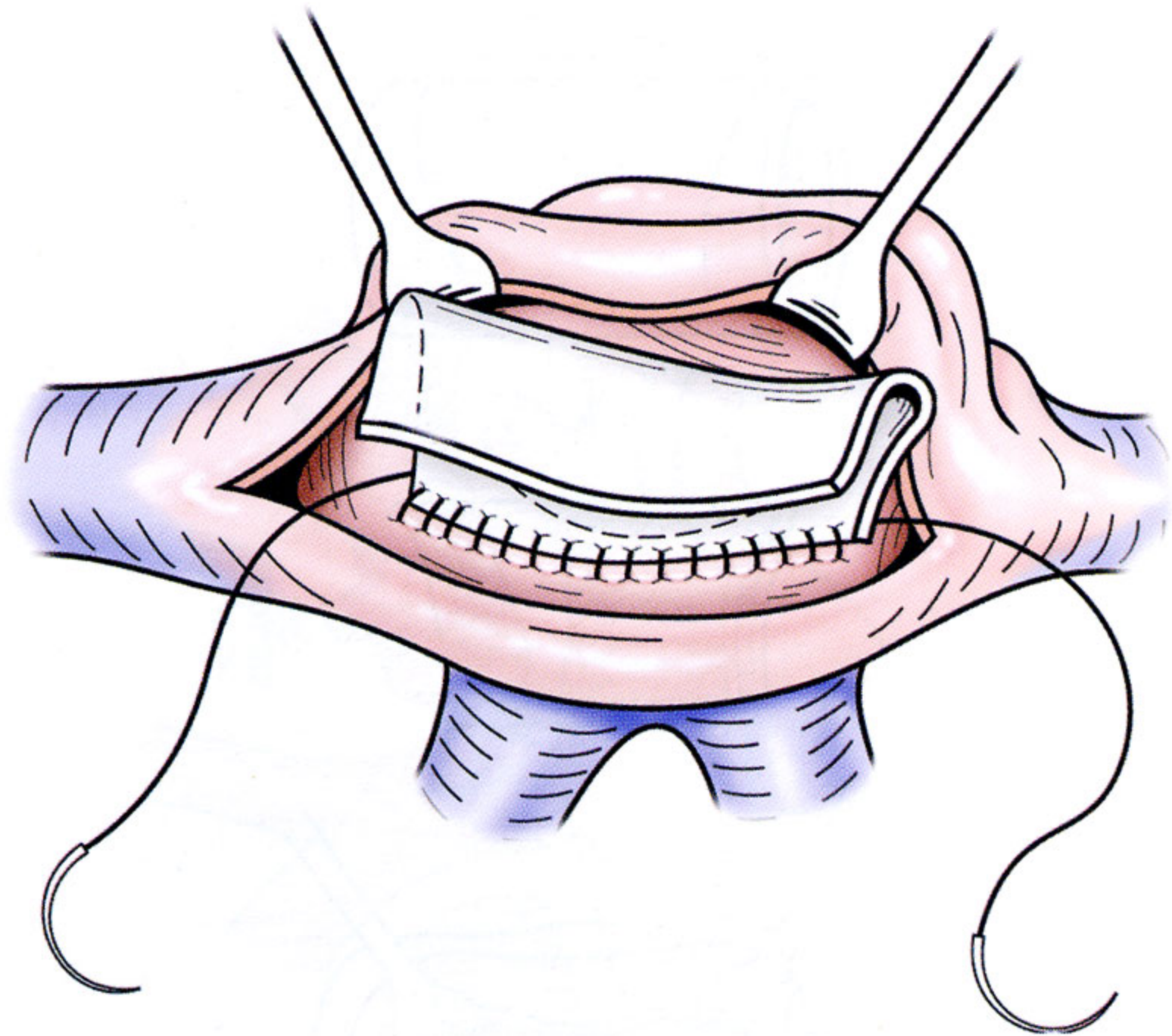
Stratégie chirurgicale

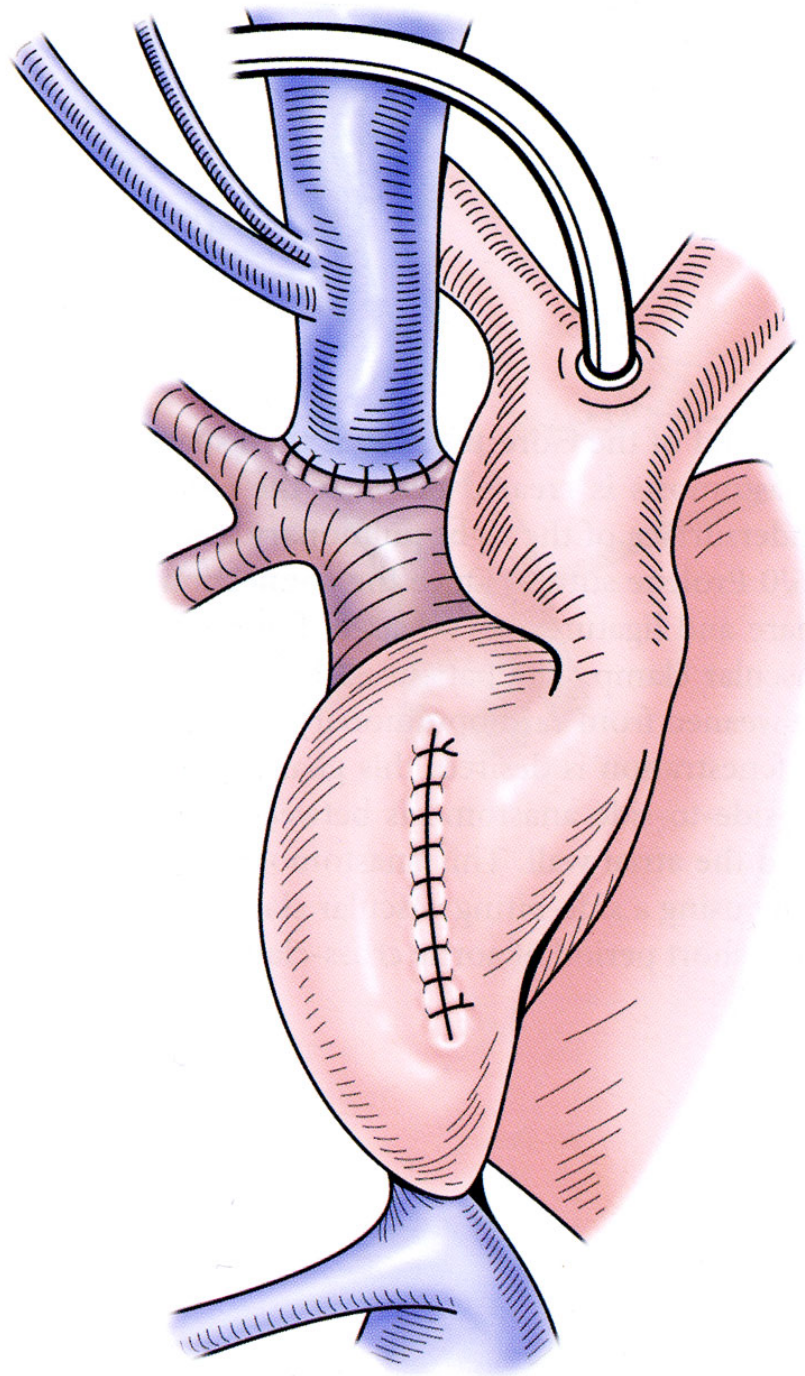
2ème temps : DCPT

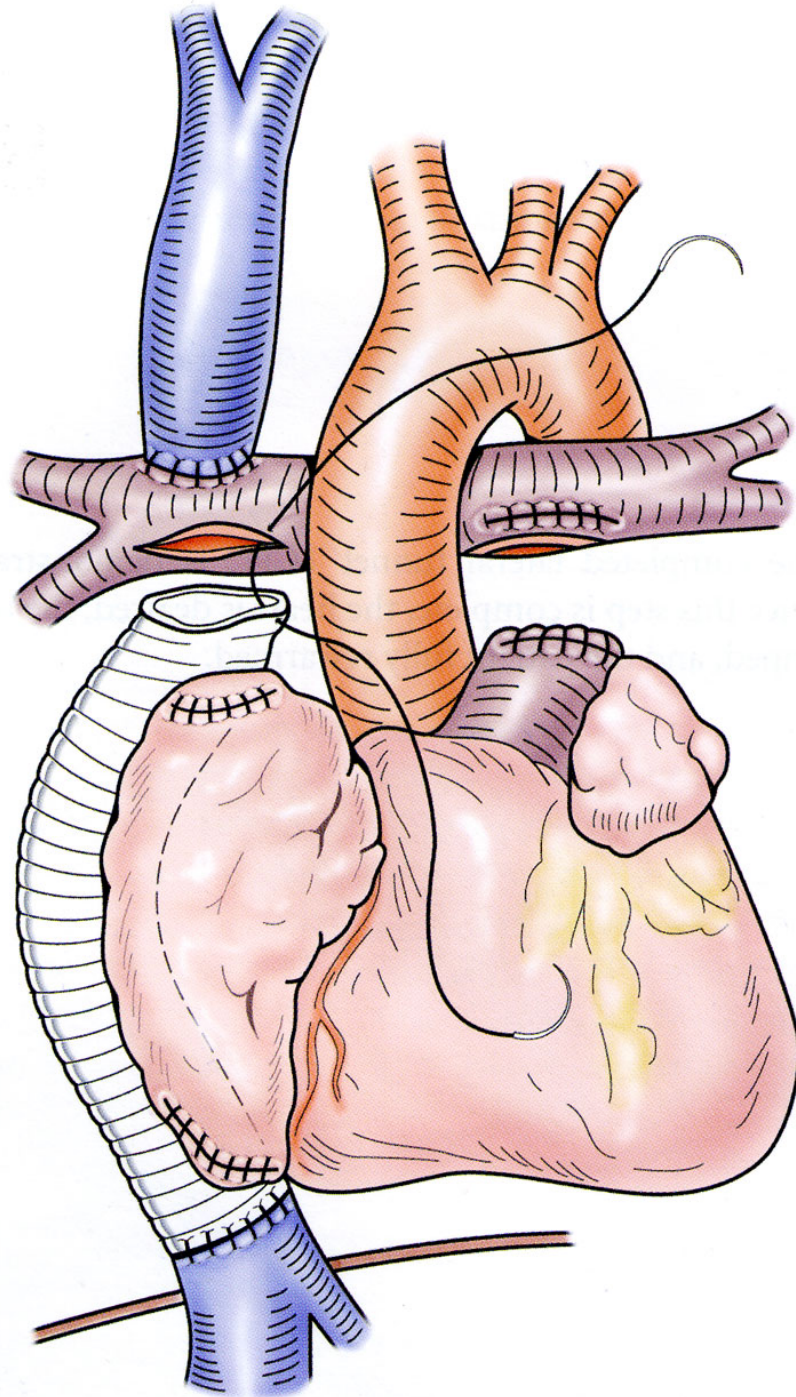
- respect strict des critères de Fontan
- timing : à la demande
 - demande clinique (cyanose, intolérance d'effort)
 - demande hémodynamique (surcharge VU)
- technique
 - DCPT extracardiaque / intra-cardiaque
 - fenestration systématique

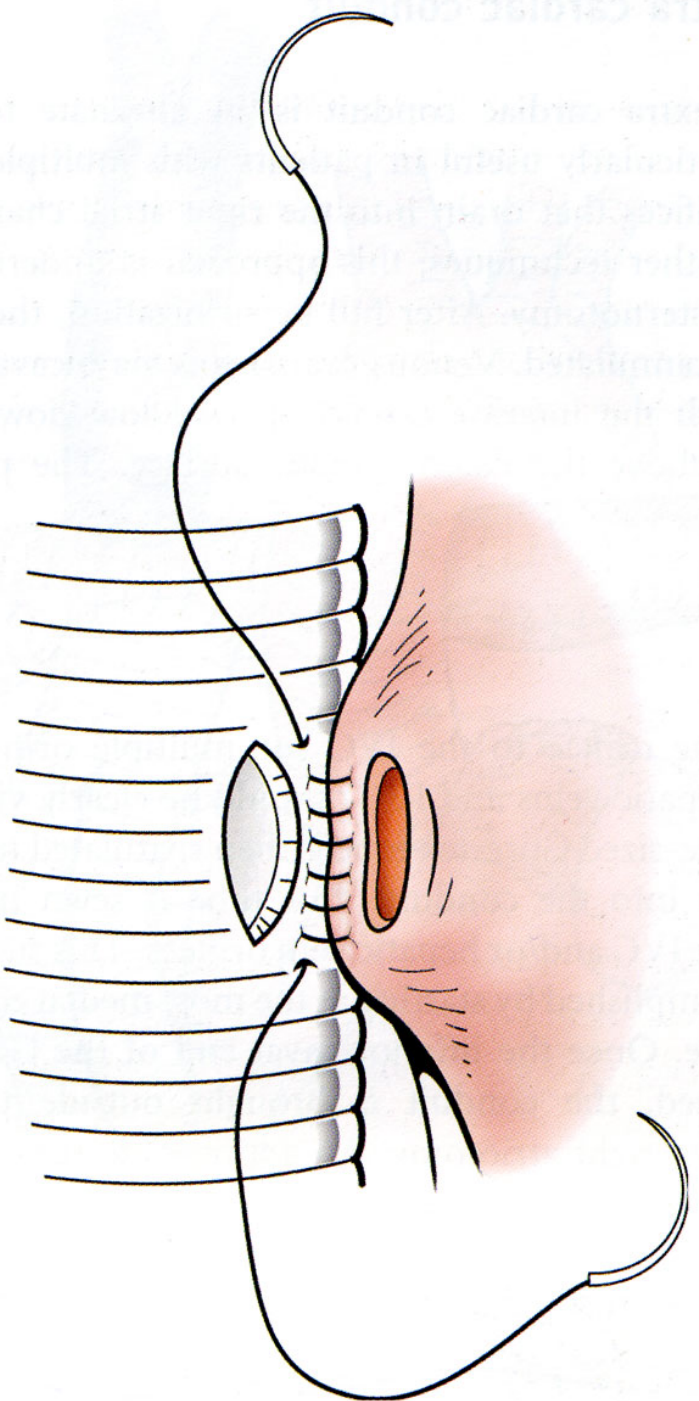






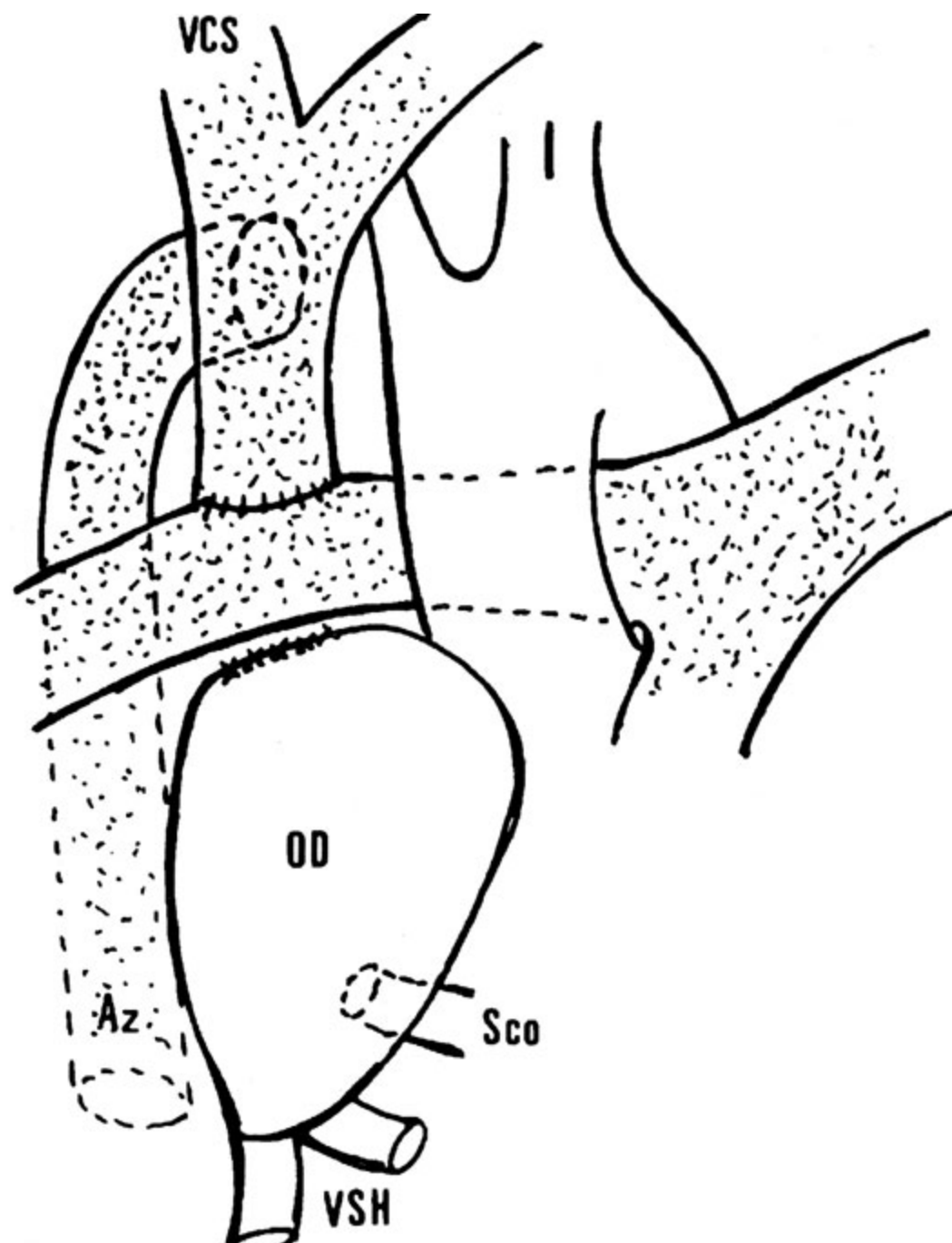






Cas particulier : ventricule unique avec retour azygos

- 1er temps : DCP subtotale
- 2ème temps : DCPT systématique
 - 6-12 mois
 - éviter fistules pulmonaires AV



Dysfonction DCPP-DCPT

- syndrome cave (supérieur \pm inférieur)
- causes
 - anastomiques (sténoses)
 - malfaçon technique
 - sténoses pulmonaires distales
 - résistances pulmonaires élevées
 - dysfonction ventriculaire (\pm fuite valvulaire)
- démontage : précoce +++