ATRESIE PULMONAIRE A SEPTUM INTACT

Dr Régis GAUDIN

DU REANIAMTION DES CARDIOPATHIES CONGÉNITALES - PARIS

UNIVERSITÉ PARIS DESCARTES

ASSISTANCE PUBLIQUE HÔPITAUX DE PARIS

imagine INSTITUT DES MALADIES GÉNÉTIQUES

European Reference Networks

Necker ENFANTS MALADES HÔPITAL UNIVERSITAIRE

Introduction

Sténose pulmonaire / septum intact

– Forme de l’enfant

– dilatation percutanée

– commissurotomie pulmonaire

Introduction

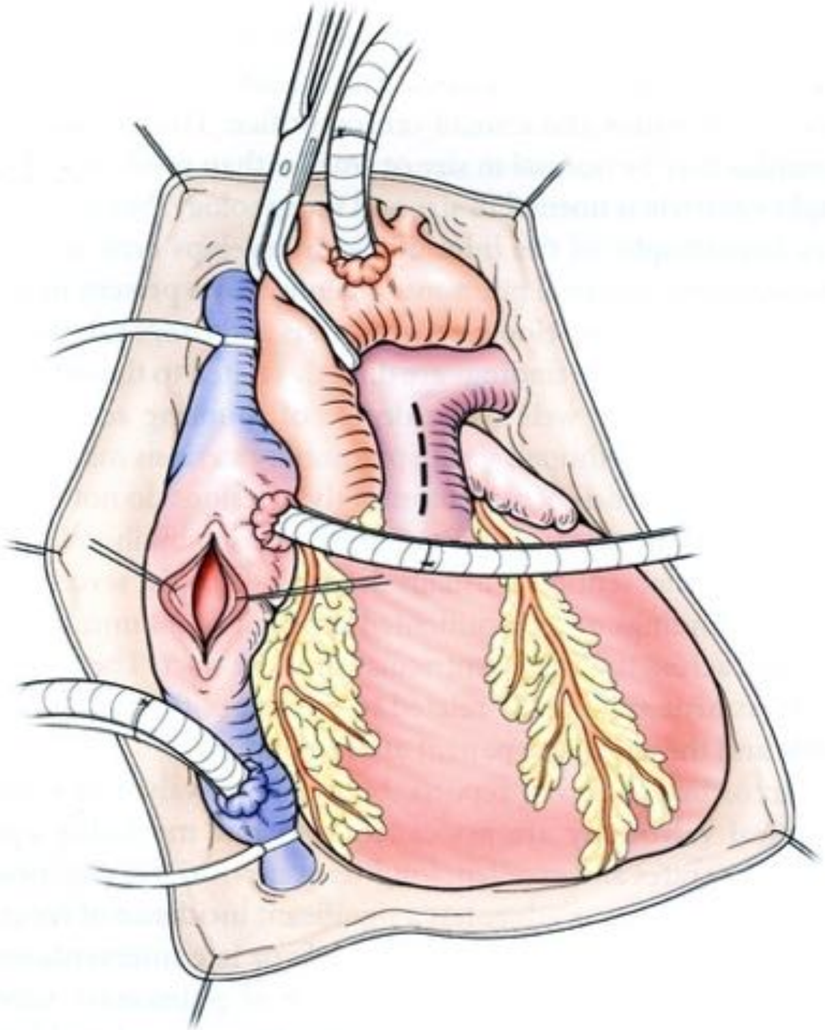

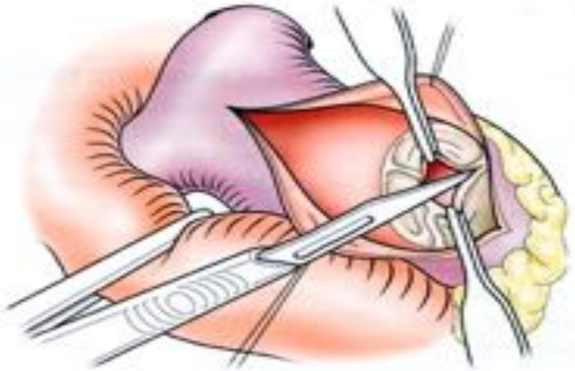

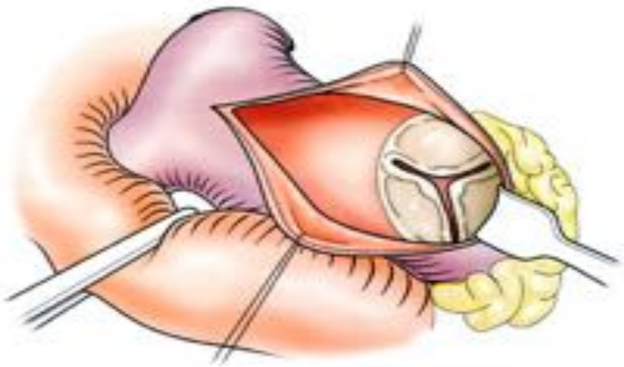

Introduction

Forme du nouveau-né

– APSI – sténose pulmonaire critique

– urgence néonatale

– développement cœur droit
    - ventricule droit
    - valve tricuspide
    - fistules coronaires

Introduction

1/ « Belles » formes

– VD bien développé (tripartite)

– Tricuspide normale

– Pas de fistules coronaires

- pas de chirurgie
- perforation - dilatation
- ± prostaglandines

Introduction

2/ « Mauvaises » formes

– VD quasi inexistant (unipartite)

– Tricuspide très hypoplasique

– Fistules coronaires (coronaires VD-dépendantes)

- anastomose systémico-pulmonaire
- programme de Fontan

Introduction

Anastomose systémico-pulmonaire

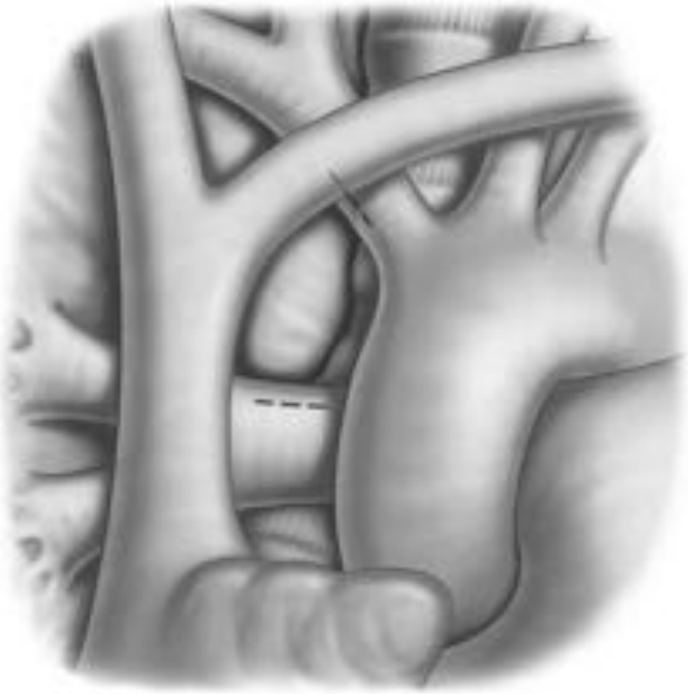

- Sternotomie médiane
- Pericardotomie supérieure partielle
- Mobilisation extensive APD et TABC
- Mobilisation lame ganglionnaire
- Points de repères
- Longueur du tube

Introduction

Anastomose systémico-pulmonaire

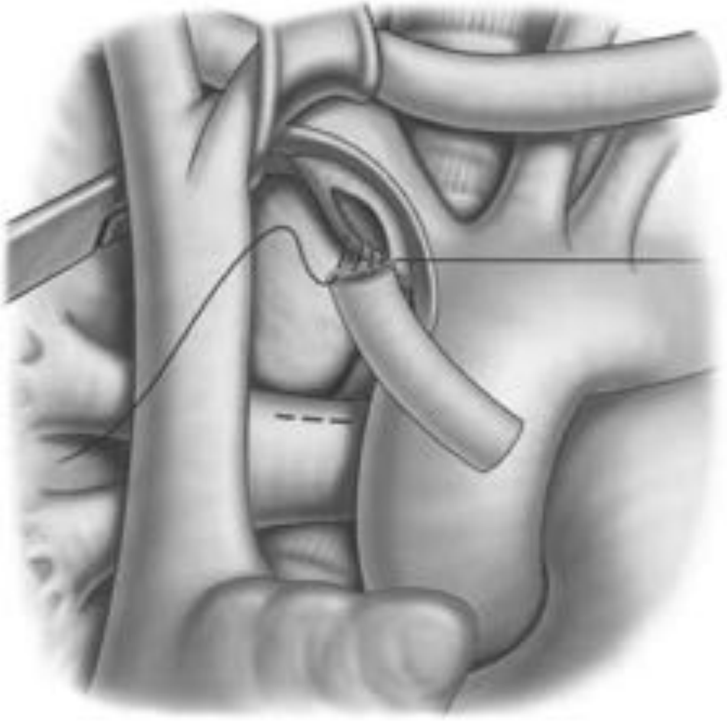

- Clampage TABC
- Recoupe du tube en biseau
- Artériotomie adaptée
- Surjet 8-0
- Points fins sur TABC pour éviter « coudures »
- Encollage suture

Introduction

Anastomose systémico-pulmonaire

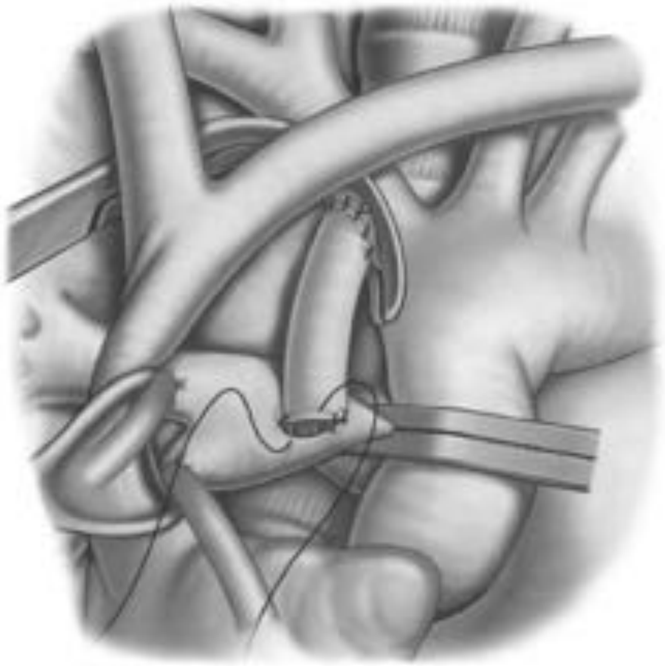

- Clampage PROXIMAL APD++
- Tolérance
- Artériotomie adaptée
- Suture au 8-0
- Prendre Fin sur l'AP++
- Tube légèrement plus grand que la distance TABC AP

« Quoi qu'il arrive, keep sewing… »

Introduction

Problème de la circulation coronarienne

- fistules VD – coronaires
  . ± nombreuses
  . sans sténose troncs coronaires
  . avec sténose / obstruction : VD-dépendance
  . corrélation / développement VD

- en pratique
  . suspicion sur échocardiographie
  . angiographie (Ao + VD) indispensable
  . décompression VD dangereuse

Introduction

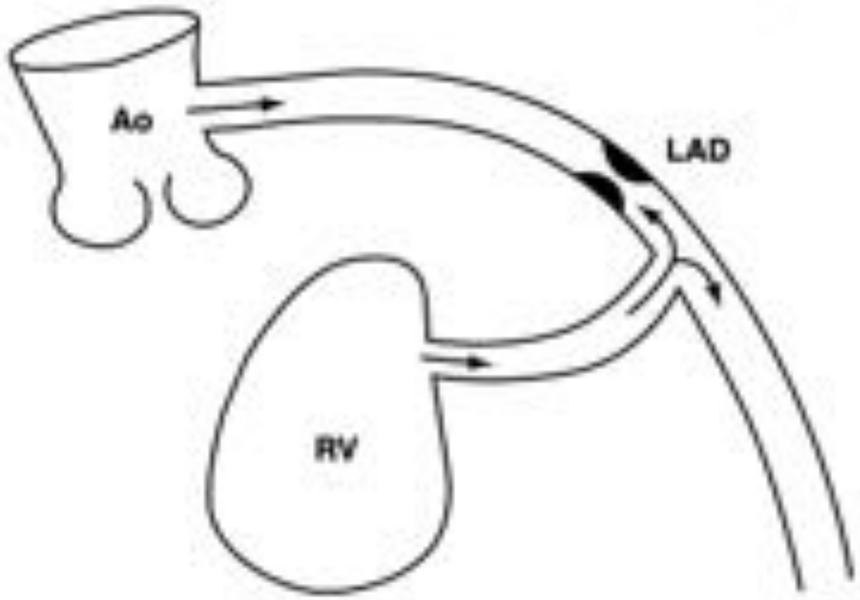

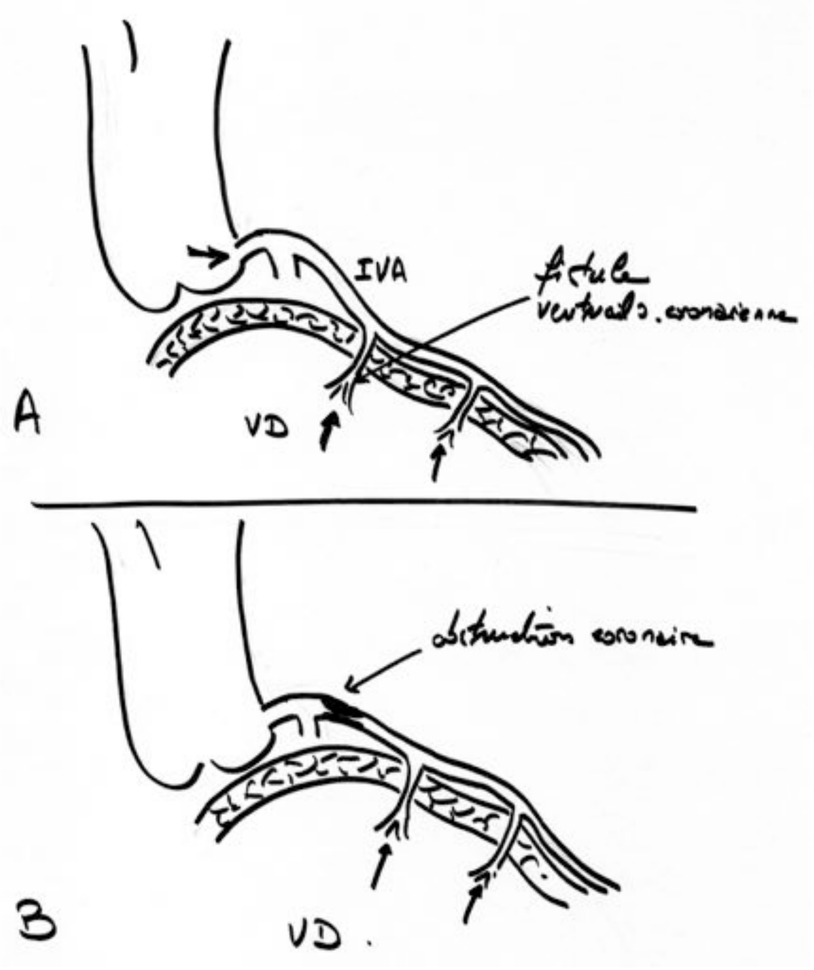

Introduction

3/ formes « intermédiaires »

– assurer la survie
  - anastomose systémico-pulmonaire
  - suppression canal artériel

– favoriser la croissance du VD
  - ouverture VD-AP
  - sauf si circulation coronaire VD-dépendante

Introduction

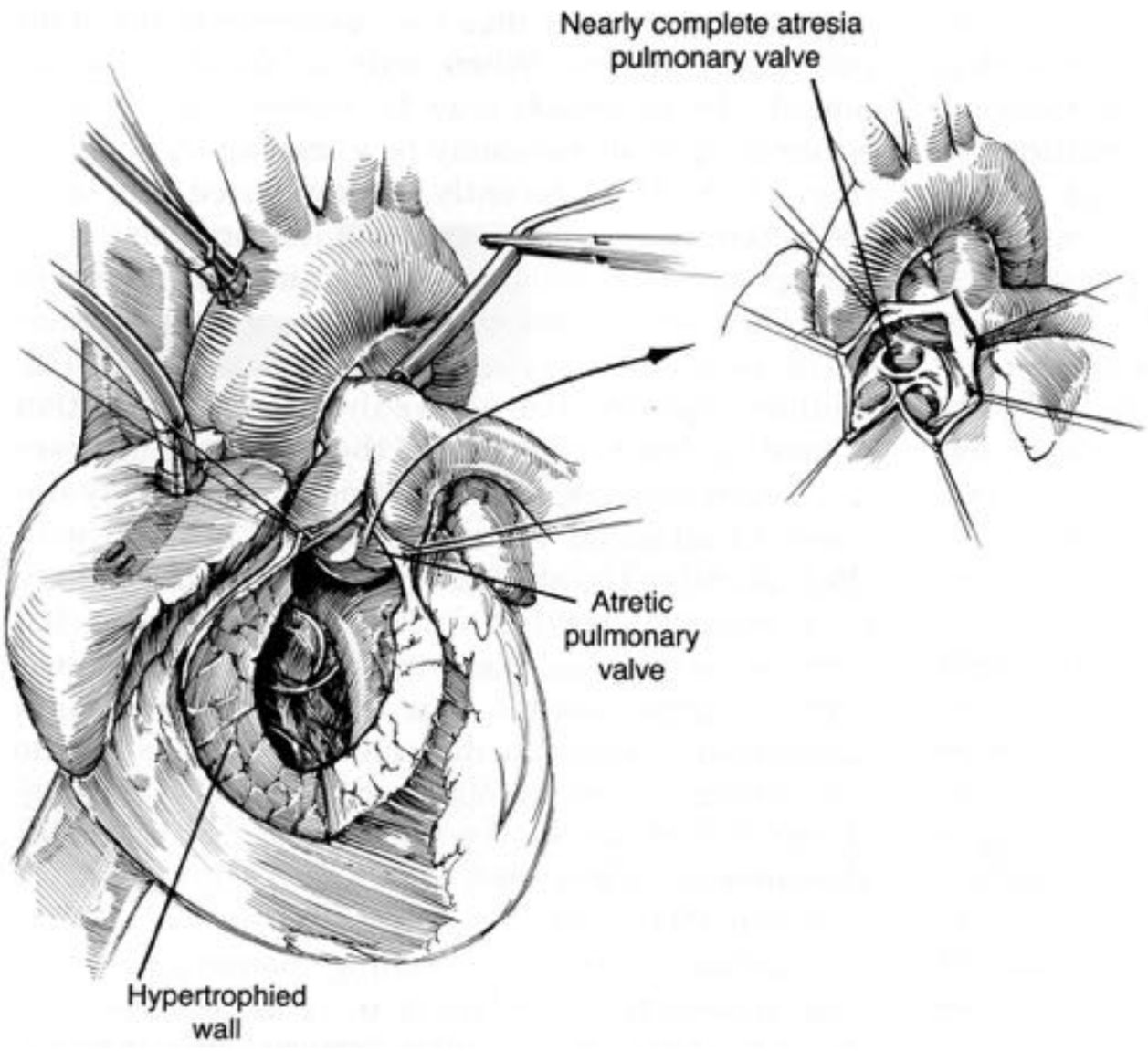

Introduction

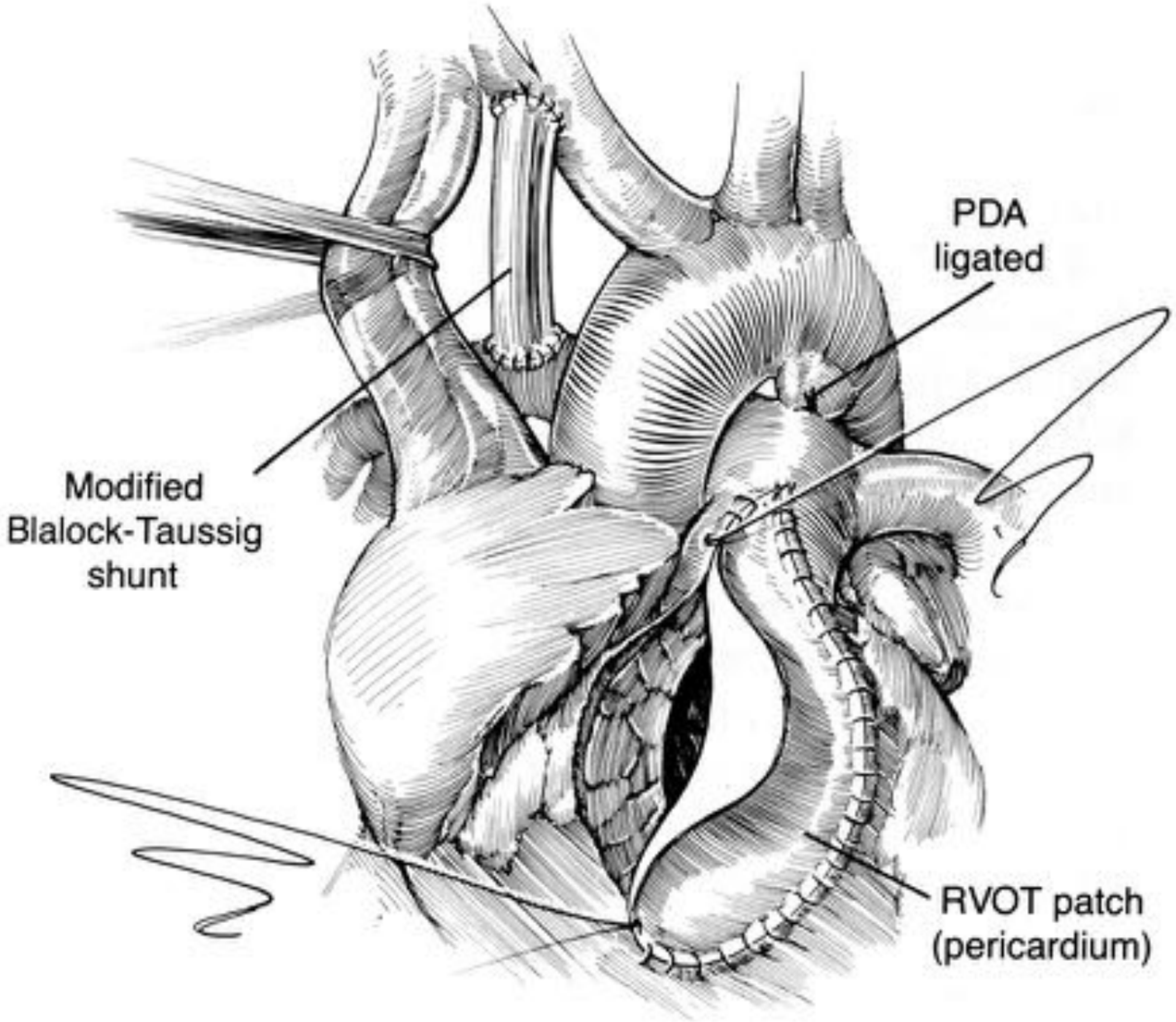

Introduction

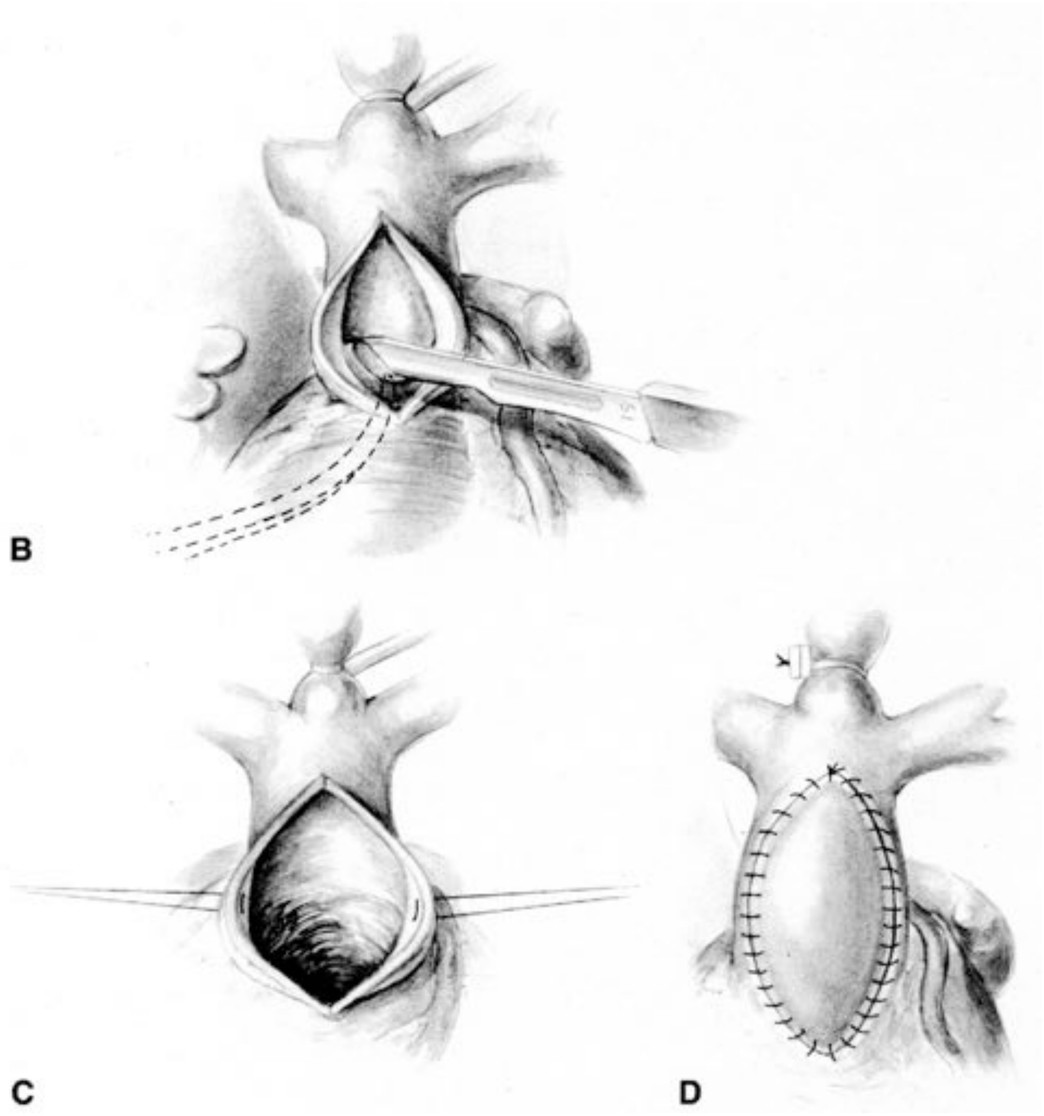

Introduction

Difficultés

– shunt systémico-pulmonaire
  - pas trop gros (3,5 mm, 4 mm)
  - bien orienté vers APD
    (pas vers la cavité VD)

– ouverture VD - AP
  - bien calibrée (valvulectomie ou
    petit patch VD-AP)
  - préserver fonction VD

Introduction

Difficultés

–Formes associées à une dysplasie tricuspide

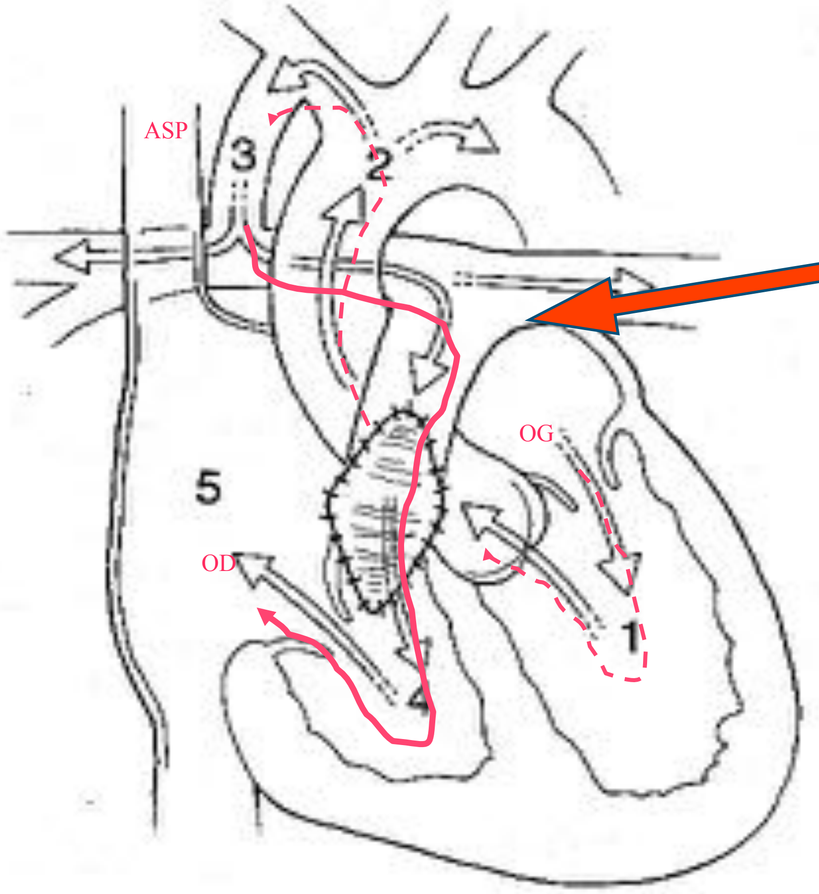

Circulation inversée

Introduction

3/ formes « intermédiaires » : évolution

– croissance du VD
  - réparation bi-ventriculaire
  - fermeture CIA
  - ± valvulation pulmonaire

– croissance VD insuffisante
  - réparation 1,5 ventriculaire
  - dérivation cavo-pulmonaire partielle
  - fermeture incomplète CIA
  - ± valvulation pulmonaire

Introduction

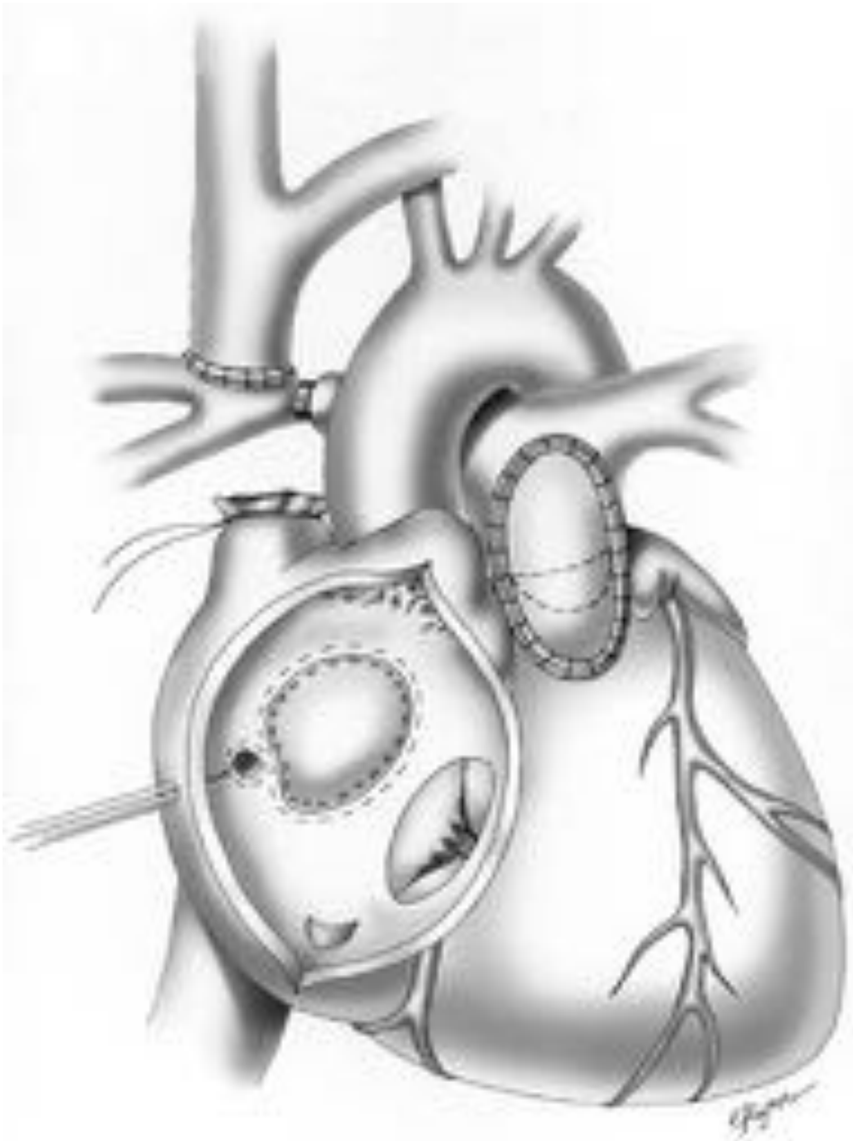

Introduction

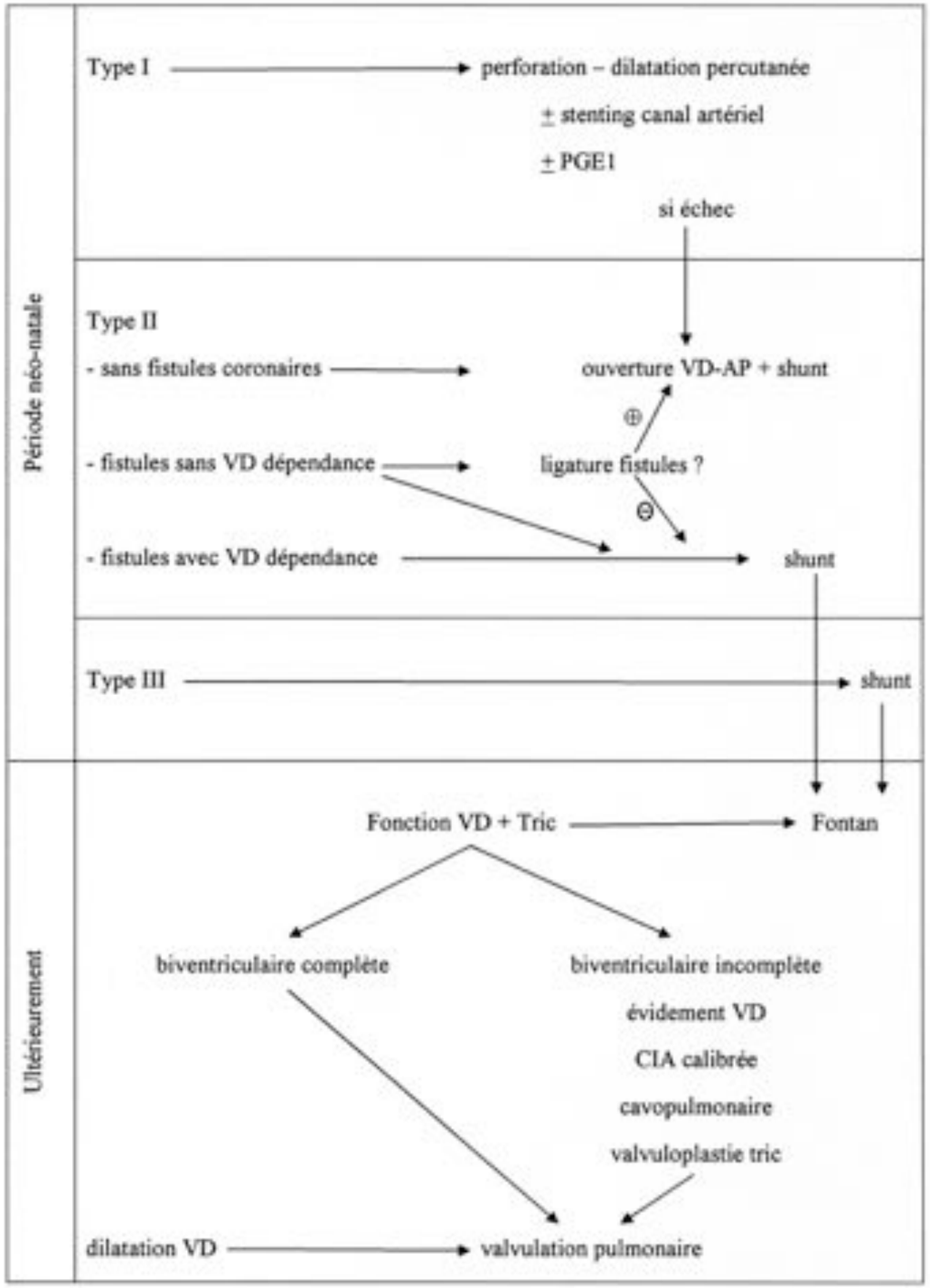

Introduction

- Le VD est le problème
- Cardiopathie très médicale (peu chirurgicale)
- Place +++ du KT

Arigato