Canal Atrioventriculaire Anesthésie et Réanimation

Ph Mauriat - DIU RCC 2018

Canal Atrio Ventriculaire complet

- Shunt gauche droit auriculaire et ventriculaire
- ± fuite VAV
- Surcharge du VG
- ± obstruction voie d'éjection du VG
- HTAP de débit (avant 6 mois…)
- HTAP pré et post-capillaire
- Parfois associé à d'autres malformations
  - Fallot, petit VG, etc…

Anesthésie

- Age 3-4 mois, 4 à 6 kg
- Ne pas aggraver le shunt à l'induction :
  - Normoxie
  - Normocapnie
- Intubation peut être difficile (T21)
- Abords jugulaire interne anormaux : écho +++

Terrain : Trisomie21

- 50% des T21 présentent une Cardiopathie Cong
- Hypothyroïdisme congénital fréquent
- 931 T21 avec anesthésie générale *Borland 2004*
  - Intubation : cou court, micrognathie, macroglossie,
  - 25% nécessitent une sonde d'intubation plus petite
  - Stridor et complications respiratoires + fréquentes
  - Risque d'hypoventilation par sd obstructif

Terrain : Trisomie 21

- Maladie vasculaire pulmonaire précoce
  - aggrave l'HTAP de la cardiopathie
- Tendance à la bradycardie lors de l'AG
- Sd inflammatoire plus important :
  - libération excessive IL 1 et IL6 per CEC
    - *Borland LM. Frequency of anesthesia-related complications in children with Down syndrome under general anesthesia for noncardiac procedures. Paediatr Anaesth. 2004*
- Risque + élevé d'œdème laryngé post-extubation
  - aérosol adrénaliné ± corticoïdes en IV
  - intérêt du décubitus ventral

CEC

- Hémofiltration
- Arrêt CEC optimisé :
  - $PaCO_2$, PaO_2, pH, analgésie, température, Hb
  - SvO2 perCEC et NIRS cérébrale et rénale
  - Hémostase
- Monitoring
  - Cathéter AP avec SvO2 en continu
  - Cathéter OG
  - ± Echo : ETO ou épicardique

Risques post-opératoires

- HTAP
- Shunt résiduel : CIV
- Fuite mitrale ou rétrecissement
- BAV
- Dysfonction ventriculaire
- Troubles et surinfections pulmonaires
- Dyspnée laryngée post-extubation T21

Stratégie de Réa

- Diminuer les RVP :
  - Absence d'hypercapnie, d'acidose, d'hypoxie
  - Analgésie adhoc
- Bonne fonction VD pour supporter une augmentation transitoire des RVP : ± adrénaline, milrinone, ± NO
- Diminuer post charge VG si IM : vasodilatateur
- Si RM : limiter les VD pulmonaires
- Support de la fonction VG : adrénaline, milrinone, levosimendan

Evolution en Réanimation

- Evaluation : SvO2 - PAP - Echocardiographie - Troponine
- PAP basse, bonne fonction ventriculaire sans souffrance et absence d'IM => extubation rapide possible
- PAP élevée et SvO2 stable => Traitement « préventif » et extubation possible
- HTAP et SvO2 instable => Traitement spécifique + sédation + ventilation prolongée

Evolution en Réanimation

- IM => Tt vasodilatateur prolongé ± reprise chirurgicale
- RM => pas de NOi – reprise ?
- Défaillance VG : inotropes et attendre l'amélioration de la fonction
- Possible obstacle sous -aortique par le patch

Traitements complémentaires

- HTAP
  - Normocapnie et FiO2 élevée
  - Traitement VD : NO, sildénafil, bosentan, prostanoide
  - Si Tt antiHTAP insuffisant :
    - Intérêt de la normalisation du magnesium
    - *Haas NA. Intensive Care Med. 2004*
- Apport de thyroxine pour améliorer la fonction ventriculaire 2 µ/kg
  - *Bettendorf M, Tri-iodothyronine treatment in children after cardiac surgery: a double-blind, randomised, placebo-controlled study. Lancet. 2000*

Complications

- Infections 59% (dont 70% poumon et trachéo-bronchique)
- Patients avec PAP élevée :
  - 80% en 2000 -> 50 % en 2004 -> 30% en 2006
- Crise HTAP sévères : 4,5% des pts avec PAP ≥ PA avec désaturation artérielle et/ou veineuse
- Depuis 2000 : pas de mortalité due à l'HTAP

Efficacité NOi

Journois D et al. Effects of inhaled nitric oxide administration on early postoperative mortality in patients operated for correction of atrioventricular canal defects.

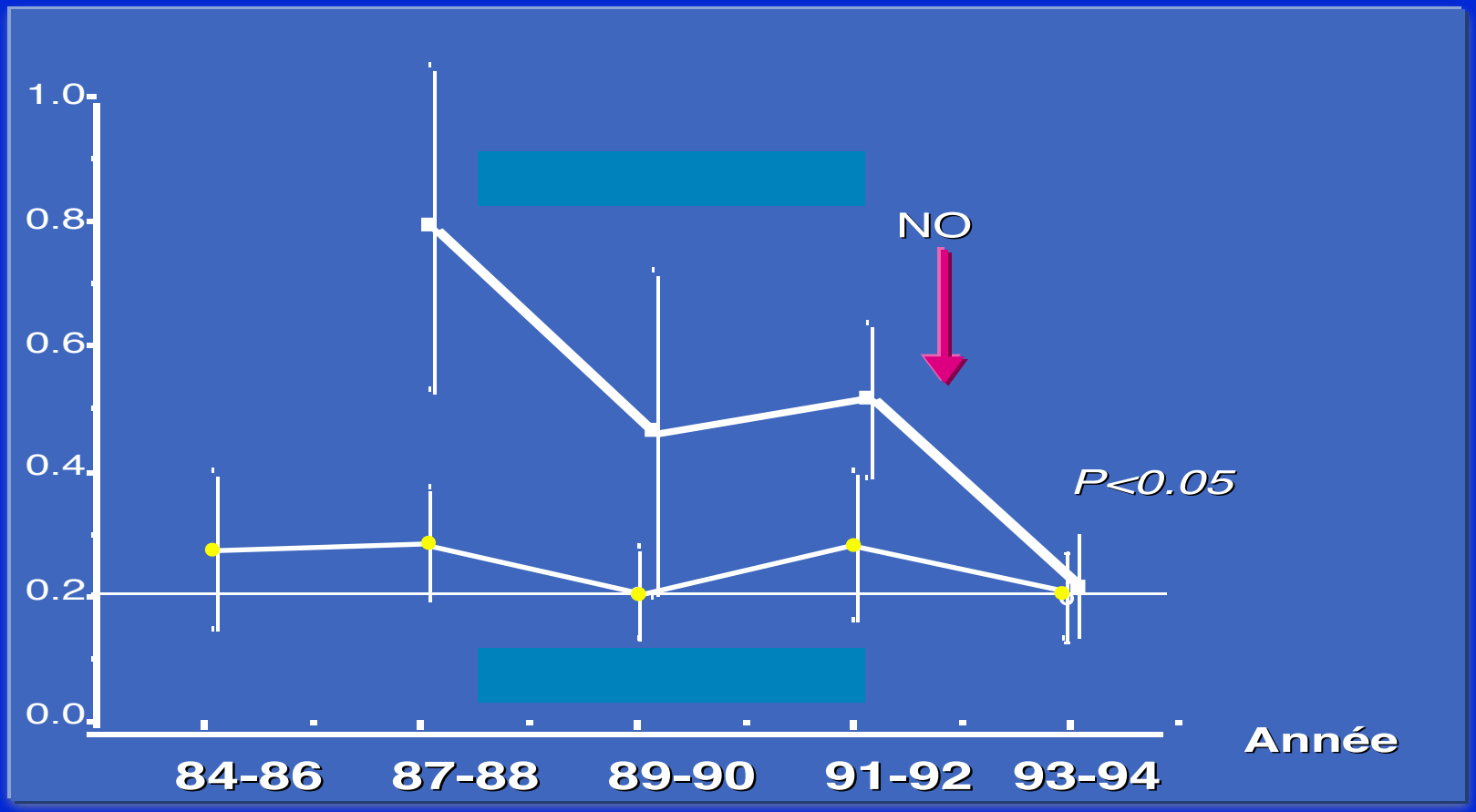

Cas clinique I

- T 21 hypotrophe, PN à 2,8 kg
- Cure complète à 4 mois 4,5 kg
- Adrénaline Corotrope
- Hypokinésie et dilatation du VG
  - augmentation des inotropes
- J1 HTAP modérée - sécrétions abondantes
- Syndrome inflammatoire +++ Moraxella
- J4 amélioration du VG
- J5 HTAP iNO

Cas clinique I

- J7 arrêt du NO devant la mise en évidence d'un shunt G-D (CIV), radio améliorée à J 10
- J10 Extubation puis VNI ->J12
- J11 Sevrage des inotropes
- J14 Sortie
- Echo bonne cinétique absence d'HTAP, petit shunt résiduel, IT grade I
- Va bien

Cas clinique II

- T21 PN à 1,5 kg
- Cure complète Adrénaline corotrope,
- Echo : petit shunt résiduel avec hypertrophie septal, PAP basses
- J1 Extubée sous iNO préventif
- Syndrome inflammatoire CRP élevée

Cas clinique II

- Augmentation de la réactivité pulmonaire ++
- Surinfection pulmonaire à moraxelle et pyocianique
- J2 réintubation avec iNO et sildenafil
- Ventilé sédaté -> J 12
- J 15 Extubation
- J16 sevrage des inotropes et du NO
- J17 Sortie Va bien

Cas clinique III

- T21 de 7 mois, poids : 7 kg
- Episodes de surinfections pulmonaires à répétition
- Echo : gros retour veineux pulmonaire à l'OG. Larges CIA et CIV d'admission. VAV peu fuyante. Flux VD-AP 2 m/s. AP tronc et branches dilatées. Qp/Qs à 4.
- Cure complète
- CEC 94 min, cl Ao 73 min, UF 600 ml
- Rythme sinusal 140 - Adr 0,1 et Corotrope 0,5

Cas clinique III

- Echo : VG de bonne cinétique, minime IM, patch de CIV en place, IT = PVD 30 mmHg.
- J1 stable, pas d'HTAP, faible sédation
- J2 extubation
- J3 PAP basse, retrait KT OG et AP
- J4 arrêt des inotropes
- Sort de réa

Au total

- CAVc
- T21
- Patient à risque d'HTAP traitement + efficace
- Risque de réa prolongée :
  - essai d'extubation précoce ± oedème laryngé
- Risque de surinfection pulmonaire
- Bon résultats immédiats
- Le pronostic dépend de la valve mitrale