AR Fallot

DIU Rea des CC
2018

Anesthésie

- Cyanose ± intense fonction de l'âge
  - Nouveau-né : faible cyanose, Hb ± normale
  - Adolescent : Hb à 20 g/l
- Pas de malaise, pas de traitement médical
- Malaises ± importants avec un traitement permanent
  - Benzodiazépines - ß bloquants
  - Urgence - si infection : éviter la CEC
  - Indication d'ASP

Prévention du malaise

- Maintenir le shunt gauche-droit
  - Préserver le débit pulmonaire
  - Eviter de diminuer les RVS : pas de vasodilatateurs
- Anesthésie
  - Prémédication par Hypnovel - Emla
  - Limiter l'agression : douleur, bruit
- Induction
  - Sévoflurane - Hypnovel - Opiacés
  - FiO2 100%
  - Remplissage

Anesthésie

Anesthésie profonde nécessaire pour éviter la stimulation sympathique

Ne pas diminuer les RVS (attention au Diprivan)

Diagnostic du malaise sous AG :

- Tachycardie
- Désaturation importante : SpO2, NIRS
- Baisse de la PA
- Disparition du souffle

Traitement du malaise

Approfondir l'anesthésie si encore possible

FiO2 100%

Hyperventilation sans augmenter la Pression Moyenne

Surélever les membres inf : remplissage du ventricule droit

Augmentation des RVS :

-> compression de l'aorte abdominale ou vasopresseur

Remplissage 10 à 20 ml/kg

Propanolol (Avlocardyl) : 0,05 à 0,1 mg.kg IV

baisse de la Fc, augmentation de la SaO2,

souffle à nouveau audible

Per-op

- Maintenir AG profonde et ventilation adhoc
- EtCO2 non fiable ≠ PCO2 (hypodébit pulmonaire)
- Situations à risques de malaise
  - Sternotomie
  - Manipulation et compression de l'OD
    - Technique chirurgicale "soft" nécessaire
    - Remplissage de l'OD limite les risques

Risque de l'hyperoxie perCEC

L'hyperoxie per CEC augmente le TNF (responsable de l'atteinte pulmonaire) . *J CVA 2000*

Plus forte production de radicaux libres chez les cyanosés

Plus forte production de radicaux libres à FiO2 100% vs 21%. *ATS 1997*

Revue : Normoxic and Hyperoxic Cardiopulmonary Bypass in Congenital Heart Disease. *BioMed Research International 2014*

Comment protéger en per-op ?

- Contrôler le niveau d'oxygénation en CEC
  - Particulièrement au début de CEC (FiO2 basse) PaO2< 15 kpa
  - Maintenir la normoxie
  - Baisser la FiO2 et la pression de perfusion au déclampage aortique
- Cardioplégie sanguine en normothermie
  - Contrôler les intervalles et les pressions d'injection
- Intérêt du conditionning
- Hémofiltration

Fallot pédiatrique

Ventricule droit

- Immaturité
- Hypertrophie
- Cyanose

Résistances vasculaires pulmonaires

± persistantes si intervention < 1 mois

Conséquence :

Nécessité de protection myocardique spécifique

Cardioplégie crystalloïde « classique » inadaptée

- Chute de l'ATP = dysfonction cardiaque précoce

Does the degree of cyanosis affect myocardial adenosine triphosphate levels and function in children undergoing surgical procedures for congenital heart disease?

Najm HK, Wallen WJ, Belanger MP, Williams WG, Coles JG, Van Arsdell GS, Black MD, Boutin C, Wittnich C.

J Thorac Cardiovasc Surg. 2000 Mar;119(3):515-24.

Intensité de la cyanose

Tétralogie de Fallot : cure complète en CEC

- Age médian : 378 jours (76-819)
- Poids : 9,3 kg ± 4,1
- Hypothermie modérée, cardioplégie sanguine hypothermique

3 groupes en fonction de la SaO2

- Gr 1 (14 pts): 90% à 100%
- Gr 2 (16 pts): 80% à 89%
- Gr 3 (18 pts): 65% à 79%

Protocole

- Evaluation
  - ATP, FE, *outcome*

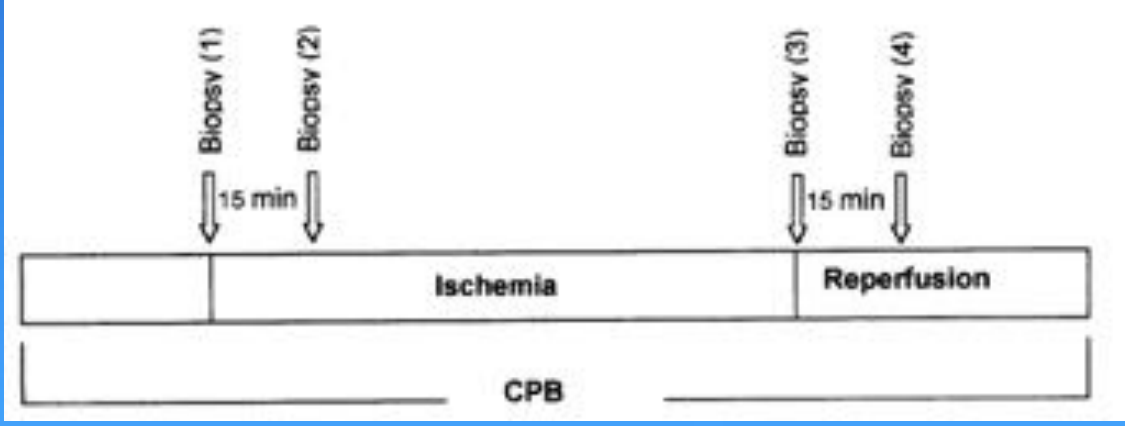

Does the degree of cyanosis affect myocardial adenosine triphosphate levels and function in children undergoing surgical procedures for congenital heart disease?

Najm HK, Wallen WJ, Belanger MP, Williams WG, Coles JG, Van Arsdell GS, Black MD, Boutin C, Wittnich C.

J Thorac Cardiovasc Surg. 2000 Mar;119(3):515-24.

Intensité de la cyanose

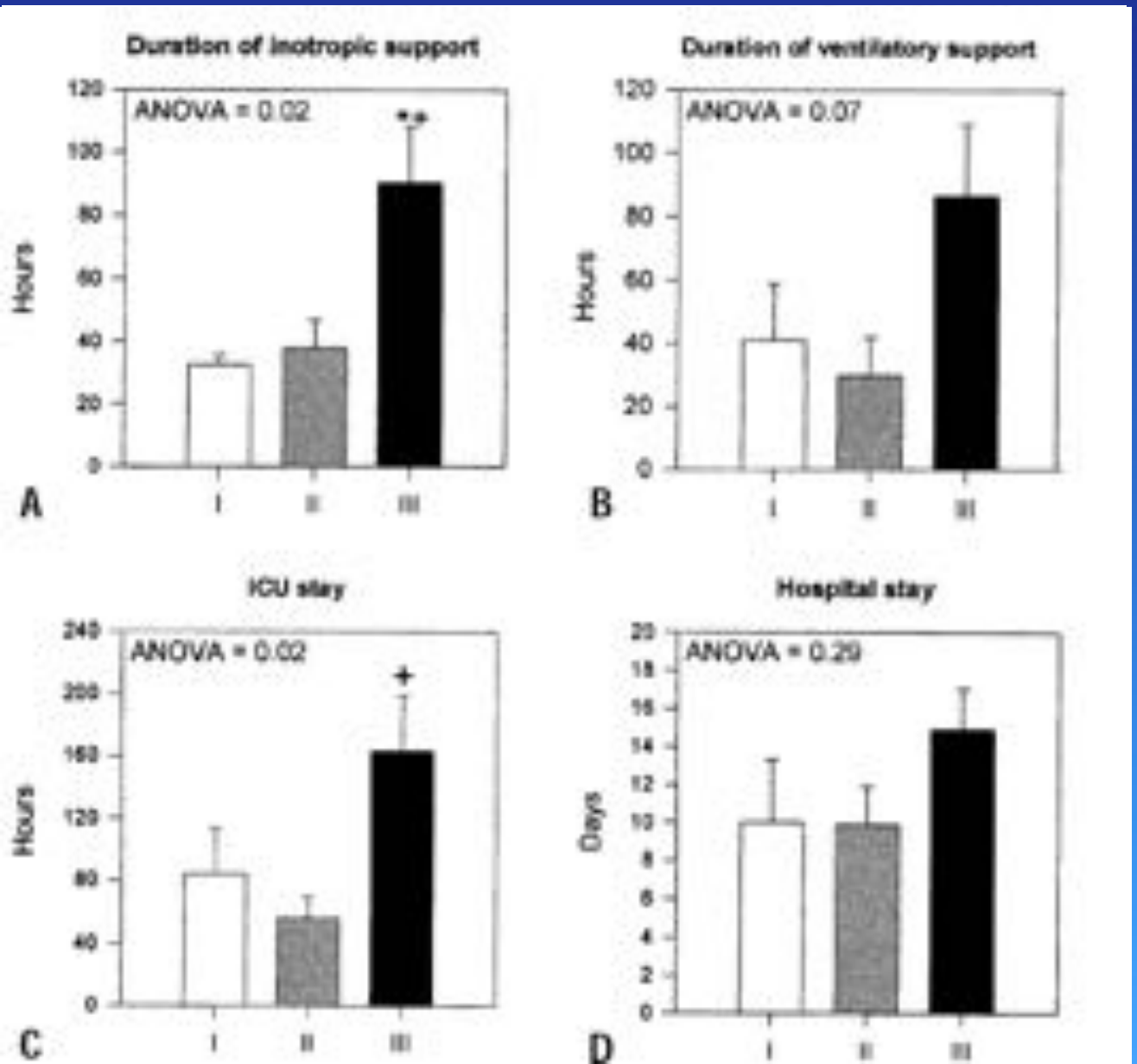

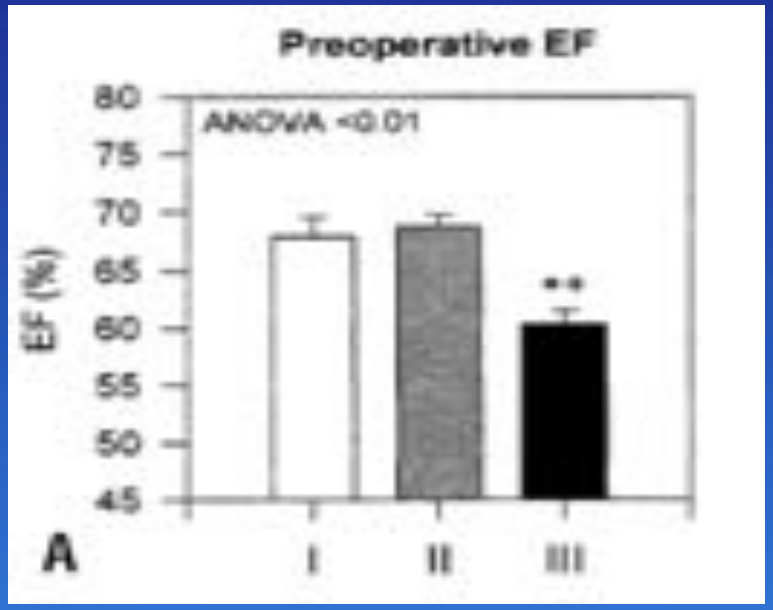

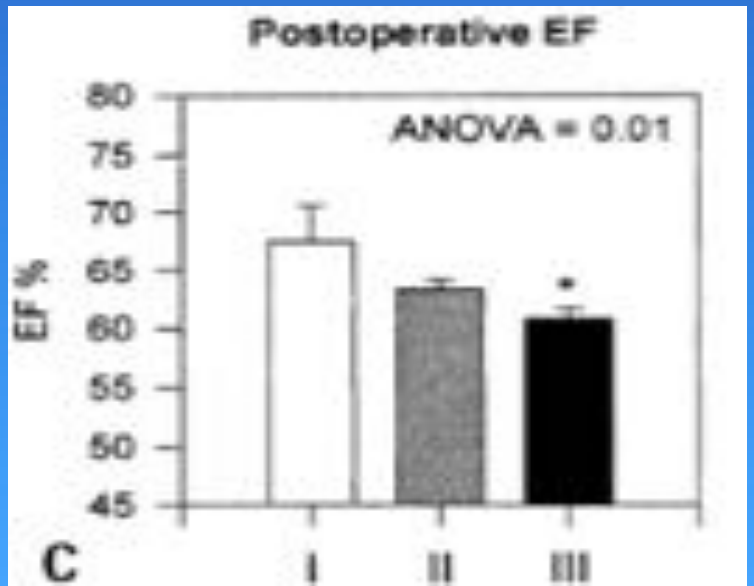

The clinical significance of the reoxygenation injury in pediatric heart surgery.
Allen BS.
Semin Thorac Cardiovasc Surg Pediatr Card Surg Annu. 2003;6:116-27. Review.

Impact de la cyanose

Per CEC

Lésions de réoxygénation (début CEC et déclampage)

Liées à la production de radicaux libres (polynucléaires)

Responsables de dysfonctions endothéliales pulmonaires et cardiaque qui s'expriment en post-op

Applications

FiO2 basse au début de la CEC et au déclampage aortique

Objectif de PaO2 per CEC : 10 à 15 kPa (normoxie)

Protection par la normothermie

- CEC et cardioplégieau sang en normothermie
  - Technique exigeante
    - Intervalles de réinjection 12 à 15 min
    - Monitorage de la pression d'injection
- Meilleure protection
  - Fonction ventriculaire
  - Besoin d'inotrope plus faible
  - Niveau de troponine plus bas

Prévention en CEC

Surgical reoxygenation injury of the myocardium in cyanotic patients: clinical relevance and therapeutic strategies by normoxic management during cardiopulmonary bypass. *Morita K. General Thoracic and Cardiovascular Surgery; 2012*

Si Fallot en CEC à FiO2 100% et PaO2 >> 150 mmHg:

le stress oxydatif atteint tous les organes
=> dysfonction endothéliale générale. *JCVA. 2002*

FiO2 basse au début de la CEC et au déclampage aortique. *ATS 2000*

Basse pression de perfusion après le déclampage

Augmentation lente si SvO2 insuffisante (< 70%)

Sevrage de la CEC

- POG nécessaire
  - Fonction de la durée de clampage aortique
  - Remplissage droit important (fonction du VD)
  - Risque pour le VG
  - Mesure PVD/PA et PAP sans inotrope
  - PVD/PA 55% ± 12% (acceptable < 1 mois)
  - Possible obstacle infundibulaire
  - Petit anneau pulmonaire
  - VD non compliant (restrictif)
- Mesure des saturations étagées OD – VD - AP
  - Mise en évidence d'un shunt résiduel
- Echo per op : évaluation de la réparation et du sevrage de la CEC

Sevrage de la CEC

- Anneau conservé et/ou valve réparée
  - Pas ou peu d'inotrope
  - Faibles doses Dobutamine ou Adrénaline ou Corotrope
- Ouverture de l'anneau ± monocusp
  - Risque de régurgitation
  - Aggravée si AP petites
  - Tt inotropes et VD pulmonaires
- Cyanose importante en pré-op
  - Trouble de l'hémostase - saignement
  - Limiter l'hémodilution per CEC : priming au sang !
  - Intérêt des transfusions plaquetaires, PFC et CGR : maintenir Hb

Evolution

Dépend

- de l'incision OD ou VD, de la tricuspide
- de l'ouverture de l'anneau pulmonaire
- du patch transannulaire
- Voie pulmonaire valvée ou non
- VD restrictif dans 28 à 52% des cas
- Obstacle médio-ventriculaire persistant
- RVP élevées en période néonatale
- CIV résiduelle (très mal supportée)
- Saignement si cyanosé âgé

Dysfonction VD

Favorisée par

- Ventriculotomie
- CIV résiduelle
- Défaut de protection (hypertrophie - cyanose)
- Régurgitation de la valve pulmonaire
- Persistance d'un obstacle infundibulaire
- Taille limite inférieure des AP
- RVP ± élevées (âge < 2 mois)
- Patch trans annulaire trop grand (mvt paradoxaux pdt systole)
- Resection infundibulaire trop importante
- Coronaire sectionnée sur l'infundibulum
  - Troponine élevée - Dysfonction echo

Troubles du rythme

- QRS allongé fonction de la dilatation et masse VD
  - Risque d'arythmie ventriculaire - *Heart 2002*
- Risque de BAV (<3%)
  - Fermeture de la CIV
  - Souvent BAV transitoire
  - BBD fréquent après ventriculotomie
  - Ralentissement de la conduction infundibulaire
  - Recommandations : connecter le Pace Maker au bloc et réa
- Rythme jonctionnel rapide > 200
  - Instabilité hémodynamique
  - J0 à J2
  - Intérêt des antiarythmiques (Cordarone IV)

Evolution favorable T4F

Anneau conservé

Echo et hémodynamique correcte sans inotrope

Sevrage très précoce de la ventilation :
possible dès le bloc et < H6

Courte durée de réanimation : 24 à 48 h

Echec d'extubation

Dépend de la réparation

- Ventriculotomie
- Patch transannulaire ou tube VD-AP

Hématocrite élevé en pre-op

Age du patient

VD restrictif

Mahle et al. Ann Thorac Surg 2016

Cas clinique 1

3 ans 11 kg - pas de malaise - cyanose

Echo : VG taille et cinétique correctes. Large CIV (pratiquement pas de shunt). Aorte à cheval. Sténose pulmonaire infundibulaire. 2 belles AP. Fallot régulier.

Cure complète, anneau conservé.

CEC 76 min, clampage 41 min. TV puis rythme sinusal.

Hémodynamique stable sans inotrope. SaO2 100%

Echo : VG bonne cinétique. VD un peu dilaté, bonne cinétique. Persistance d'un petit bourrelet infundibulaire. IP 1,8 m/s. Pas de shunt.

Extubation H2. Troponine max 6,4 à H4.

Sortie de réa J1.

Cas clinique 11

1,5 mois 3,5 kg (PN 2,6)

Malaises traités par Avlocardyl - SaO2 80%

Echo : VG et VG de taille correcte, CIV large, sténoses pulmonaire infundibulaire. AP modérément hypoplasiques (5 et 3,5 mm).

Cure complète - anneau conservé

CEC 93 min, Clampage 58 min, UF 600 ml

Rythme sinusal - SaO2 80% (shunt OD-OG)

Corotrope 0,5 – Adrénaline 0,05

Cas clinique 11

BB dt - Hémodynamique stable

Echo : Bonne cinétique VD et VG, PFO shunt droit-gauche. PVD 60% de PA. Gradient VD-AP 2 m/s. IP basse vélocité.

H3 : arrêt Adrénaline

Echo : Gradient VD-AP < 1 m/s. PVD 30% de PA

SaO2 85 - 95% - O2 dépendant - sevrage VA progressif

Extubation J2

Sortie J5 -

Echo : bonne cinétique. IT grade I-II, PVD 40% de PA, gradient VD-AP 2 m/s, fuite pulmonaire franche, PAPm 25 mmHg

Lasilix - O2