Anesthésie-Réanimation
Anastomose Systémico-Pulmonaire
« Blalock-Taussig »

Ph Mauriat

novembre 2018

ASP - Pour quel patient?

- Geste palliatif avec mortalité (± 10%) > cure complète
- « Patient avec hypo débit pulmonaire »
- APSI - APSO
- Tétralogie de Fallot
- Ventricule unique avec sténose pulmonaire
- Malformation avec sténose pulmonaire
- Geste réalisé fréquemment en période néonatale
- Patient avec CA ± maintenu ouvert

Prise en charge Anesthésique

Avant-Après

Patient en hypo débit pulmonaire

↓

Anastomose Systémico Pulmonaire

Patient à risque d’hyper débit pulmonaire

Patient avec Canal Artériel

Eviter diminution résistances vasculaires pulmonaires (RVP)

Risque d'augmentation de l' hyper-débit pulmonaire et baisse de la PA

- FiO2 Basse - Adapter SatO2 et hémodynamique
- Ventilation en Normocapnie/Normoxie
- Ventilation avec limitation des pressions
- Jouer sur la viscosité sanguine : apport de CG

Attention à Prostine® - Vasodilatateur du CA et systémique

Agents Anesthésiques IV ou inhalés possibles

Mise en condition

Monitorage

Scope : FC - PNI - SpO2 - EtCO2 et NIRS

Abords artério-veineux

- VVP remplissage
- KT artériel en radiale (controlatéral ASP) ou en fémorale
- KT central : PVC 2 ou 3 voies

- Sonde urinaire -Sonde thermique rectale
- Sonde nasogastrique

Anesthésie (sans canal artériel)

- Eviter les malaises de Fallot
  - Prémédiquer Hypnovel 0,3 mg/kg po ou ir
- Anesthésie
  - IV : Hypnovel®
  - Halogénés : Sévorane®
- Curares pour l'intubation
- Analgésie : Sufentanil, Rapifen …
- Position
  - Décubitus Dorsal : Sternotomie
    - Intérêt si conversion en CEC
  - Décubitus latéral : thoracotomie
    - Retentissement sur la ventilation

Avec ou sans CEC ?

CEC d'emblée si raisons anatomiques évidentes

- Petites branches pulmonaires
- Canal inefficace
- Bas débit cardiaque pré-op
- Atteinte pulmonaire pré-op

Mais retentissement pulmonaire CEC

Augmentation des RVP

Diminution initiale du débit de l'ASP

Amélioration dans les 24 premières heures

Risque d'hyperdébit secondaire si tube trop gros

Indication de CEC en per-op

- Test clampage branche AP
- Si : EtCO2 baisse
  - SpO2 diminue
  - Bradycardie
- Conversion en CEC --->
  - procedure délicate
  - mise en place rapide
  - désaturation +++

ASP sans CEC

- GDS équilibrés et répétés au cours du geste chirurgical
  - Normocapnie
  - Absence d'acidose
- Remplissage ---> Produits ?
  - CG : adaptation de l'hématocrite à l'âge et à la cardiopathie - modifie le débit de l'ASP
  - PFC – Albumine 20%
- Drogues d'urgences prêtes
- FiO2 adaptée à la SatO2

ASP sans CEC

Pendant le clampage de l'artère pulmonaire :

EtCO2 diminue puis SpO2 - NIRS

CAT :

Augmenter le débit cardiaque
Remplissage et Inotropes
Reventiler par intermittence le poumon sup

Eviter l'acidose ---> Bicarbonate molaire

Héparine® 50 à 100 unités/kg

Conversion en CEC impossible en thoracotomie

Déclampage de l'ASP

- PA moyenne ne doit pas trop baisser
  - Optimiser la volémie
  - Si PAM et PAD diminuent :
    - reflect d'un hyperdébit
- Recrutement pulmonaire en FiO2 50%
- Aspiration trachéale
  - Risque d' œdème si hyperdébit
- VM : FiO2 - pH - PaCO2 - Peep
  - (effet direct sur l'ASP)
  - Adapter FiO2 pour SatO2 : 80-85 % et NIRS

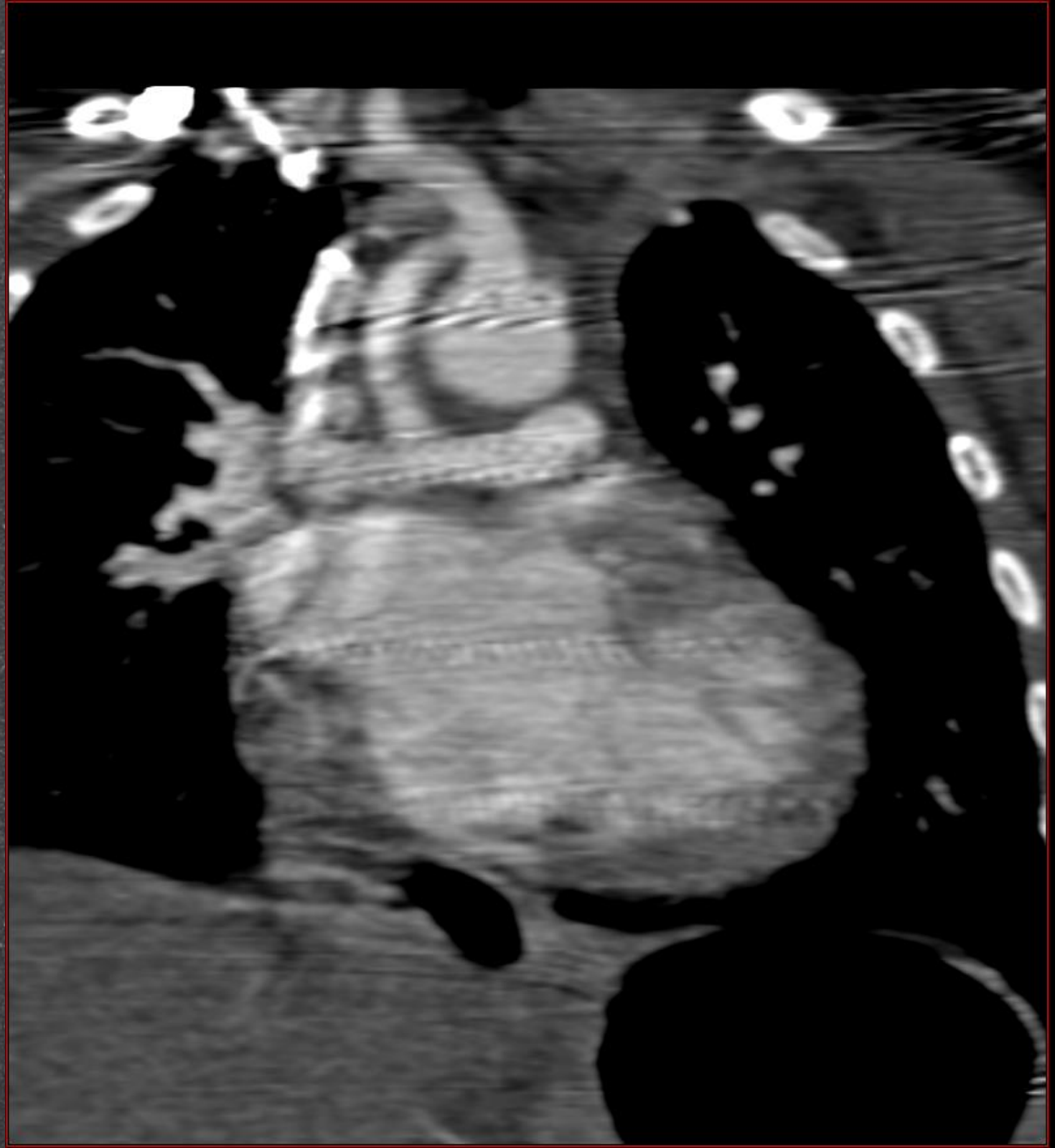

Surveillance en Réanimation

- SpO2 et PAM et PAD, NIRS cérébrale et rénale
- Souffle Systolo-Diastolique de l'ASP
- Amplitude des pouls périphériques
- Diurèse horaire
- RX :
  - Surcharge ou clarté des champs pulmonaires
- ETT :
  - Fonction ventriculaire - Flux ASP –
  - Retour veineux à l'OG
- Examens Biologiques - GDS avec Kalièmie
- Si tout OK : extubation rapide

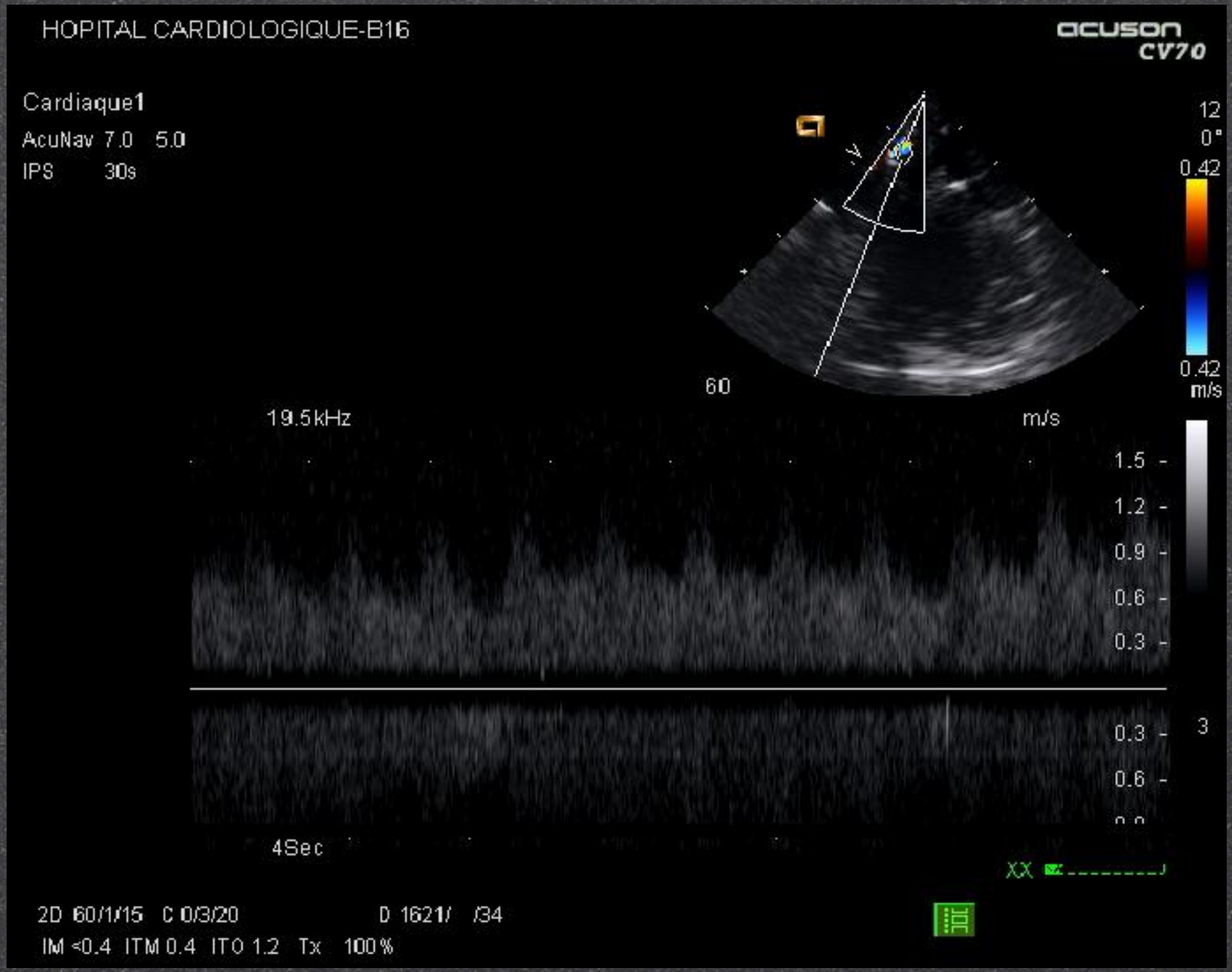
HOPITAL CARDIOLOGIQUE-B16
acuson
CV70
Cardiaque1
AcuNav 7.0 5.0
IPS 30s
12
0°
0.42
0.42
m/s
60
19.5kHz
m/s
1.5
1.2
0.9
0.6
0.3
0.3
0.6
3
4Sec
2D 60/1/15 C 0/3/20 D 1621/ /34
IM <0.4 ITM 0.4 ITO 1.2 Tx 100%

Hypodébit pulmonaire

- QP < QS
- Désaturation SatO2 < 80 % Cyanose – NIRS basse
- PA Diastolique : Nle ou Haute
- Radio de Thorax :
  - Champs pulmonaires clairs - Peu vascularisés
- Etiologie :
  - Diminution trop rapide de la FiO2, réveil, agitation
  - Retentissement pulmonaire de la CEC
  - Atteinte pulmonaire (PNO - PNP - Troubles de la ventilation, encombrement) : augmentation RVP
  - ASP trop petit calibre - coudée
  - Thrombose par hypodébit

Traitement de l'hypodébit pulmonaire

- Objectifs urgents :
  - augmenter le débit pulmonaire, diminuer les RVP et éviter la thrombose de l'ASP
- Tt : FiO2 100 % - Hypocapnie modérée + iNO
- Corriger une acidose métabolique
- Diminuer la viscosité sanguine
- Inotrope : Corotrope, Dobutamine, Adrénaline
- Anticoagulant : Héparine - Antithrombine
- Si Tt insuffisant :
  - Reprise chirurgicale +++

Hyper débit pulmonaire

- QP > QS
- Signes souvent insidieux - Evolution à bas bruit
- SatO2 > 90 % (trop belle) avec FiO2 basse,
- NIRS cérébrale normale, mais rénale basse
- Traduction clinique :
  - Signes d'hypoperfusion périphérique
  - Oligoanurie avec hyperkaliémie
- Bas débit systémique avec diminution PAM
  - PA diastolique basse
  - Risque d'OAP
- Radio de Thorax :
  - Surcharge vasculaire - possible asymétrie

Hyperdébit

- Auscultation : souffle continu d'ASP
- Pouls amples et bondissants

- GDS - Lactates - Kaliémie
  - Acidose métabolique avec lactates augmentés et hyperkaliémie
  - pH - PaCO2 - PaO2 - SatO2 - NIRS

- Echographie cardiaque
  - Fonction ventriculaire - Signes d'hyperdébit

Traitement de l'hyperdébit pulmonaire

Objectifs en urgence :

Augmenter les RVP et diminuer les RVS

Tt : Ventilation mécanique

(FiO2 21 % - Hypercapnie – Peep élevée 6 à 12)

Correction d'une acidose métabolique

Augmenter la viscosité sanguine ---> CG

CO2 inhalé en dernière intention

Vasodilatateur : phentolamine- urapidil ± Corotrope

Eviter les inotropes

Tt l'hyperkalièmie : Lasilix + DP

<u>Si Tt inefficace : reprise chirurgicale : clip</u>

Complications

- En dehors des pb de débit d'ASP
- Chylothorax : rare dans ce type de chirurgie
- Epanchement autour du tube de Gortex (sérome) : rare
- Thrombose
  - Rare en postopératoire immédiat
    - Signe d'un hypo débit dans l'ASP
  - FDR : Hématocrite élevé - Produits coagulants
  - Recherche du flux d' ASP en ETT

Cas Clinique

Nourrisson - 4 mois 1/2 - Poids 5,1 kg - Taille 60 cm - Craniosténose

Diagnostic anténatal de Tétralogie de Fallot de forme régulière

ETT : CIV large. CIA. VCS au sinus coronaire. Valve mitrale 7 mm. Valve tricuspide 10 mm. Sténose pulmonaire 3,5 m/s.

ASP Droite Goretex n°5

Cure complète - Constatation peropératoire anomalie coronaire

ASP sous CEC 43 mn - Arrêt CEC dans bonnes conditions HD

SatO2 83 % en air

Evolution en réanimation

Extubation H7 - SatO2 97-98 % en air ambiant

Oligoanurie - Hyperkaliémie - Acidose métabolique

Bradycardie - Asystolie - Réanimation cardiopulmonaire 75 mn. Décés du patient

En résumé

- Mortalité ± 10%
- Phase opératoire à risques
- Surtout si réalisée sans CEC
- Réanimation attentive et active
- Equilibre du Qp/QS
- Marge de manœuvre thérapeutique possible
- Penser rapidement à la reprise chirurgicale car pronostic vital mis en jeu
- *Sujet très fréquent de l'examen du DIU… ;-)*