CREATION DE SHUNT

Dr Elodie Perdreau

DIU Réanimation chirurgicale des cardiopathies congénitales

3 novembre 2017

Types de shunt

- Anastomose de type Blalock-Taussig-Thomas (BTT shunt)

- Waterston/Potts

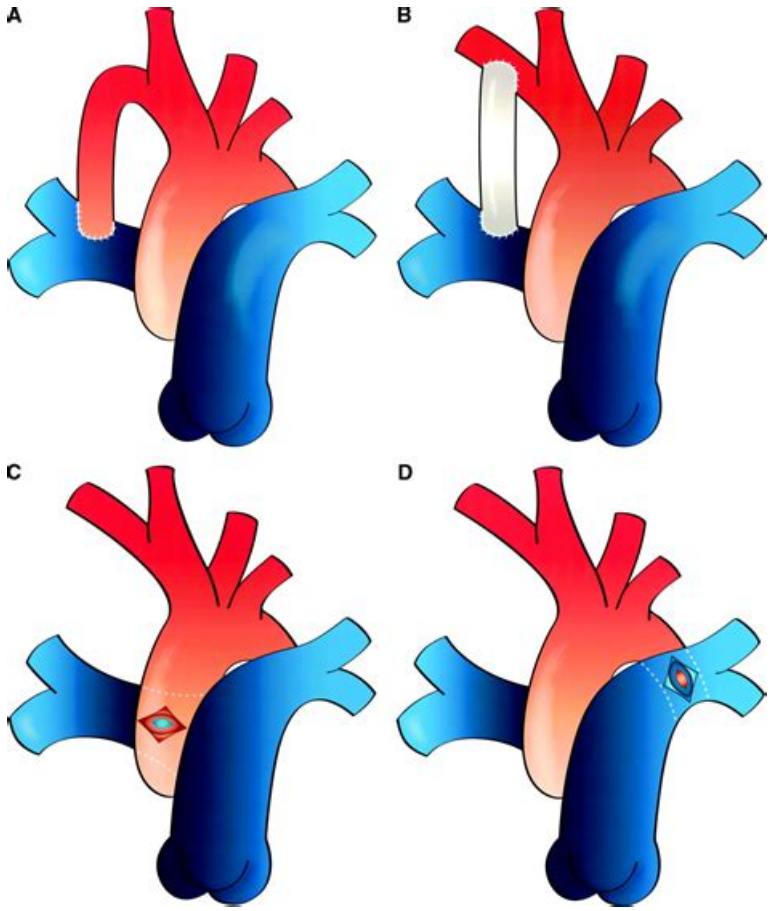

Anastomose de BTT shunt

- Mise en communication de la circulation systémique et pulmonaire

- Intervention palliative

- But : attendre le moment opportun pour proposer une chirurgie correctrice ou palliative

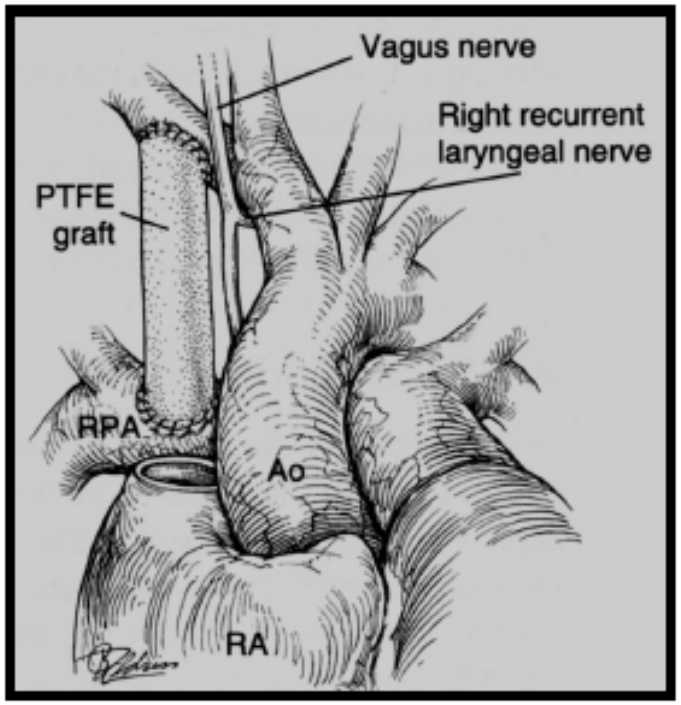

Indications du BTT shunt

Cardiopathies ducto-dépendantes avec hypodébit pulmonaire :

-Atrésies pulmonaires quelle que soit l'anatomie intracardiaque sous-jacente :

Atrésie pulmonaire avec CIV (type 1 et 2)

Atrésie pulmonaire à septum intact

Cardiopathie complexe avec atrésie pulmonaire

-Formes sévères de sténose pulmonaire

Sténose pulmonaire critique (SP)

Tétralogie de Fallot sévère (T4F)

TGV avec CIV et sténose pulmonaire sévère

=> Blalock si ductodépendance montrée par la clinique et l'échographie cardiaque

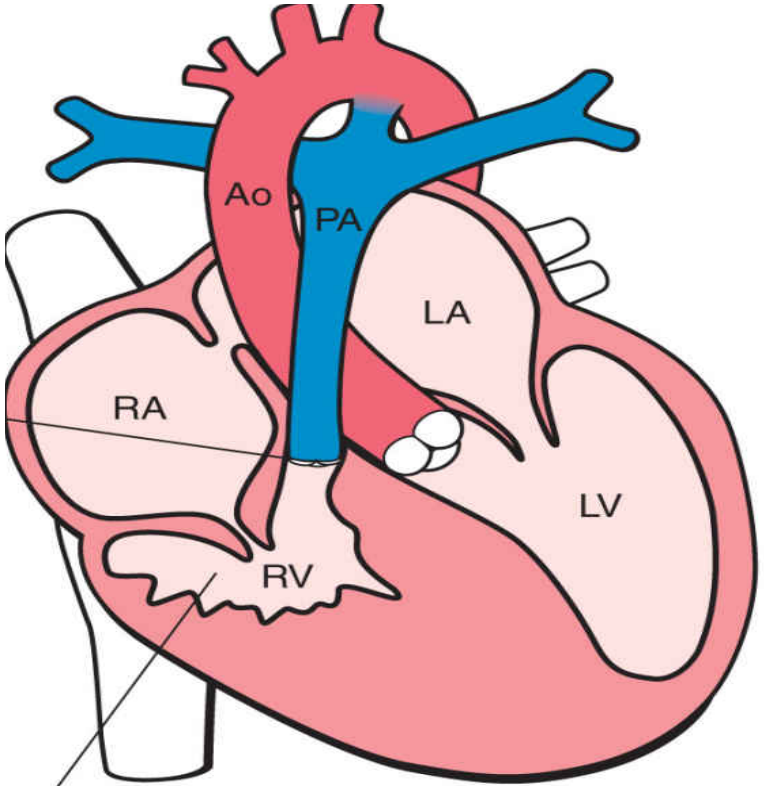

Ex : Atrésie pulmonaire avec CIV

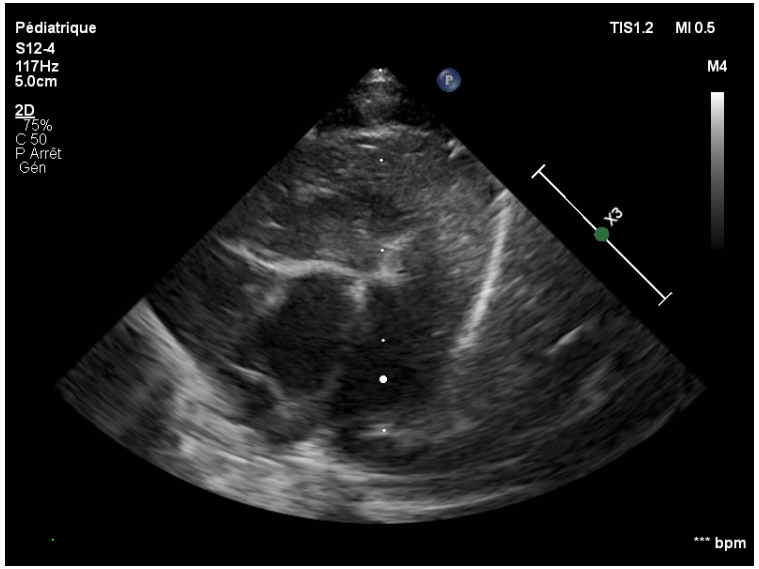

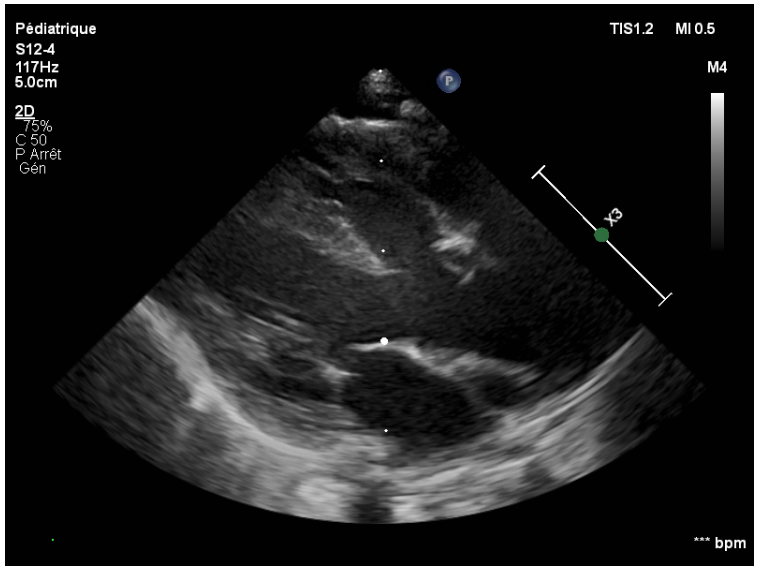

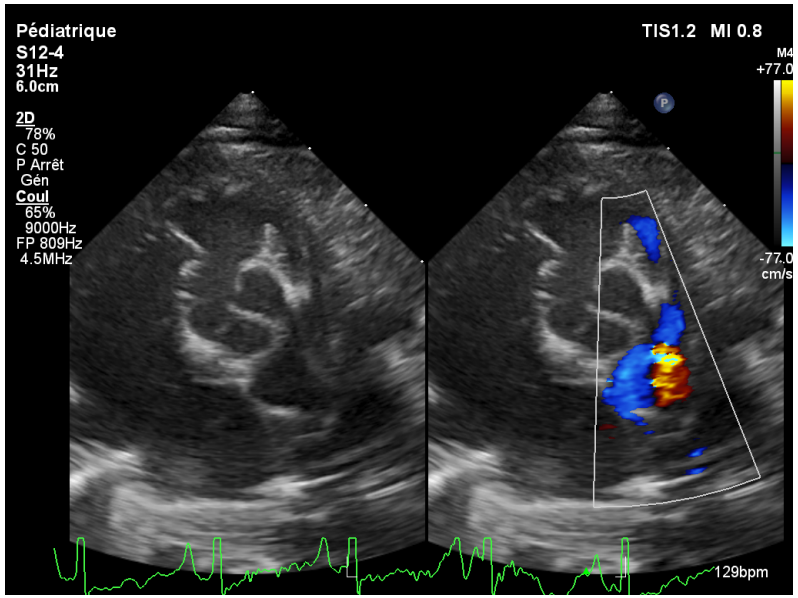

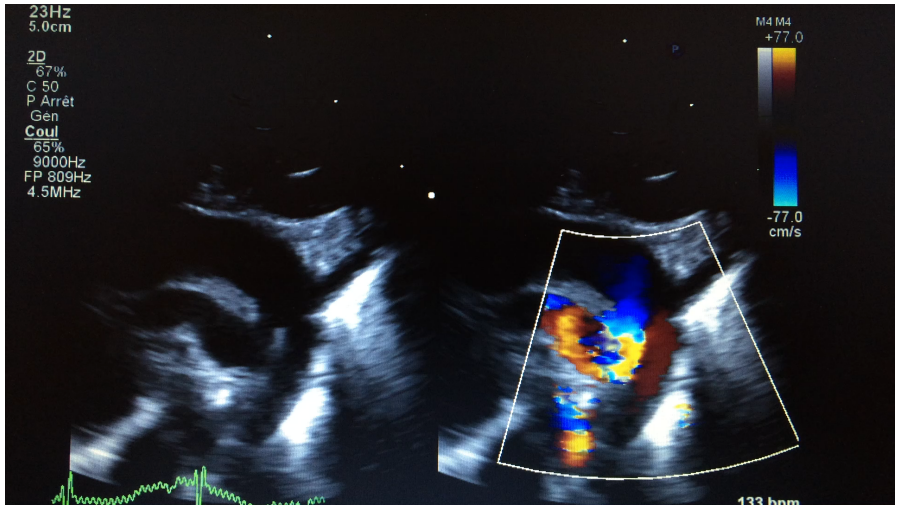

Ex 2 : Atrésie pulmonaire à septum intact

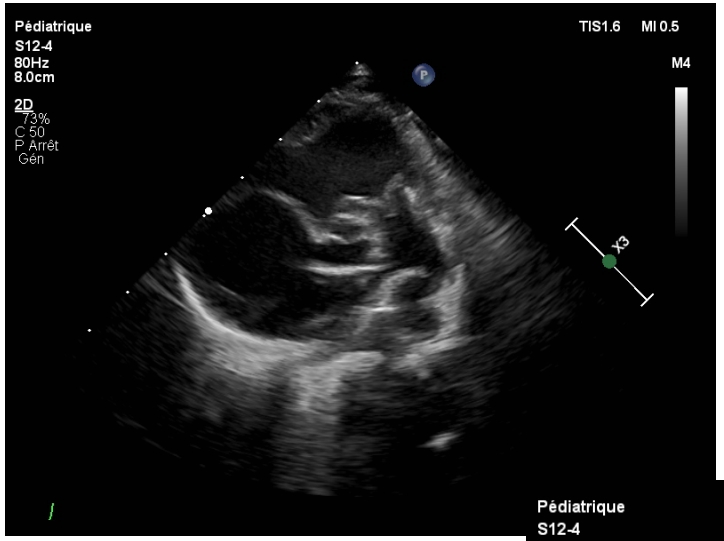

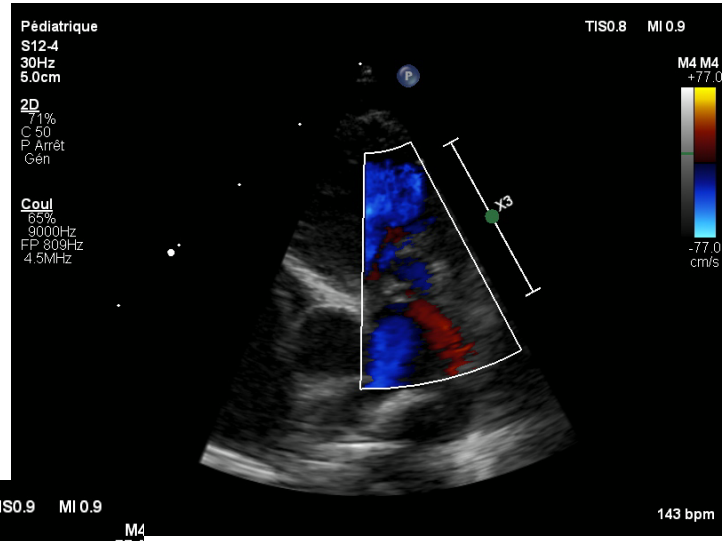

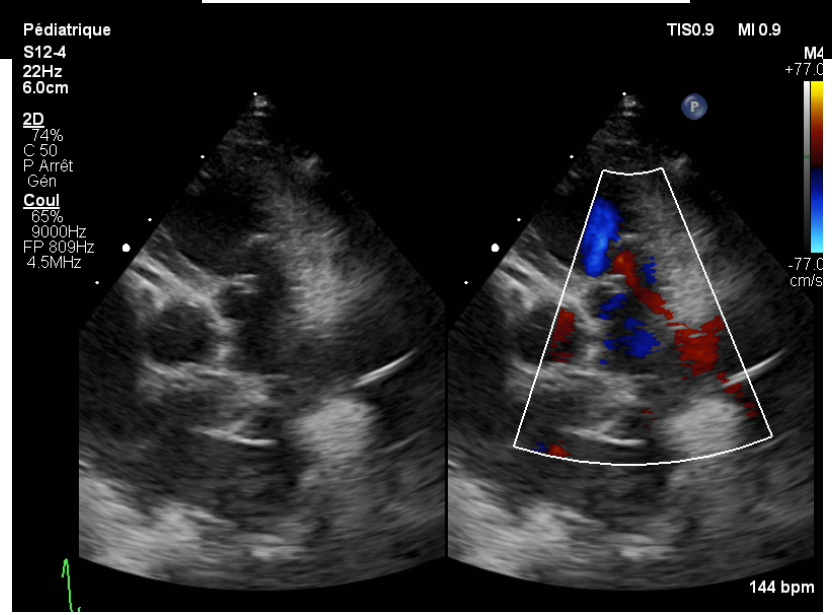

Objectifs

- Rétablir un débit pulmonaire adapté
- Permettre le développement harmonieux des artères pulmonaires tout en préservant le lit pulmonaire
- Protéger la fonction ventriculaire en vue d’une correction future

Echocardiographie

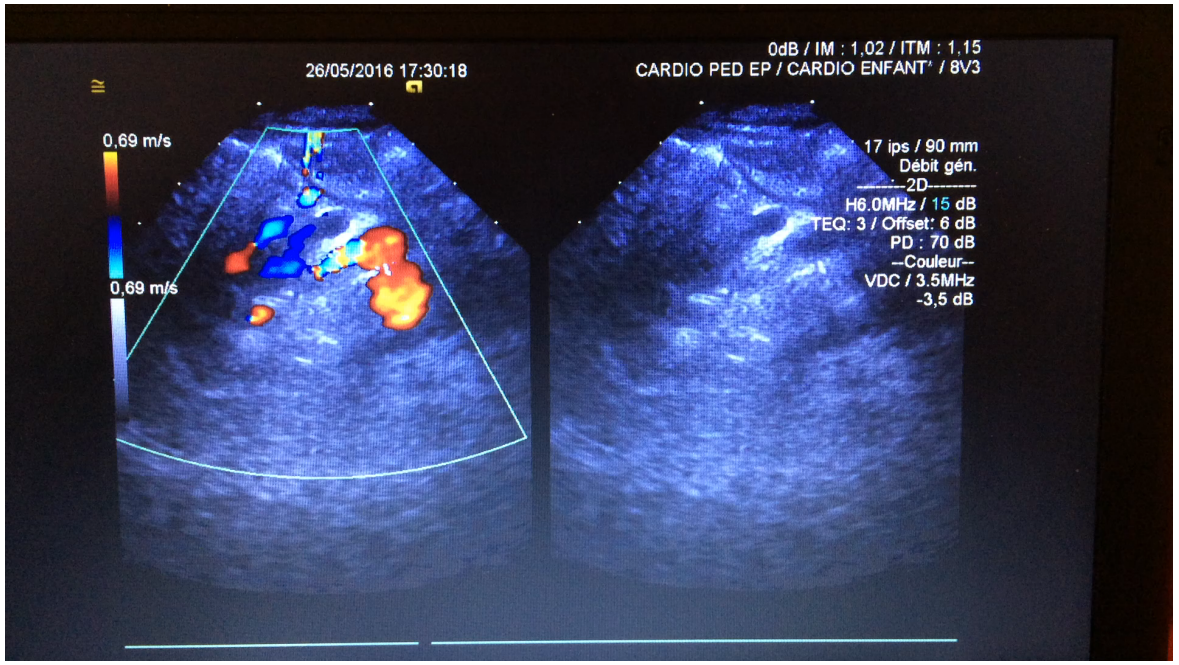

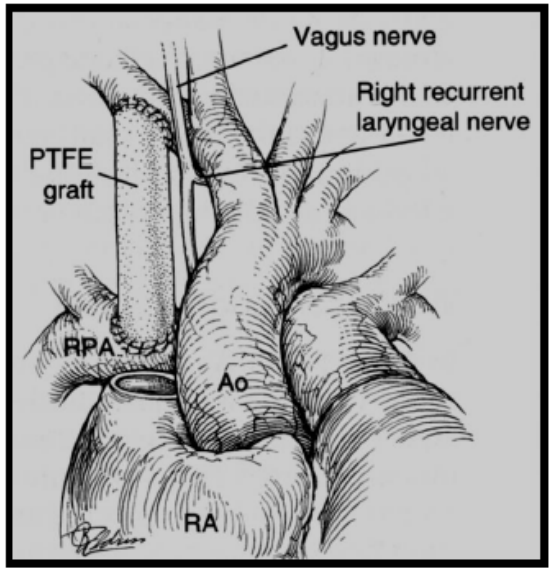

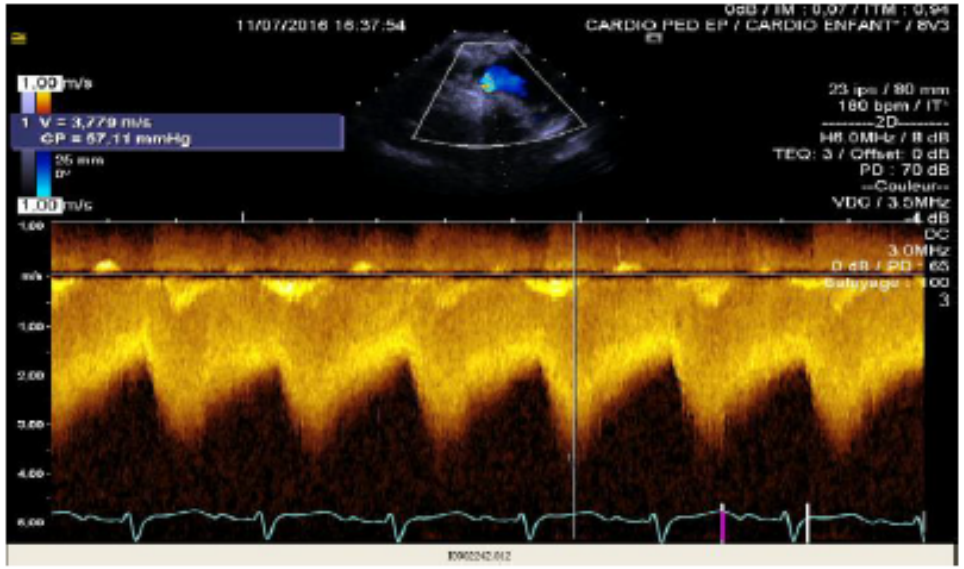

Challenge

- Assurer un débit pulmonaire suffisant pour garantir une oxygénation tissulaire satisfaisante (SaO2 75-85%)
- Eviter l’hyperdébit pulmonaire et la surcharge volumétrique ventriculaire
- Eviter toute distorsion de l’arbre pulmonaire
- Equilibrer le Qp/Qs

Implication clinique du rapport Qp/Qs

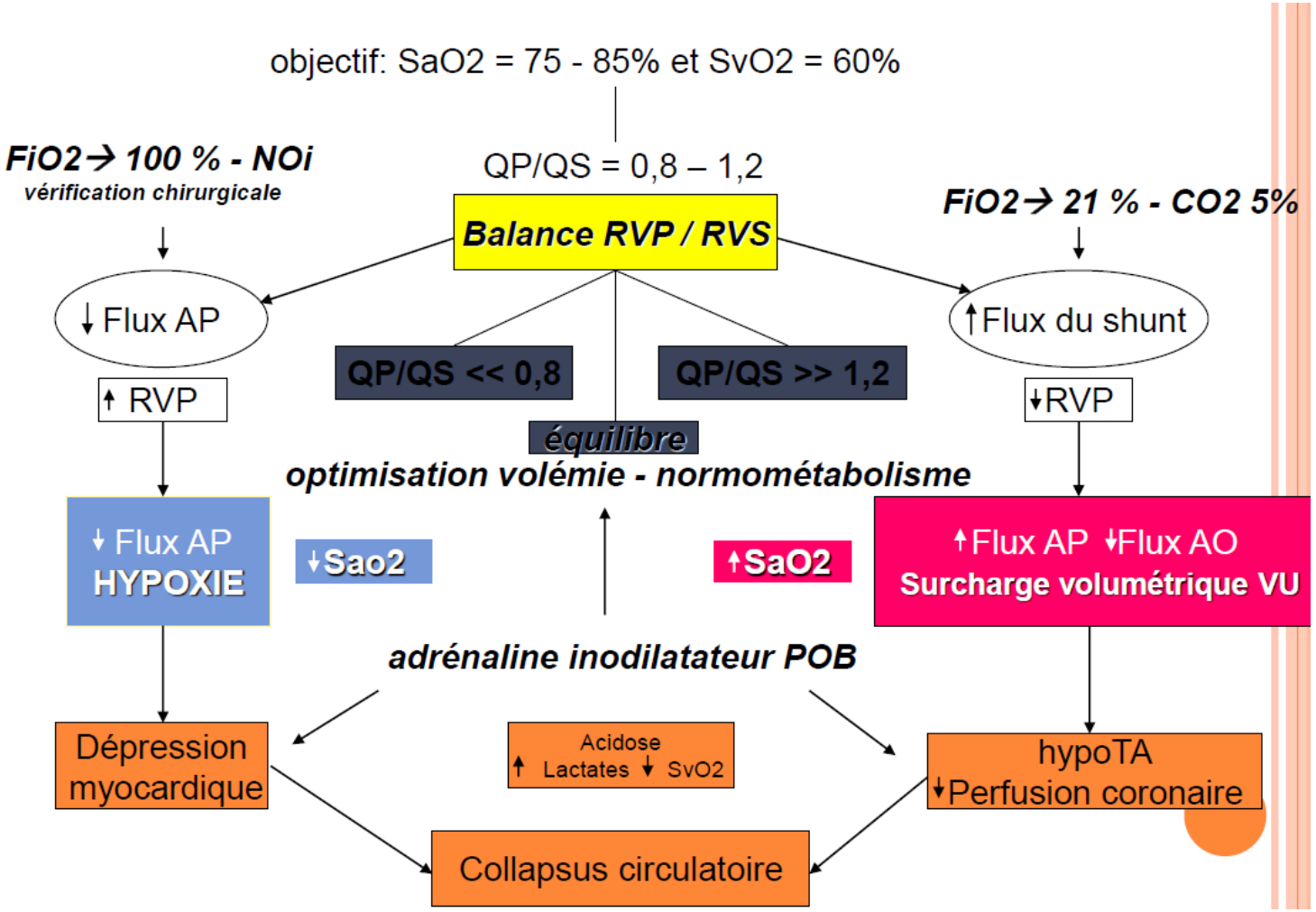

Estimation de la balance Qp/Qs

- Clinique :
  - Souffle de Blalock
  - Signes d'hyperdébit pulmonaire : mauvaise prise pondérale, signes respiratoires et digestifs
- Radio : hypervascularisation pulmonaire
- Echocardiographie :
  - Taille du ventricule gauche
  - Retour veineux pulmonaire : accélération et perte du biphasisme en faveur d'un hyperdébit pulmonaire
  - Reflux télédiastolique à l'isthme ou dans l'aorte abdominale : vol diastolique
  - Index de résistance cérébrale : augmentation avec diminution du flux diastolique cérébral voire reverse flow

Echocardiographie

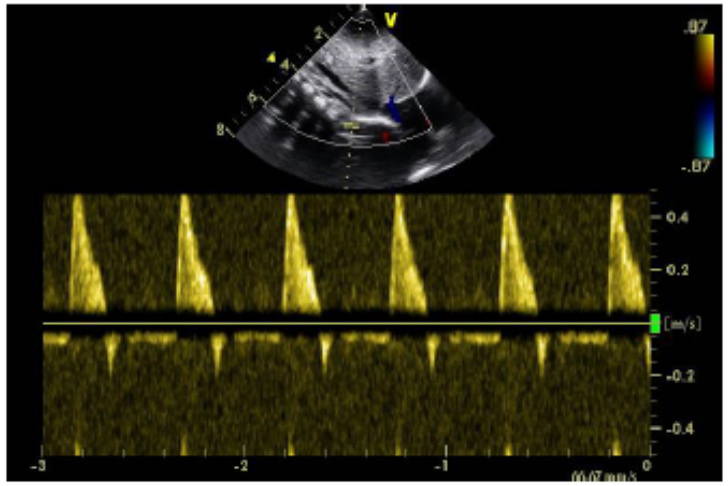

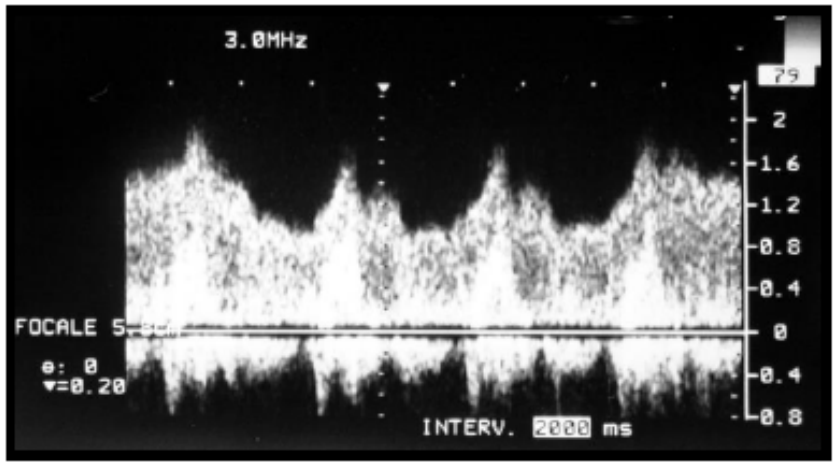

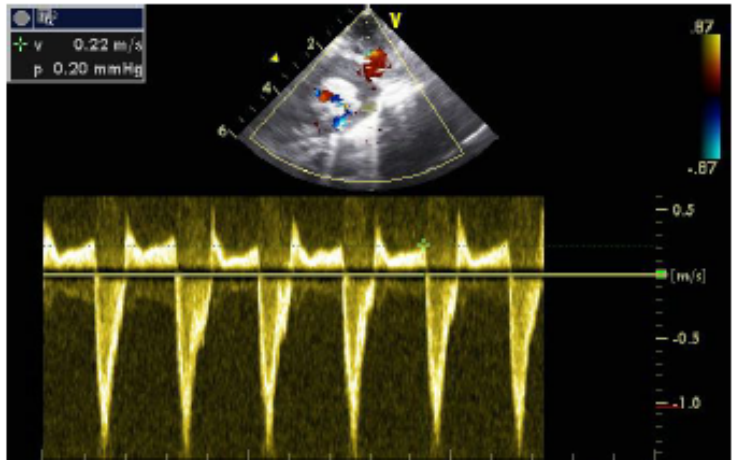

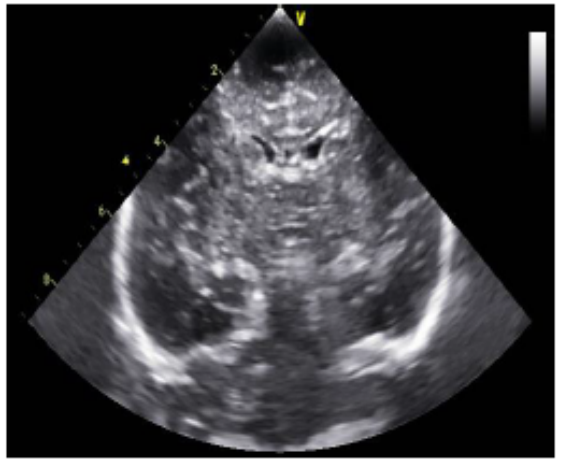

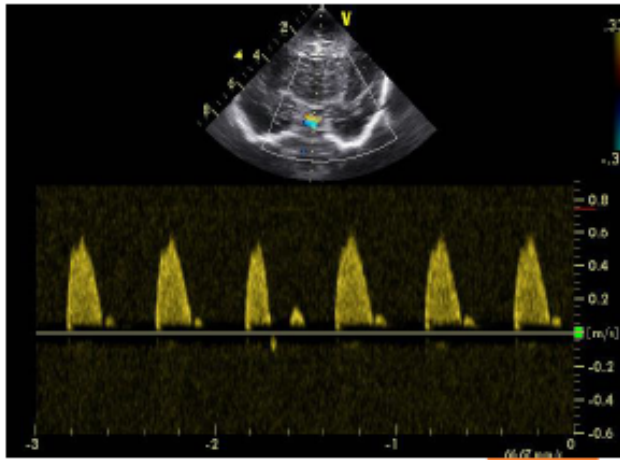

Complications : BTT shunt original

- Vascularisation du membre supérieur droit dépendante de la formation de collatérale
- Distorsion de l’ASC ou de l’AP au niveau de l’anastomose
- Asymétrie de taille des membres supérieurs

Complications : BTT shunt modifié

- Distorsion de l’AP
- Sténose pulmonaire
- Rétrécissement du shunt au niveau de l’anastomose
- Occlusion du shunt
- Thrombose du shunt

Conclusion

- BTT shunt : principale création de shunt
- Indication : cardiopathie ducto-dépendante avec hypodébit pulmonaire
- SaO2 cible : 80-85%
- Equilibre parfois difficile à atteindre