Cardiopathies et conséquences neurologiques

Dr M Kossorotoff
Neuropédiatrie
Centre national de référence de l'AVC de l'enfant
Hôpital Necker-Enfants malades, Paris

Necker
ENFANTS MALADES
HÔPITAL UNIVERSITAIRE

AVC
de l'enfant
Centre national
de référence

Mécanismes principaux des lésions neurologiques

- Embole fibrino-cruorique / gazeux (occlusion artérielle unique ou multiple)
- Hémodynamique (anoxie / ischémie / hypoxie) / hypoxie : aigu / chronique
- Hémorragie cérébrale : anticoagulants, transformation hémorragique de lésions ischémiques
- Inflammatoire/vasculaire : PRES Sd (transplantation cardiaque)

Pronostic et évolution : exemple de l'AVCnn

Convulsions:
contrôlées à 95% avant la sortie de néonatalogie

Mortalité:
2 à 5%, dans les 28 premiers jours.

Récidive:
0 à 2% dans les 3,5 premières années

Séquelles:
50 à 80%

Séquelles motrices:

- Paralysie cérébrale (hémiparésie spastique): 24%
- Examen clinique à la phase aigüe peu informatif.
- Facteurs prédictifs: signe du faisceau cortico-spinal, localisation et taille de l'AVC, anomalie du tracé de fond à l'EEG.
- 90% marcheront sans aide avant 2 ans.

Epilepsie:

- Après la période néonatale: 16 à 50%.
- 10% pharmacorésistante.

Troubles cognitifs:

- Visuo-constructifs, mnésiques: 22 à 41% en âge scolaire.
- Retard de langage: 25%
- Troubles du comportement: 18%

Qualité de vie:

- Pas de différence avec la population générale à 3,5 ans.
- Diminuée chez les parents (corrélation avec le niveau d'atteinte motrice).

Chabrier et al. 2011
Nelson et al. 2014
Lynch et al. 2001
Kirton et al. 2011
Husson et al. 2010
Roze et al. 2012
Mercuri et al. 1999
Darteyre et al. 2014
Basaran et al. 2013

Moyens de surveillance neurologique cliniques en réanimation

- Examen neurologique : symétrie de la gesticulation, strabisme
- Le **PC**+++ (<1 an, à prendre/sem)
- Réflexes du tronc cérébral
- Dysautonomie
- Monitoring EEG ou BIS
- Difficultés : sevrage vs confusion vs douleur…

Infarctus artériel cérébral

- Unique ou multiple
- Mode de révélation classique
  - Soit crises focales (nouveau-né, nourrisson)
  - Soit hémiplégie constatée au réveil (X jours après la chirurgie…)
  - Soit hémiplégie aiguë +/- troubles de la parole

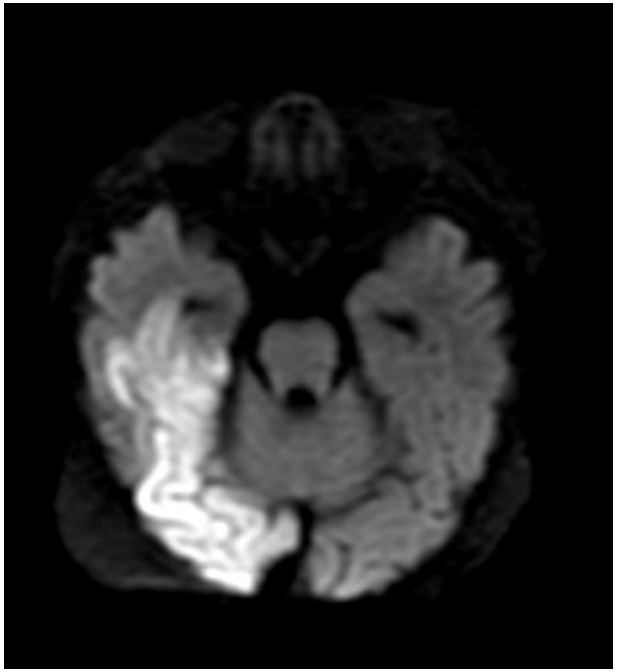

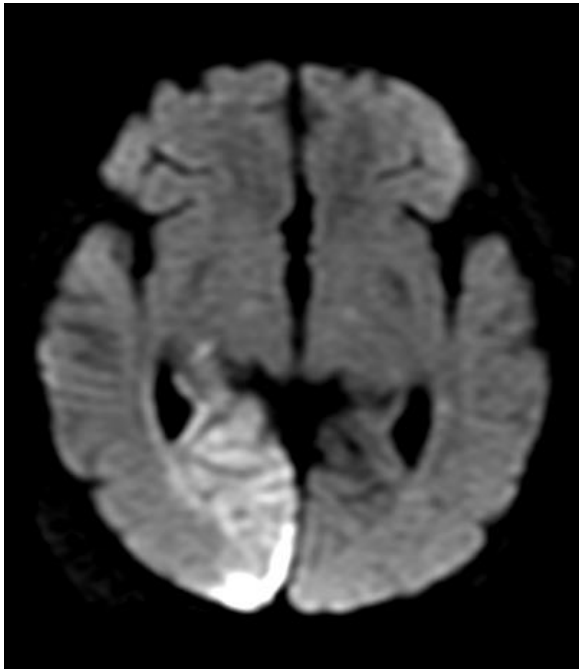

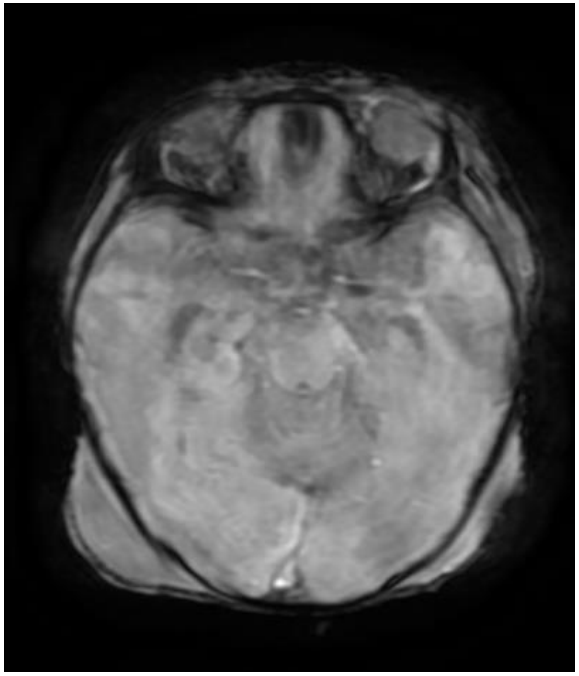

Djoey coqueluche maligne avec HTAP
ECMO
Convulsions focales

T2*

Conséquences

- Immédiates : CI à la CEC pour 6 semaines idéalement
- CI théorique aux anticoagulants
- A adapter selon le patient…
- A moyen terme : conséquences motrices / cognitives et suivi neurologique prolongé

Frequency, Predictors, and Neurologic Outcomes of Vaso-occlusive Strokes Associated With Cardiac Surgery in Children

5526 ENFANTS

5,4/1000

Trish Domi, MA[a,b], David S. Edgell, MSc[c], Brian W. McCrindle, MD[a,d], William G. Williams, MD[e], Anthony K. Chan, MBBSc[a,h], Daune L. MacGregor, MD[f,i], Adam Kirton, MD[f,j], Gabrielle A. deVeber, MD[a,b,f,i]

[a]Department of Child Health and Evaluative Sciences, Hospital for Sick Children, Toronto, Canada, [b]Institute of Medical Sciences, University of Toronto, Toronto, Canada [c]Divisions of Cardiovascular Perfusion, [d]Cardiology, [e]Cardiac Surgery, [f]Department of Pediatrics, [g]Division of Haematology, Hospital for Sick Children, Toronto, Canada, [h]Health Sciences Center McMaster University, Hamilton, Canada, [i]Division of Neurology, Hospital for Sick Children, Toronto, Canada

Pediatrics 2008;122:1292–1298

Neurological complications of extracorporeal membrane oxygenation in children

Etude sur 20 ANS

7,4 % Hémorragies avec 1/3 survivants

5,7 % AVC ischémiques

SHAWN L. HERVEY-JUMPER, M.D.,[1] GAIL M. ANNICH, M.D.,[2] ANDREA R. YANCON, B.S., M.S.,[1] HUGH J. L. GARTON, M.D., M.H.SC.,[1] KARIN M. MURASZKO, M.D.,[1] AND CORMAC O. MAHER, M.D.[1]

Departments of [1]Neurosurgery and [2]Pediatrics, University of Michigan, Ann Arbor, Michigan

J Neurosurg Pediatrics 7:338–344, 2011



Epidemiology of Stroke in Pediatric Cardiac Surgical Patients Supported with Extracorporeal Membrane Oxygenation

3517 patients

12% ECMO ont un AVC

PETIT POIDS ET DUREE ECMO AUGMENTENT LE RISQUE

David K. Werho, MD[1], Sara K. Pasquali, MD, MHS[1], Sunkyung Yu, MS[1], Janet Donohue, MPH[1], Gail M. Annich, MD[2], Ravi R. Thiagarajan, MBBS, MPH[3], Jennifer C. Hirsch-Romano, MD, MS[1], and Michael Gaies, MD, MPH[1] on behalf of the ELSO member centers

[1]University of Michigan Congenital Heart Center, C.S. Mott Children's Hospital, 1540 E Hospital Drive, Ann Arbor, MI, 48109

[2]Department of Critical Care Medicine, Toronto Hospital for Sick Children, 555 University Ave, Toronto, Ontario, Canada

[3]Department of Cardiology, Boston Children's Hospital, 300 Longwood Ave, Boston, MA 02115

Ann Thorac Surg. 2015 November ; 100(5): 1751–1757. doi:10.1016/j.athoracsur.2015.06.020.

Diagnostic des AVC pédiatriques et prise en charge en urgence

Diagnostic des AVC pédiatriques

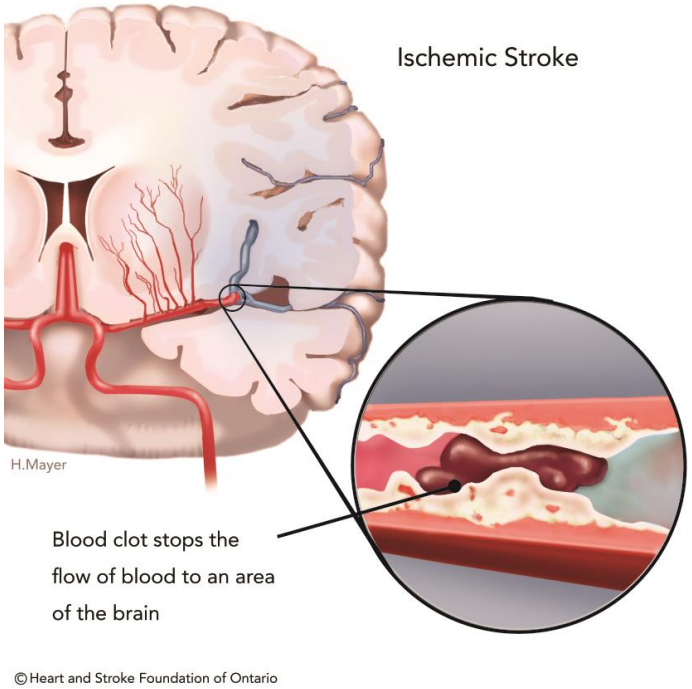

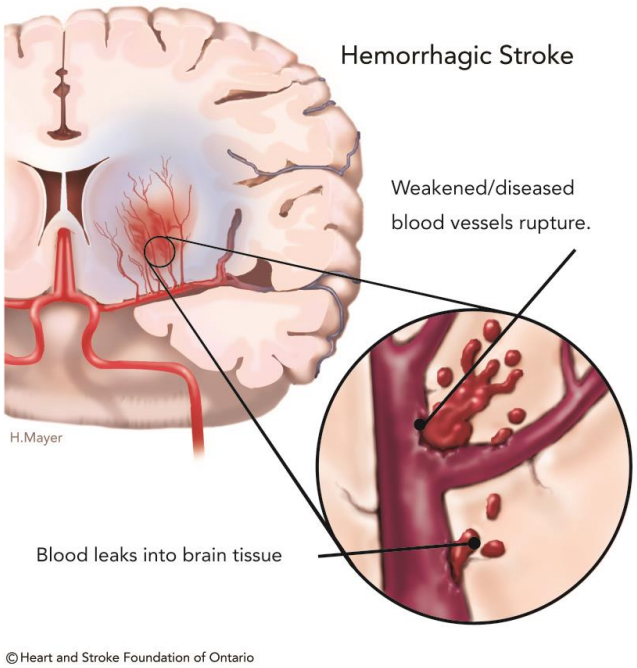

- **F**ace : asymétrie de la face
- **A**rm : atteinte brachiale
- **S**peech : atteinte du langage
- **T**ime : course contre la montre

Diagnostic des AVC pédiatriques

IRM = examen de référence

Si pas possible (ECMO, Berlin Heart, etc.) : TDM avec angio-TDM

Thrombolyse IV chez l'enfant

- Deux types d'études cliniques
  - Case-reports (IV-IA-mécaniques)
    - régulièrement positifs
  - Séries (IV)
    - Janjua N al. Stroke 2007, Amlie-Lefond C Lancet Neurol 2009, Alshekhlee et al. Pediatr Neurol 2013, Nasr et al. Pediatr Neurol 2014, Marecos et al. DMCN 2014
    - 0-2% des enfants
    - bonne tolérance (si les contre-indications sont respectées)
    - régulièrement négatives
- Intérêt pour la filière
  - Bernard et al. Stroke 2014

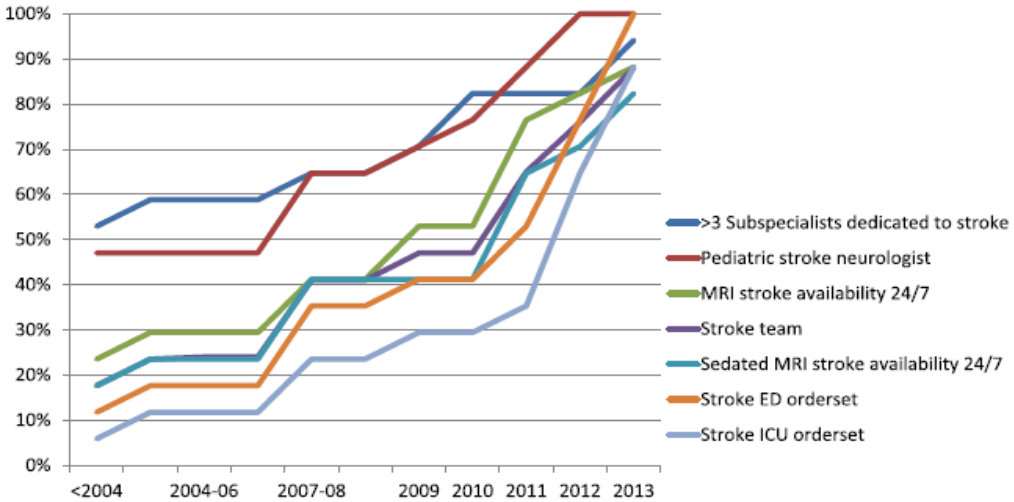

La thrombolyse

- Tolérance bonne mais une efficacité non démontrée
- Rationnel peu en faveur chez l'enfant (artériopathie++)?
- Indications au cas par cas et en concertation pluridisciplinaire temps réel (pédiatre + neurologue + radiologue ; Ellis et al. Neurology 2012) d'une thrombolyse intraveineuse, intra-artérielle ou une désobstruction mécanique pour les enfants et a fortiori les adolescents qui ont les critères d'éligibilité de l'adulte, surtout s'ils présentent l'un des signes suivants :
  - occlusion d'un gros tronc artériel intracrânien
  - thrombophilie majeure
  - embolie cardiaque, transcardiaque ou artério-artérielle sur dissection cervicale
  - occlusion du tronc basilaire avec signes cliniques ou radiologiques de gravité

- Hugo, 4 ans
- Cardiopathie congénitale complexe
- Infarctus cérébelleux 1 an auparavant
- Sous AVK
- Aux urgences pour hémiplégie aiguë G depuis 1h

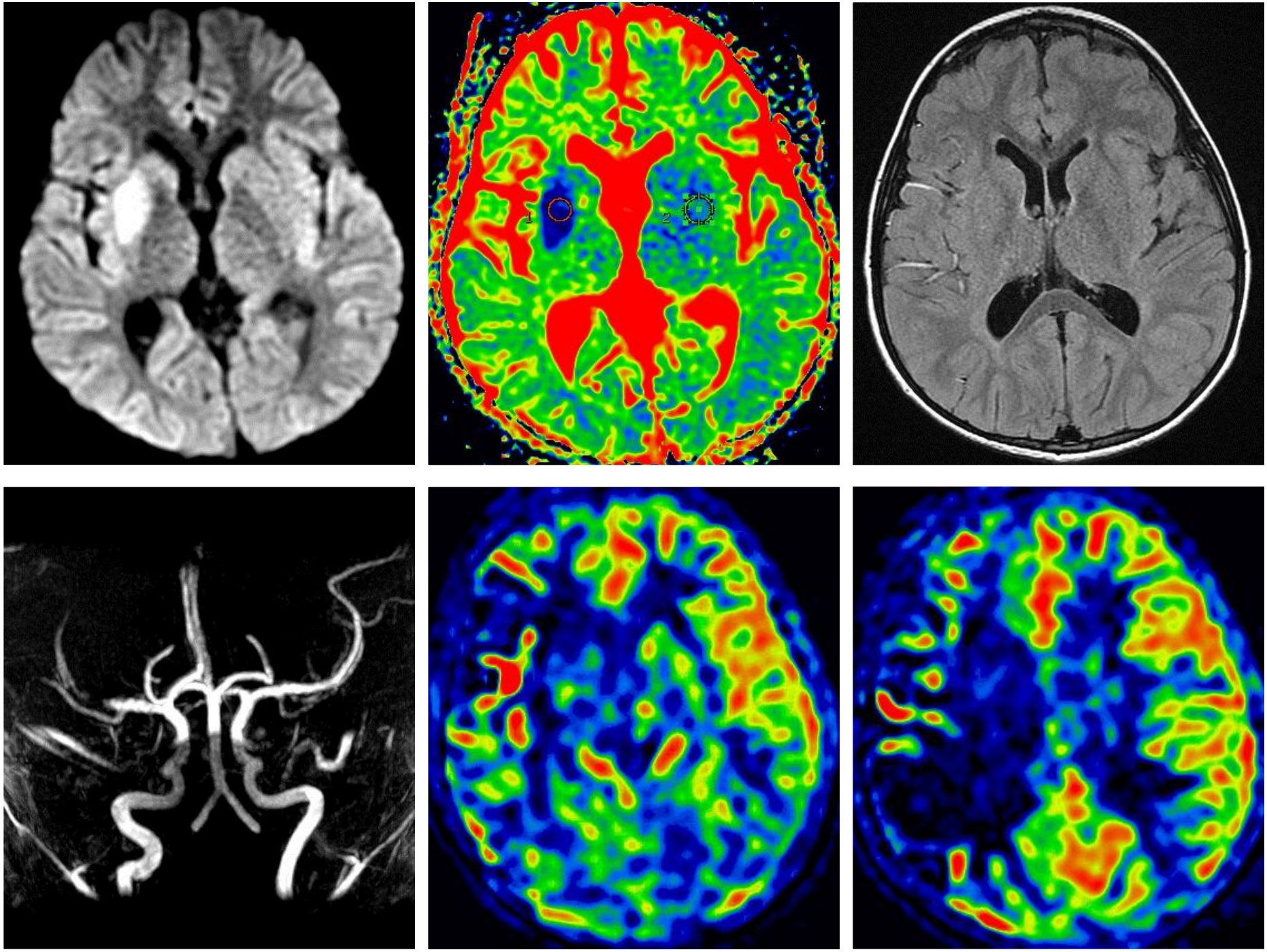
1
2

- INR<1,5
- Décision de thrombolyse IV
- Amélioration clinique ++

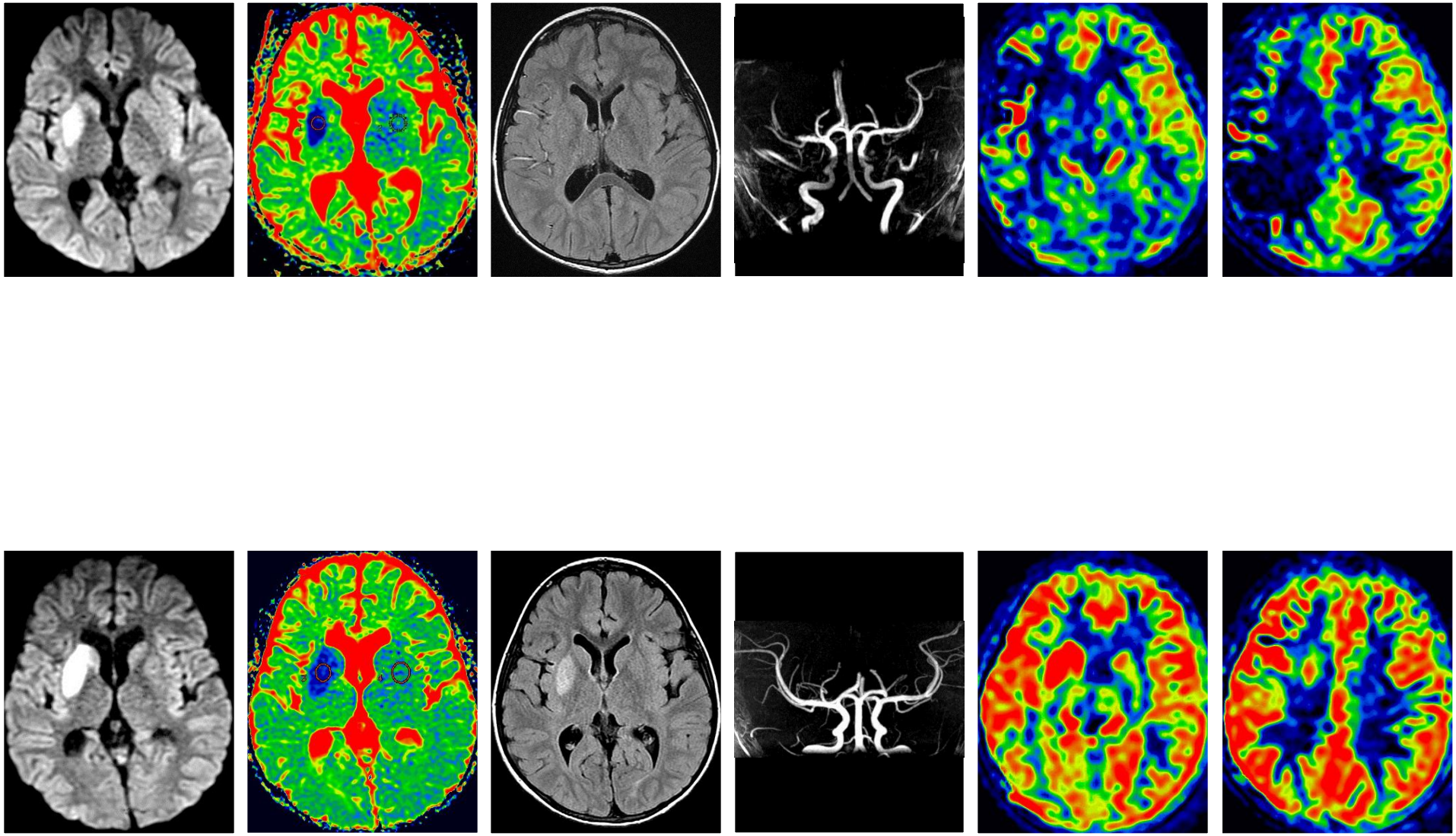

En cas de CI à la thrombolyse : thrombectomie?

hémiplégie D >6h, récupère +/-

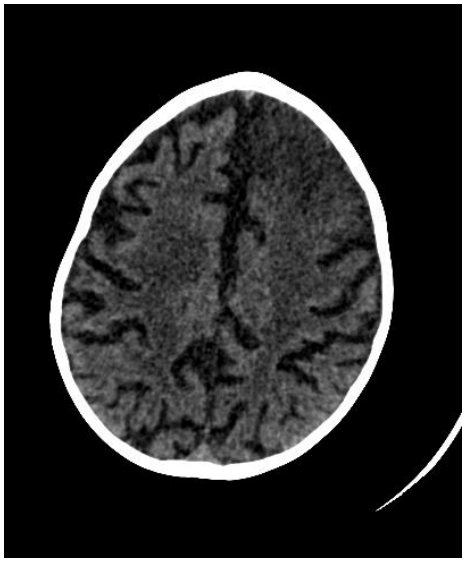

TDM 30/08 10h, Infarctus ACA G

Mayes, 2 ans
BerlinHeart

Changement ventricules
Hémiplégie G
TDM H1 : 14h15

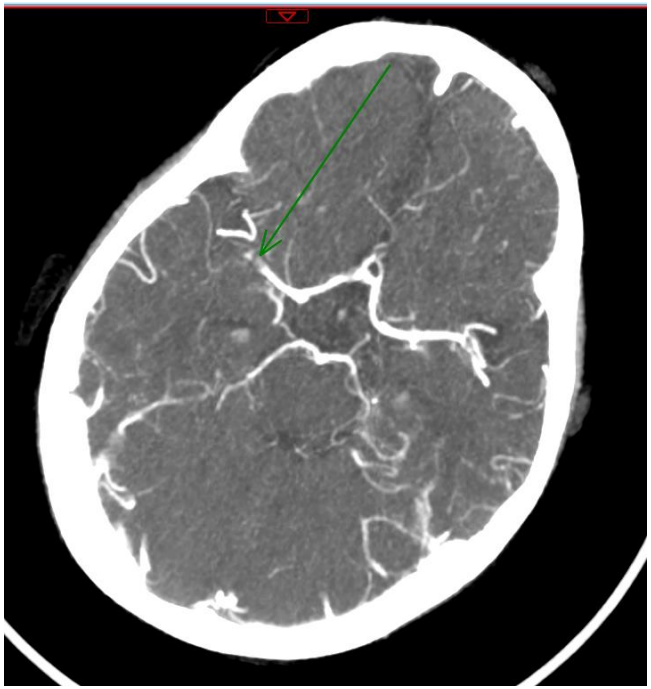

Occlusion ACM D
Pas de lésion visible à D au TDM

Décision de Thrombectomie mécanique

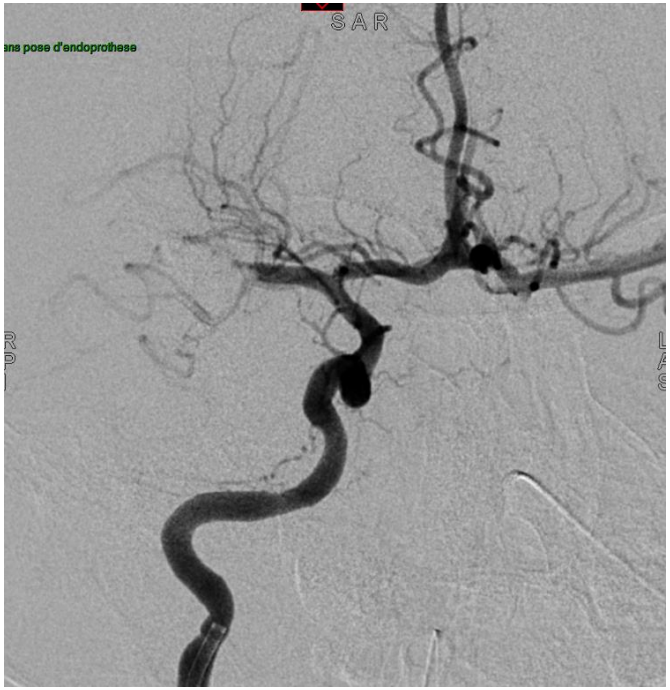

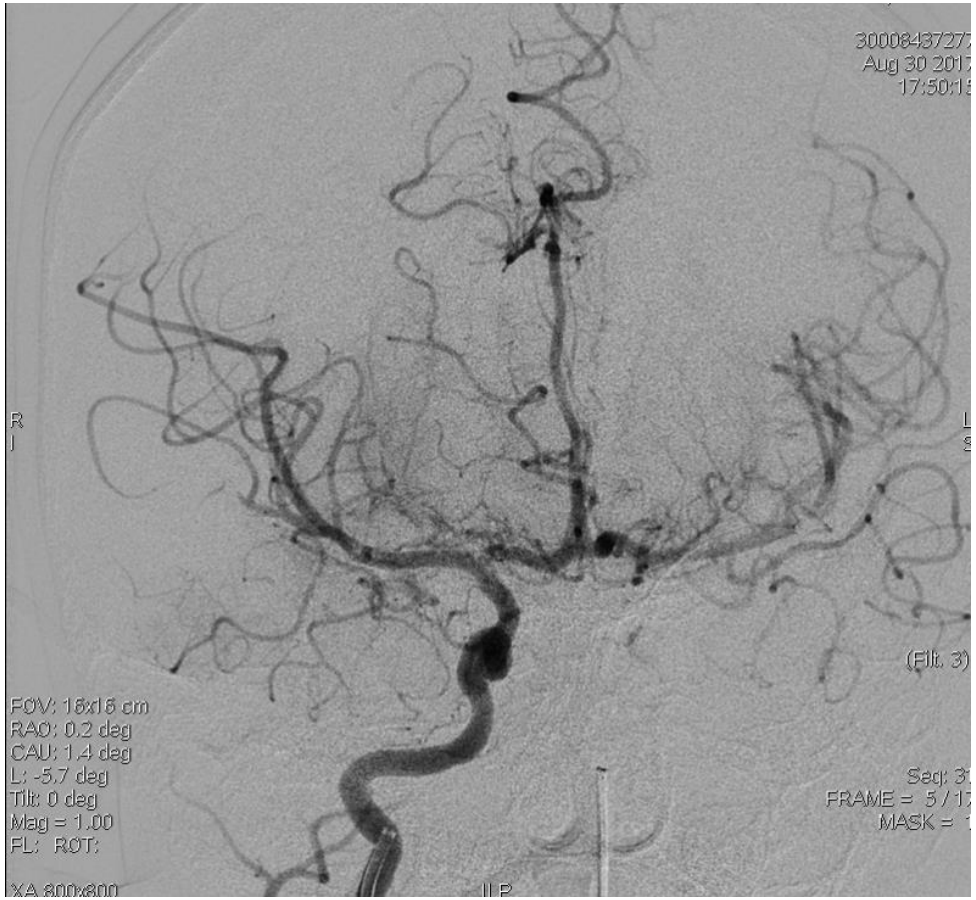
Aug 30 201
R
I
(Flt. 3)
FOV: 16x16 cm
RAO: 0.2 deg
CAU: 1.4 deg
L: -5.7 deg
Tilt: 0 deg
Mag = 1.00
FL: ROT:
Seq: 3
FRAME = 5 /
MASK =
XA 800x800

- Le lendemain : aggravation avec dysautonomie, absence de réveil, tétraplégie

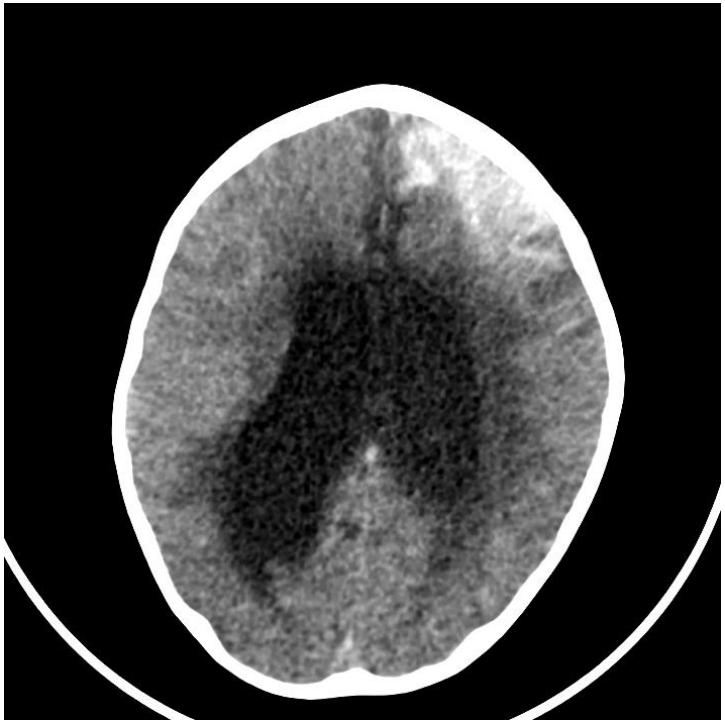

Lésions hémodynamiques aiguës / chroniques

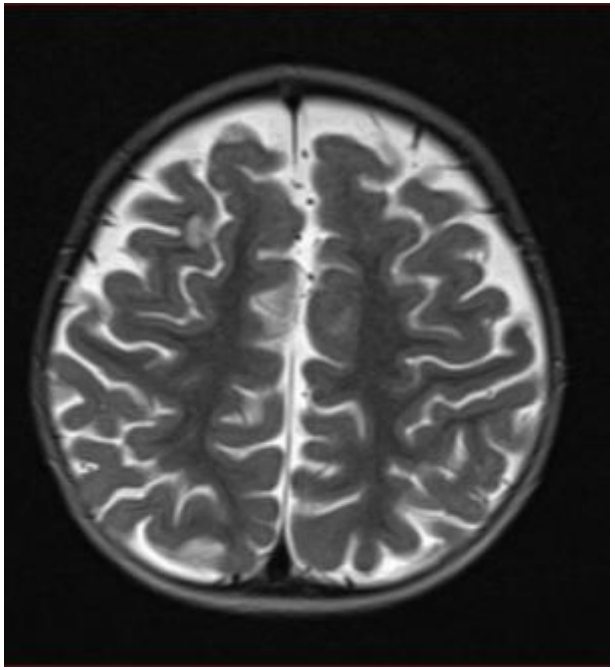

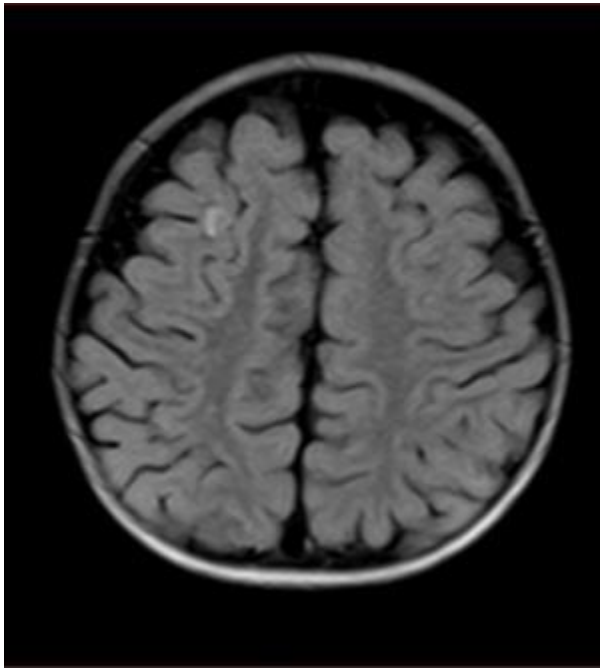

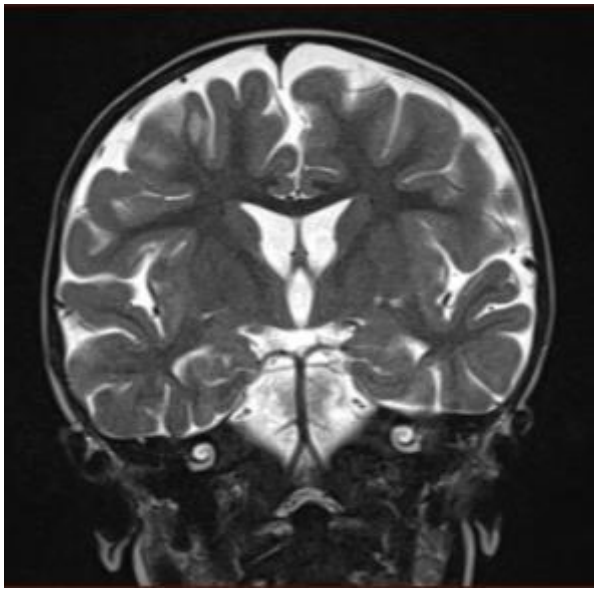

<u>Sarah</u> 14 mois
ECMO sur noyade
Séquelle corticale ischémique jonctionnelle ant D

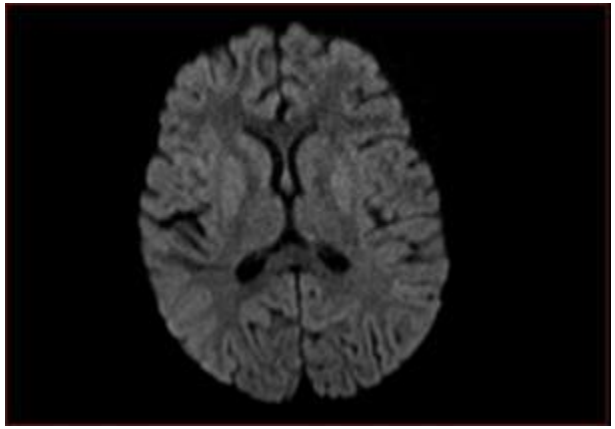
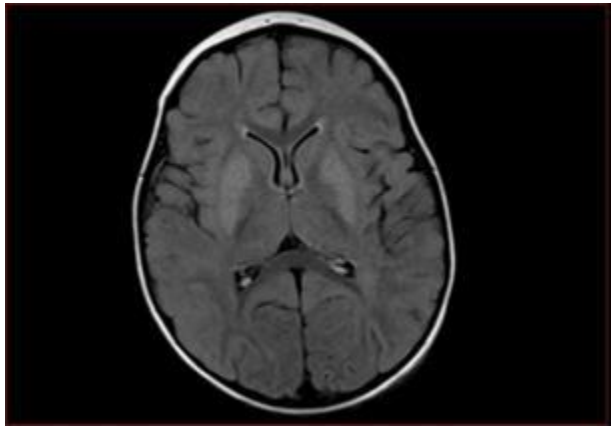
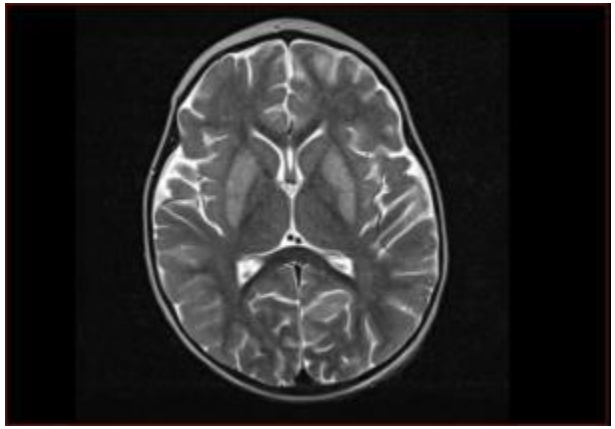
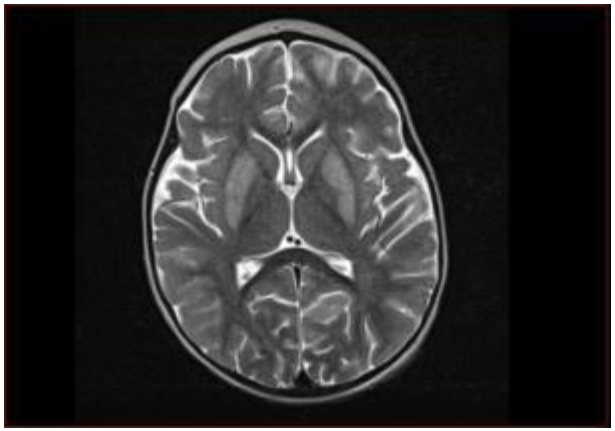
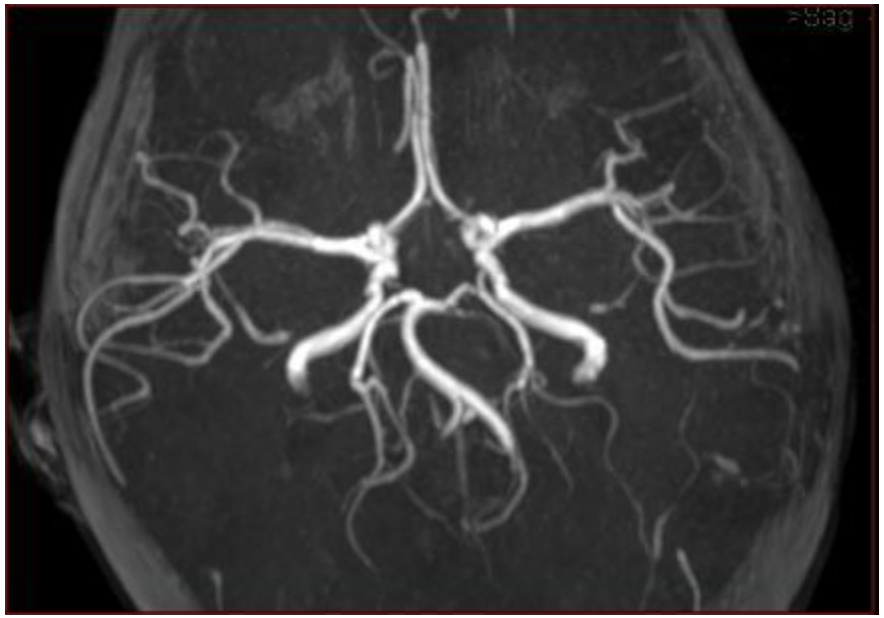

Noyade

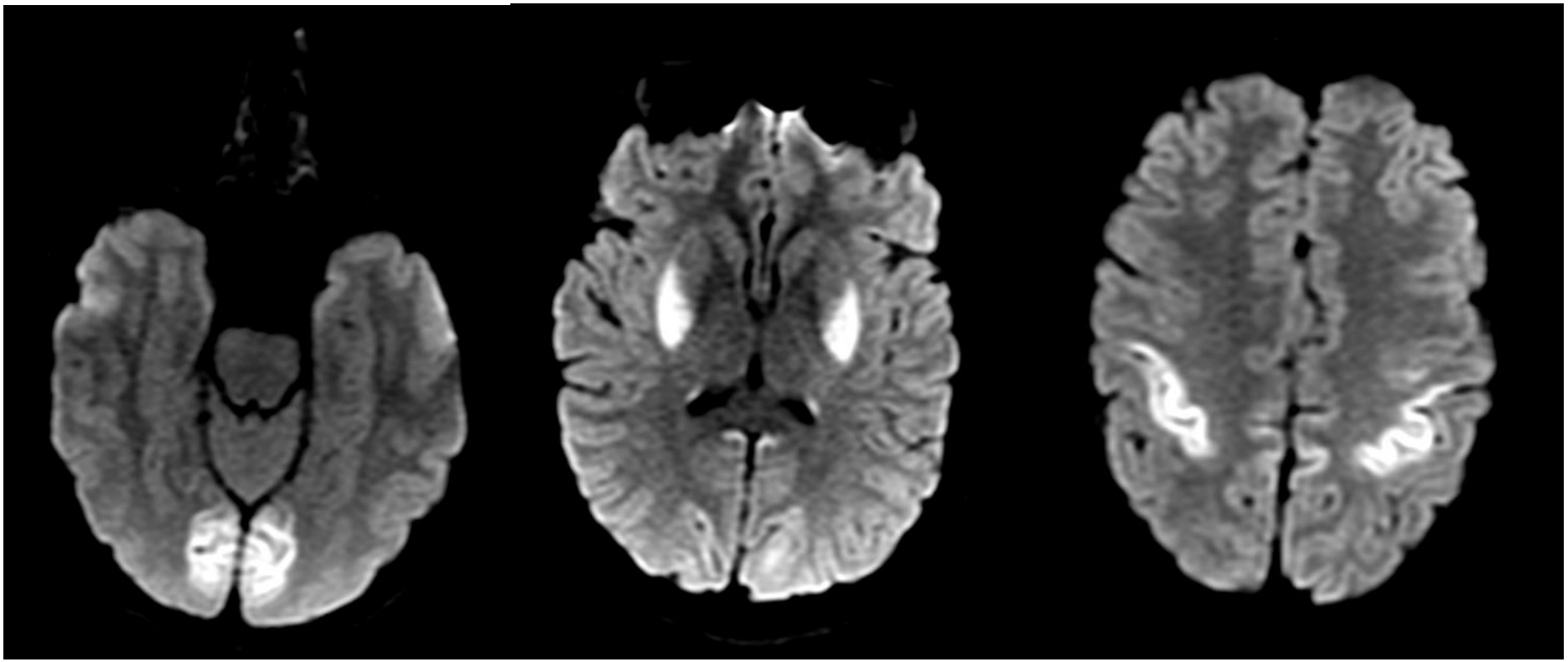

Victor, 15 ans
ACR
DAVD

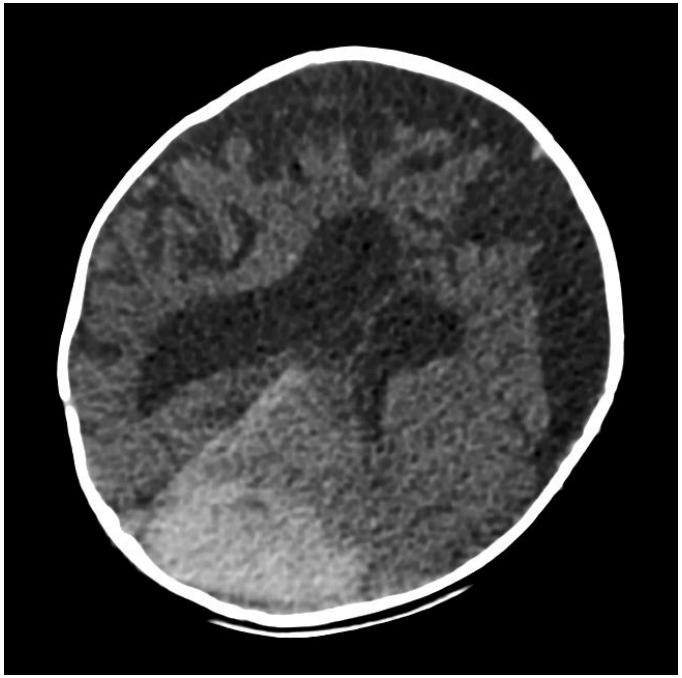
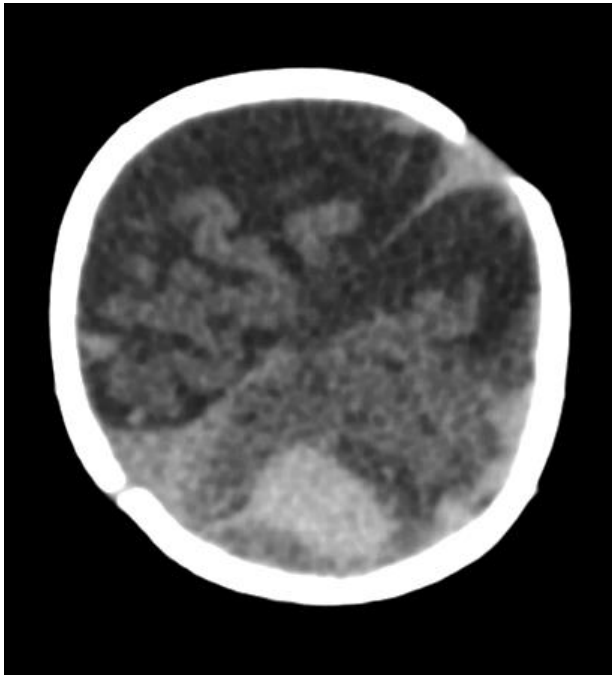

Sacha
Myocardite / myocardiopathie
Après 3 sem d’ECMO (EEG OK, BIS OK, curarisé)

Stabilité sous BerlinHeart
Retrait du BerlinHeart

Lésions hémorragiques

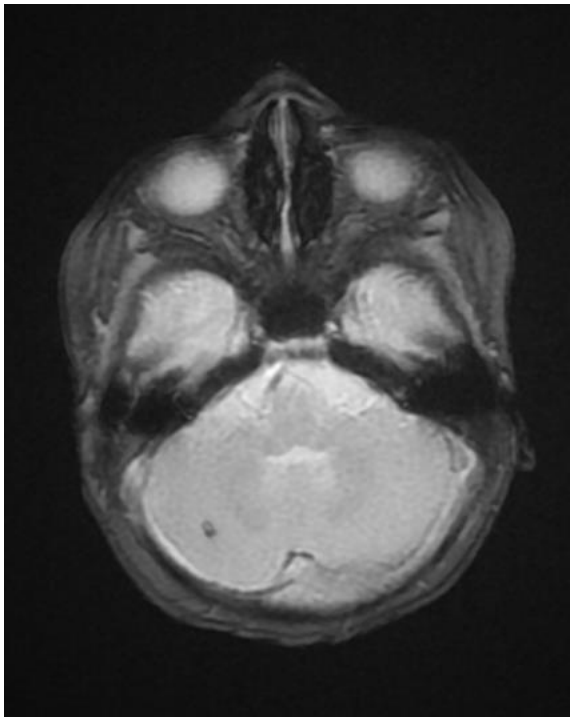

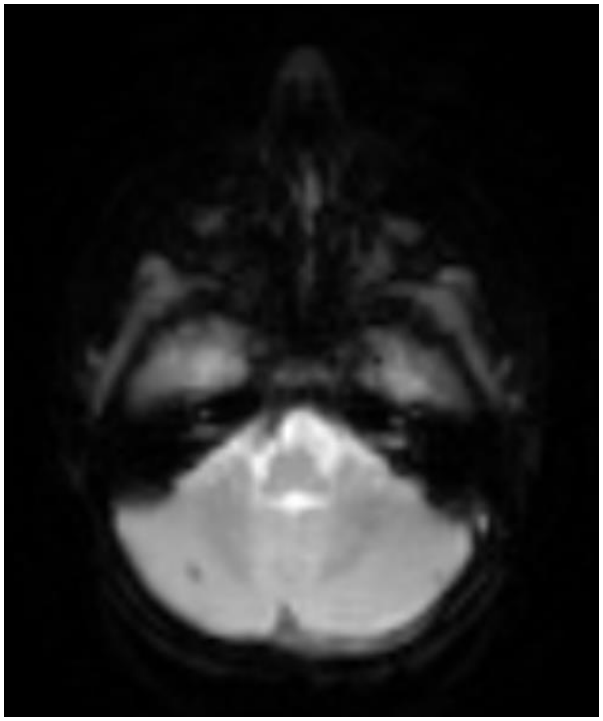

Persistance à M9

Leilanny
A 3 mois : diagn. ALCAPA + dysfct majeure sur myocardiopathie dilatée hypokinétique
Réimplantation coronaire sous CEC (31/01)
Post-op : cécité corticale, extra-pyramidale, hypotonie axiale + hypertonie plan post

IRM cérébrale du 19/02 Nle, T2* : pétéchie cérébelleuse
Amélioration clinique ++

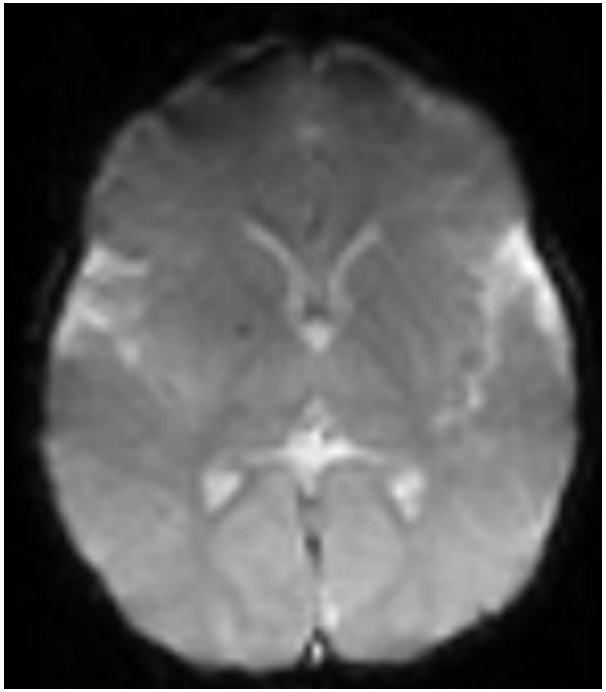

Noémie
RVPA total
CEC le 02/06/14, Bex
Cytostéatonécrose du genou
Hypotonie axiale et périphérique, mauvais contact visuel (pré-existaient en pré-op)
Diagnostic de retard mental d’origine génétique

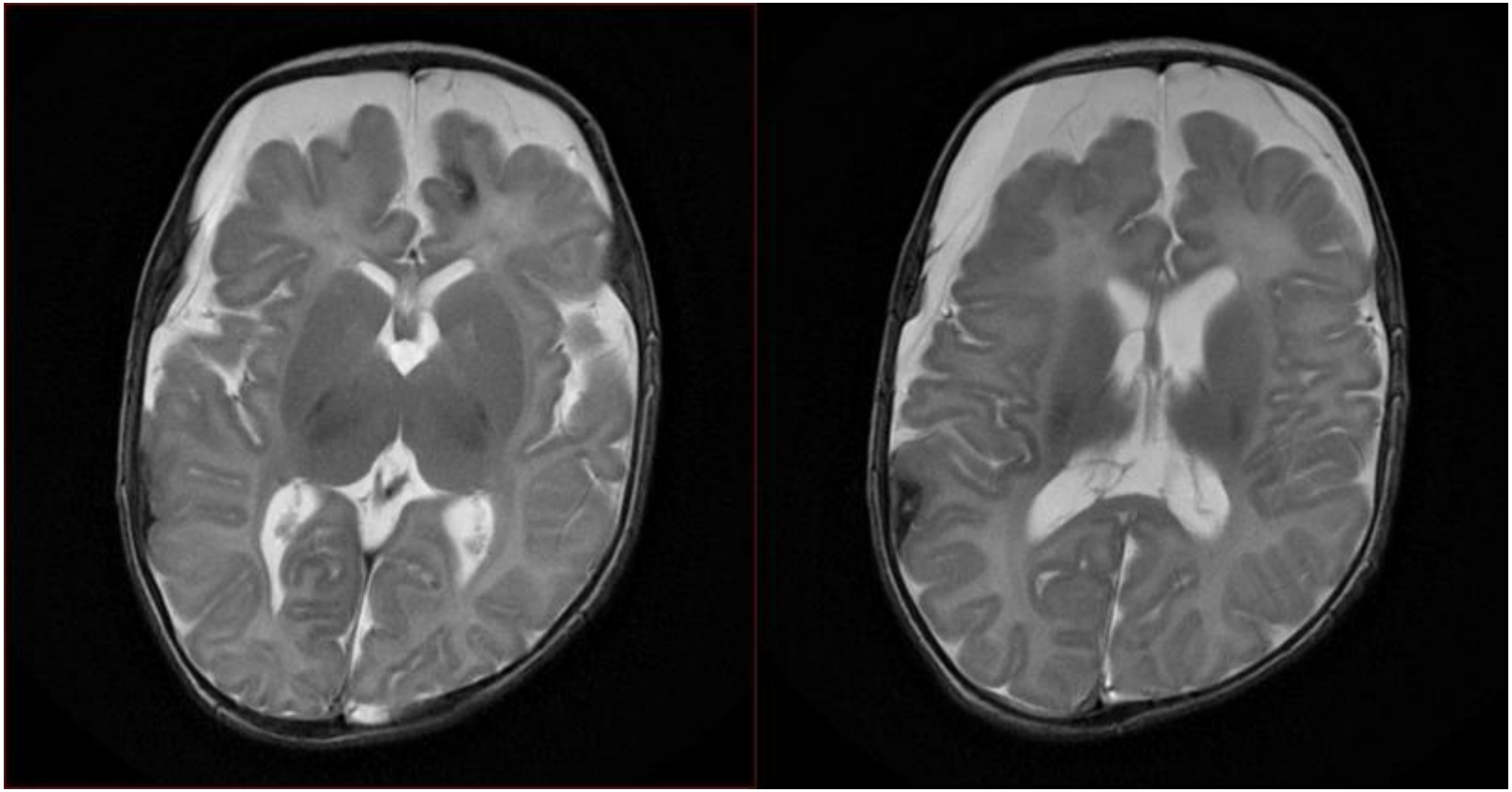

<u>Maher 3 mois</u>
ECMO sur Bronchiolite
Hémorragies sous durales bilatérales non compressive
ETF utile

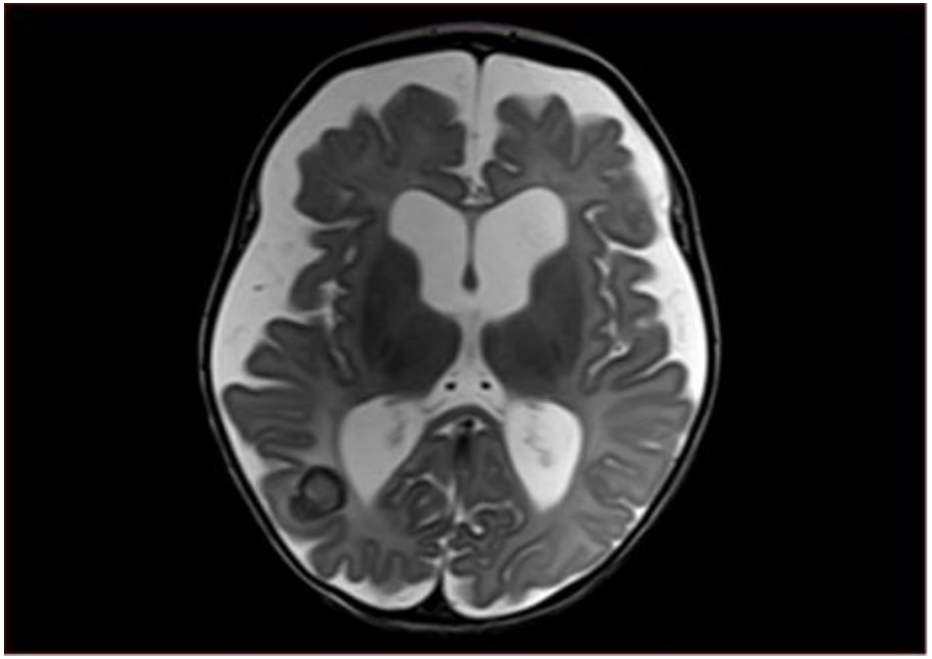

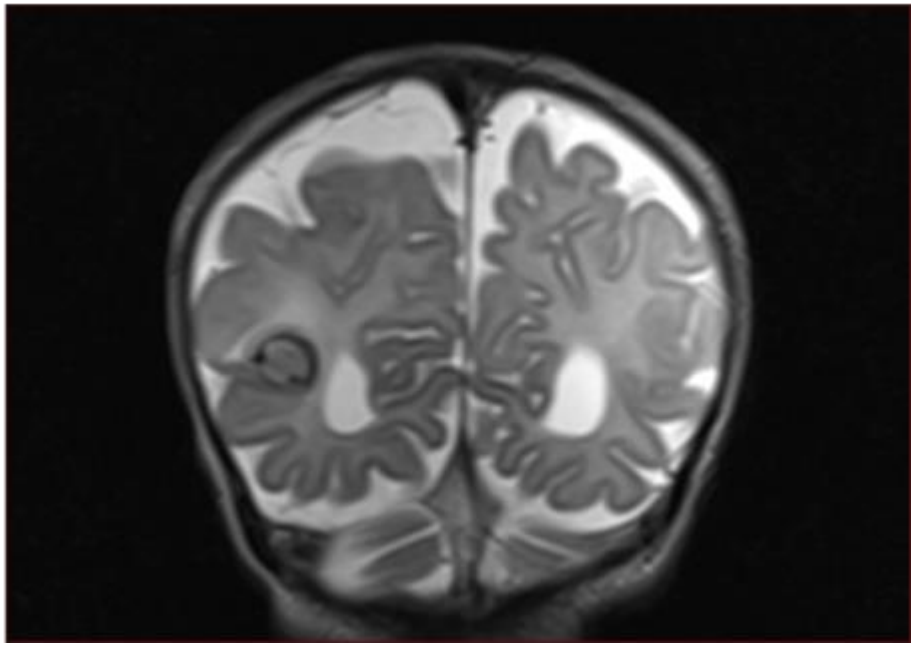

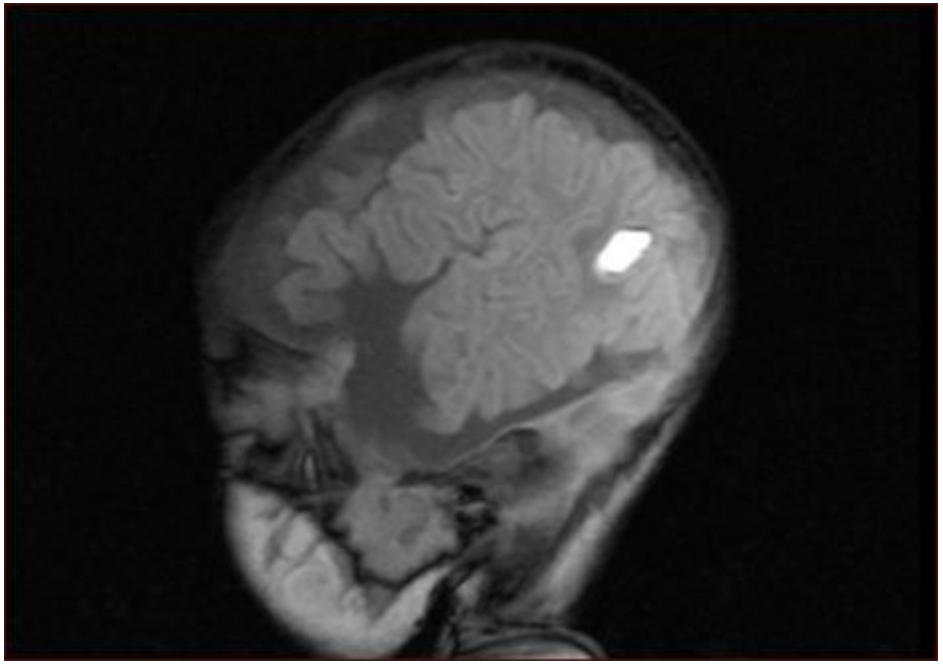

<u>JULES 1 mois</u>
ECMO
sténose aortique congénitale serrée
avec fibroélastose et cardiomyopathie
dilatée

Lésions mixtes ou…le double risque de l’embolie et de l’anticoagulation…

- ECMO
- BerlinHeart
- Tout dispositif nécessitant une anticoagulation continue…

Oriana, 5 ans
Découverte CMH sur atteinte respiratoire
BerlinHeart en attente de greffe
Hémiplégie + aphasie le 21/12

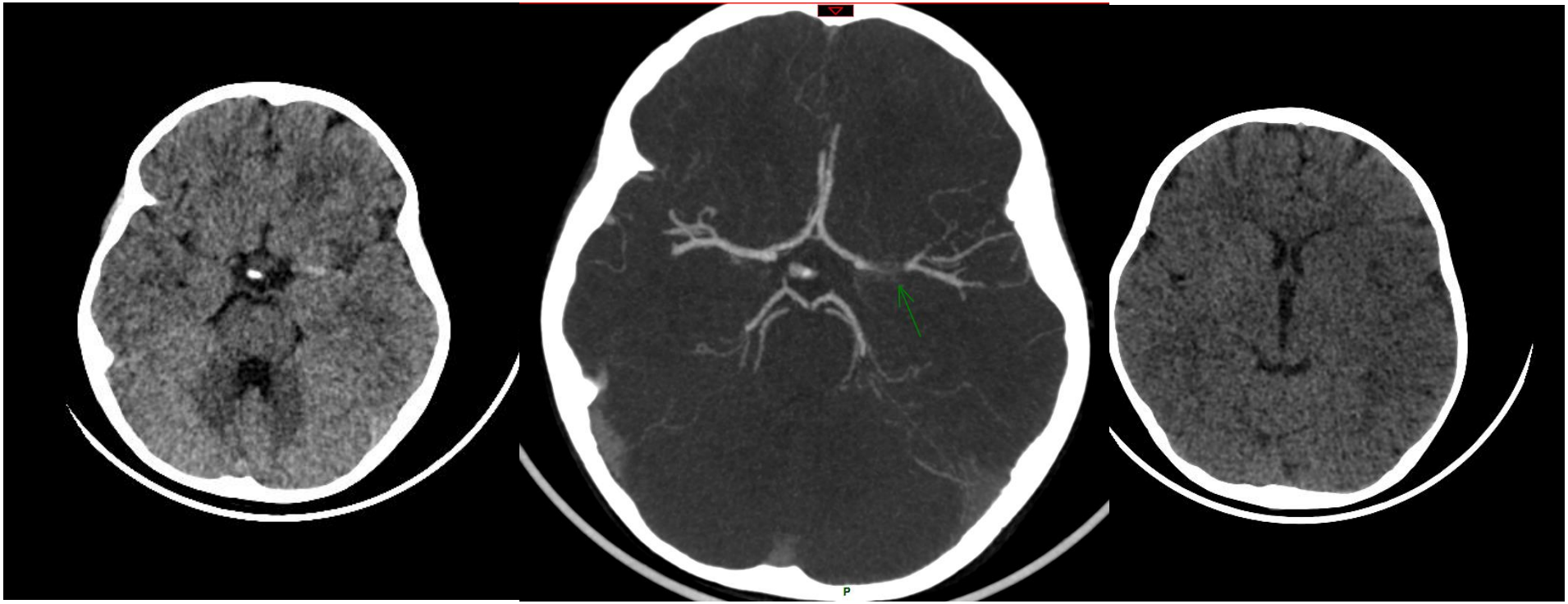

TDM H6 : hyperdensité de l'ACM G = thrombus récent

Dédifférenciation NGC à G : infarctus cérébral >6h
Trop tard pour thrombectomie mécanique

Décision de maintien du BerlinHeart (+ anticoagulation). Retrait temporaire de la liste de greffe pour 3-6 semaines selon clinique.
Risque à la fois thrombotique et hémorragique expliqué.
Surveillance clinique (pas intubée), TDM que si nouveaux signes cliniques.

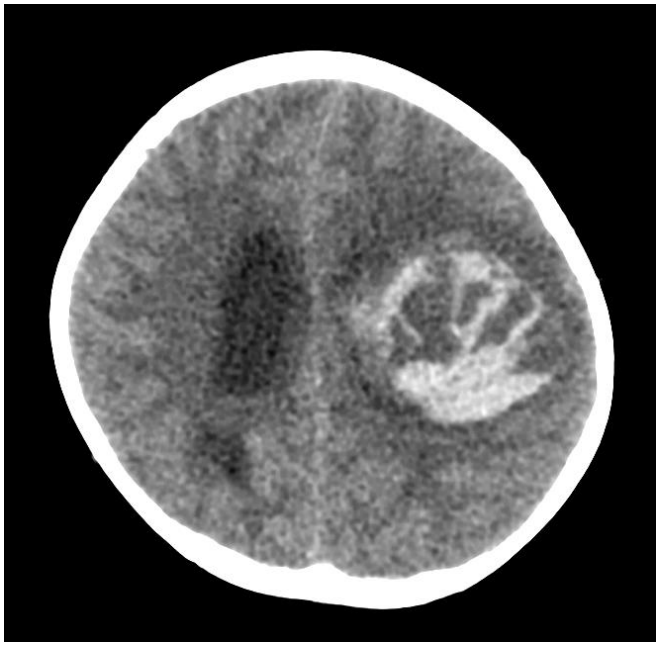

TDM nuit du 31/12
Décès

Chorée post-CEC

- Uni ou bilatérale
- Avec ou sans anomalies à l’imagerie

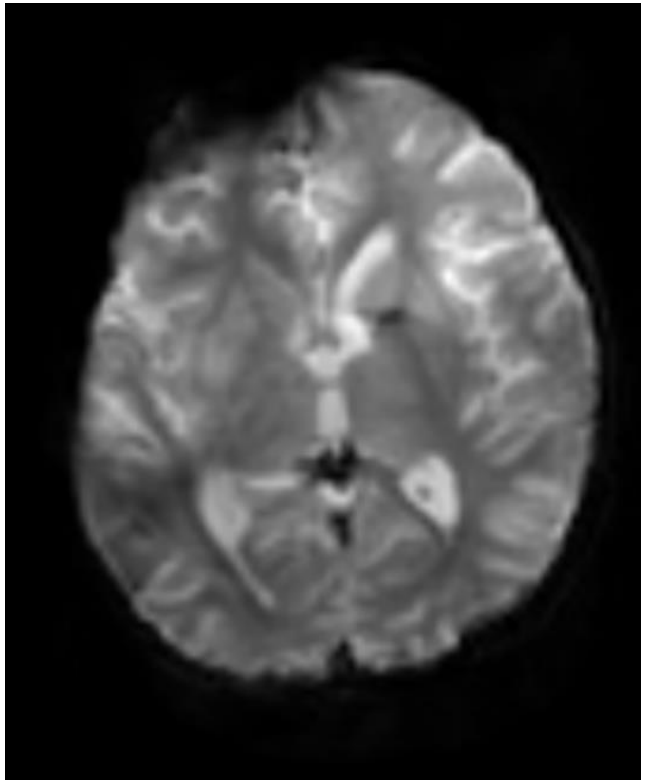

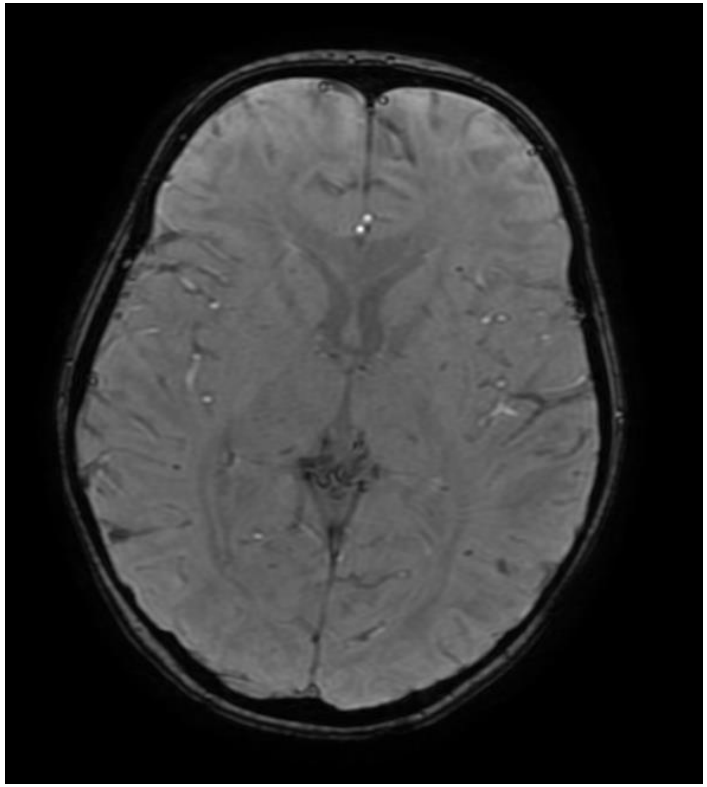

Corentin
Chorée – hémiballisme D

Kays. DCPT
mutisme akinétique, chorée, raideur extrapyramidale avec roue dentée et un trismus.
Va bien

PRES syndrome

- Contexte : transplantation, immunosuppresseurs (ciclo) +/- surdosés, HTA
- céphalées et troubles visuels.
- Survenue d'une crise convulsive tonico clonique généralisée / état de mal épileptique

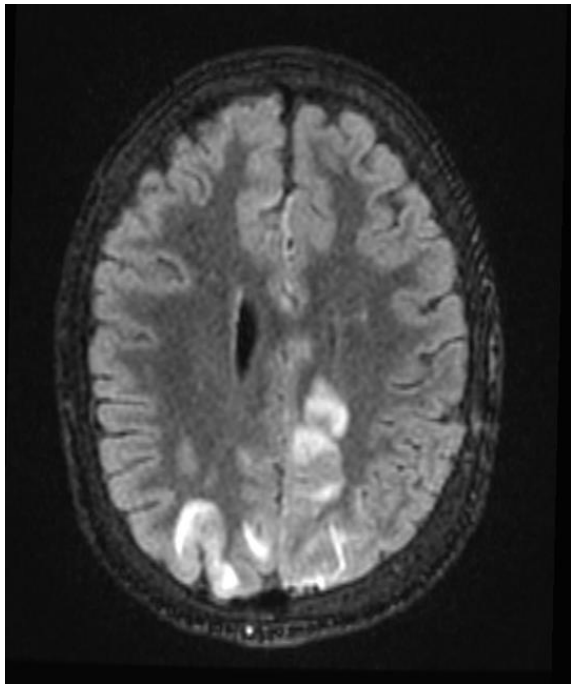

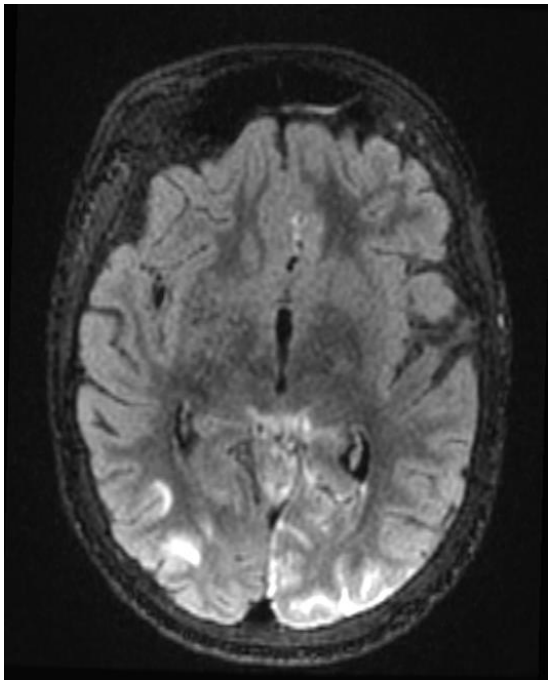

Quelles conséquences de ces lésions pour la décision de chirurgie / transplantation?

- Fragilité cérébrale + altération de la vasoréactivité
  - ⇒ CI CEC théorique 6 semaines
  - ⇒ Risque hémorragie + extension des lésions
  - ⇒ À rediscuter au cas par cas
- Importance de l'avis neuropédiatrique pour évaluer le pronostic neurologique à distance
- Mais pronostic GLOBAL (cardiaque + neuro + autres défaillances d'organe)…

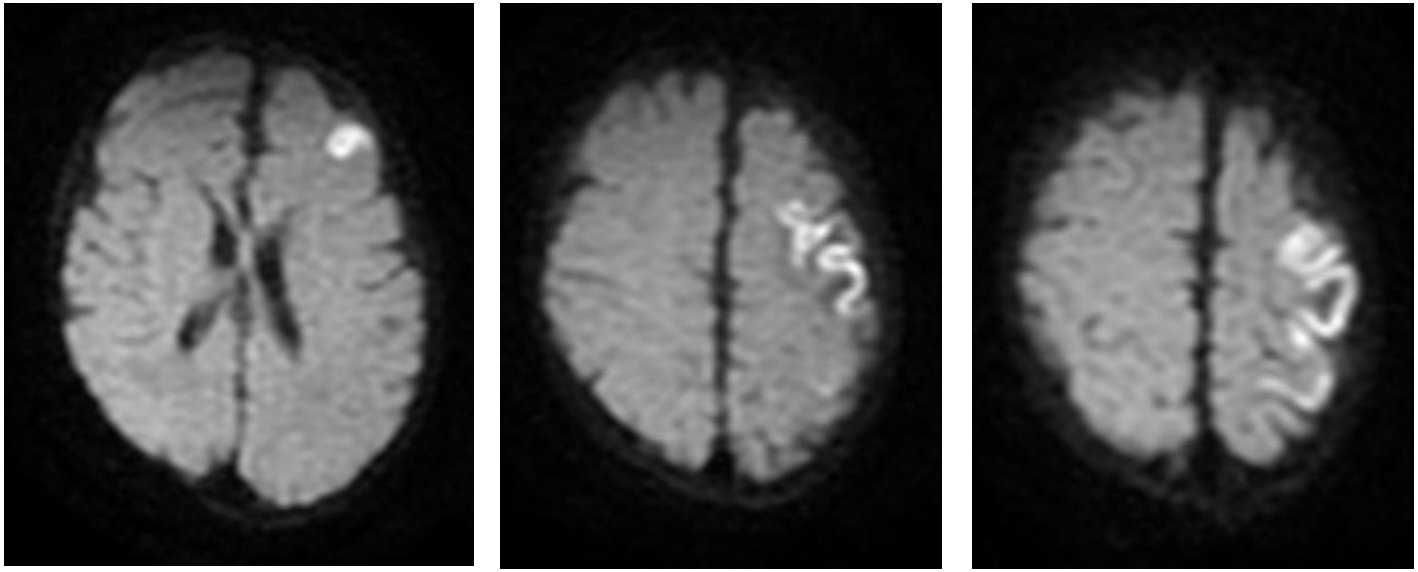

2009

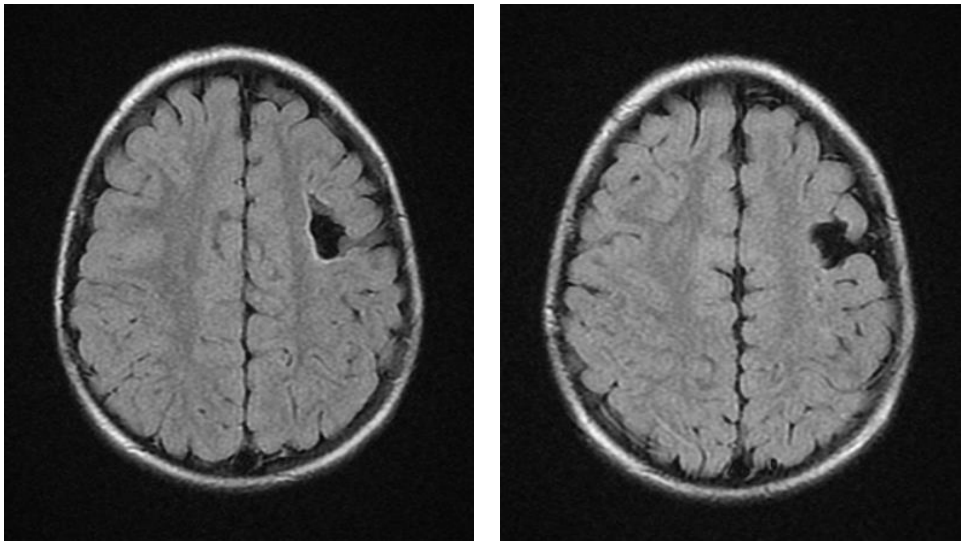

2012
Pas d'épilepsie
Examen normal

2016 difficultés d'apprentisage au CP – CE1

Nicolas
Tetralogie Fallot régulière (DAN) + Art SC G retro-oesphagienne -> compression carénaire sur trachéomalacie
A opérer?

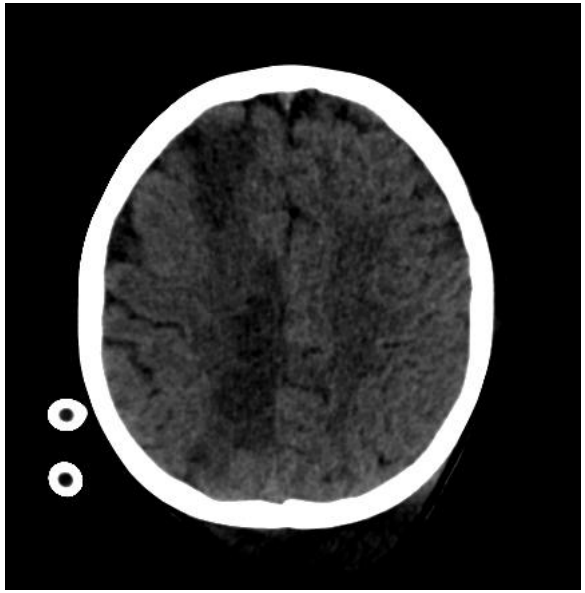

TDM 25/10 :
infarctus ACA D

IRM 23/11

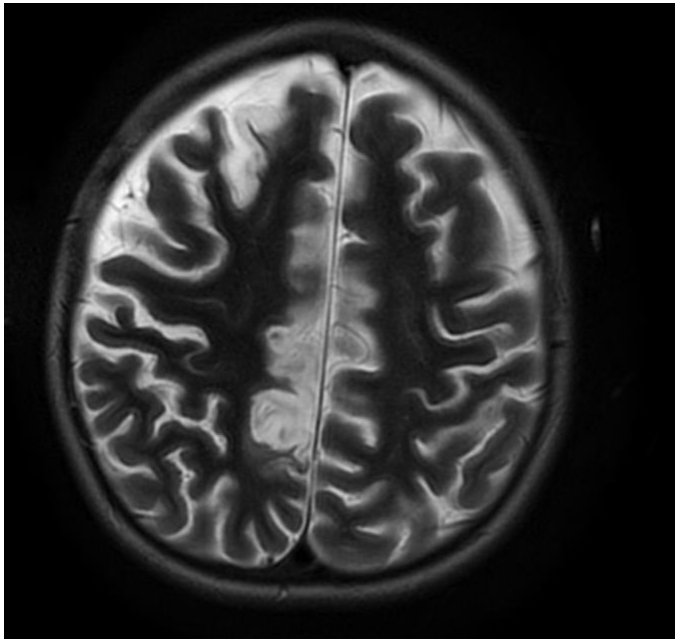

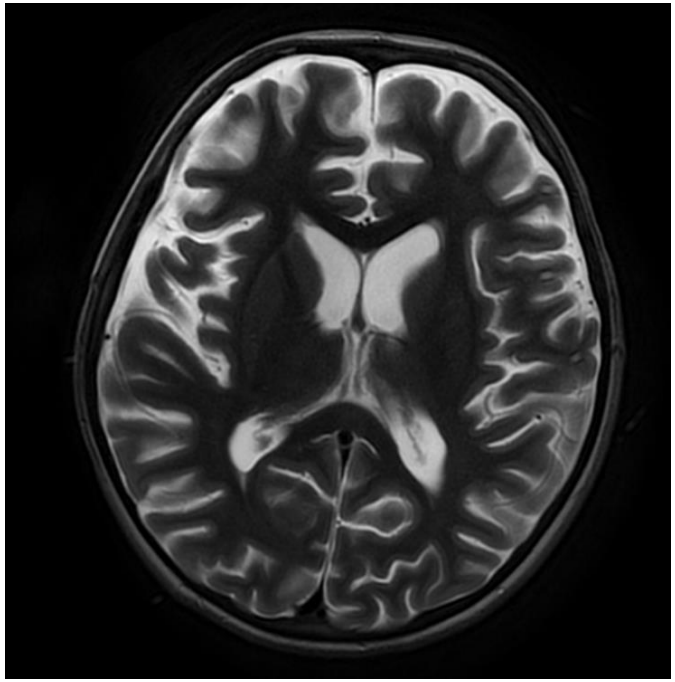

Corentin, 5a.
Myocardite aiguë. Thrombi multiples dans les ventricules + défaillance cardiaque. ACR -> ECMO sans MCE
A transplanter?

Transplantation cardiaque en urgence le 31/10
Au réveil : mutisme, hémiplégie G

Pièges en imagerie

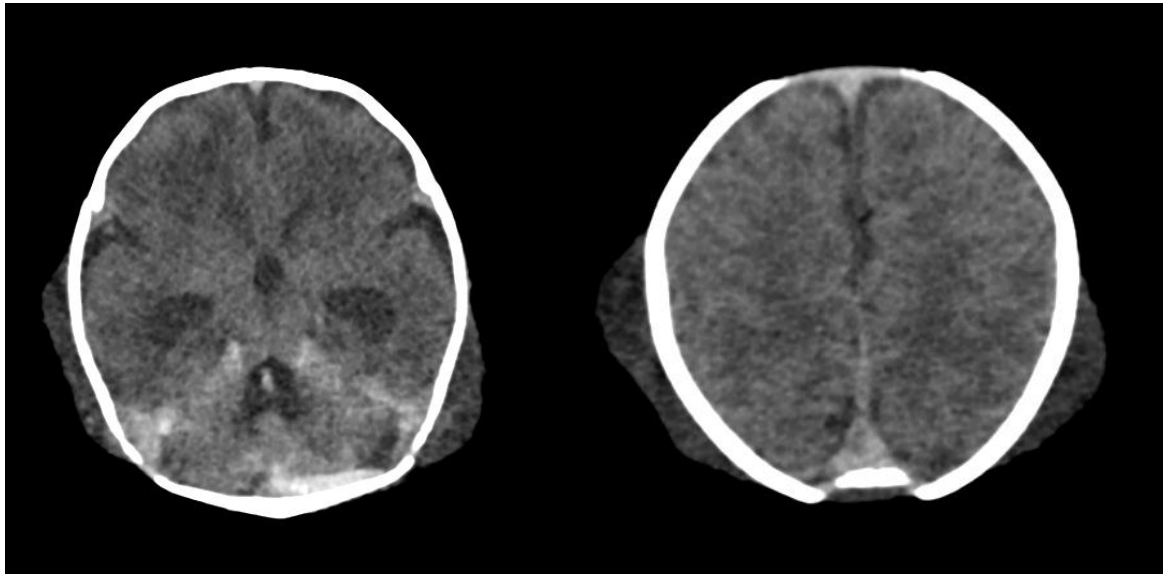

Sanaa, 10 jours
HypoVG opérée. Bas débit, ischémie cardiaque.
J7 chir : ETF = hémorragie intraventriculaire bilatérale.

TVC / hémorragie / polyglobulie?

Cours thrombose veineuse cérébrale ->

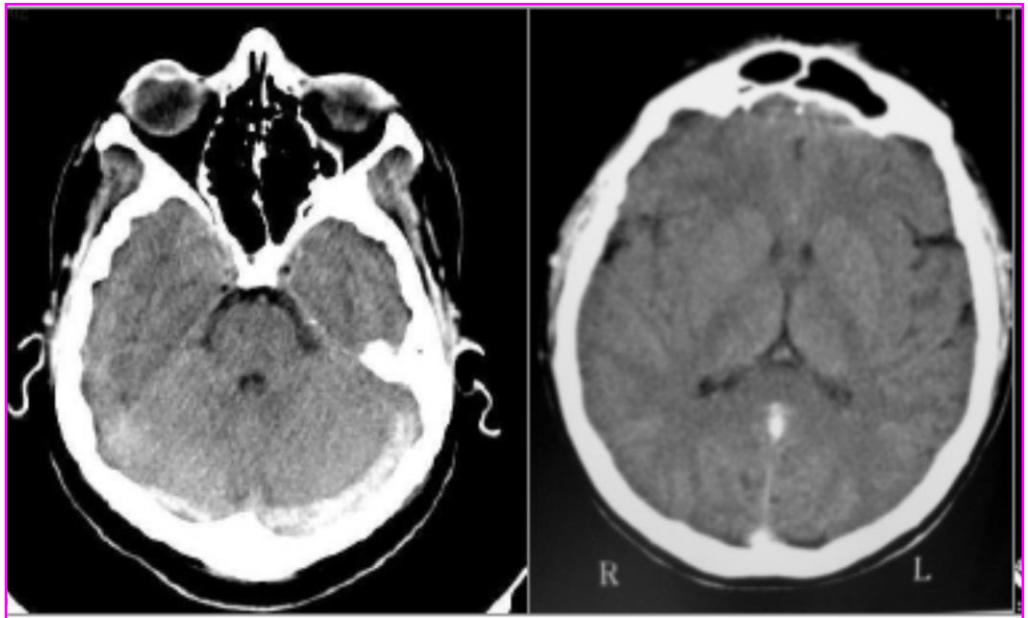

La réa… l'occasion de faire un diagnostic syndromique…

Nolann

Fenêtre aorto-pulmonaire

Chir de fermeture à J12

Appel neuro pour mydriase bilatérale sans signe neurologique

ATCD de pyélectasie bilat + hydronéphrose anténatale dérivée (néphrostomie G)
Hyperéchogénicité intestinale
Emphysème, HTAP

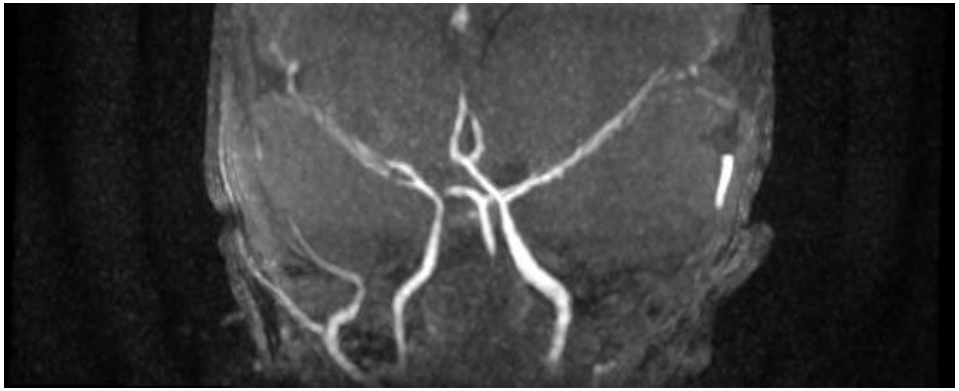

Tableau typique de **mutation ACTA 2** avec expression néonatale multiorgane sévère
Défaillance rénale, HTAP persistante, insuffisance respiratoire
Décès

Yara, 2 ans

Échec de fermeture au ballonnet d'un canal artériel persistant.
Canal artériel large, hypertension artérielle pulmonaire, dilatation des cavités gauches.
Fermeture en thoracotomie le 6 février 2018, rupture peropératoire de l'aorte. Arrêt cardio-respiratoire avec no-flow de 3-4 minutes puis low-flow de 5 minutes.
Le 7 février 2018, première crise tonico-clonique.
Le 8 février 2018, réapparition de mouvements épileptoïdes

Cliniquement : dystonie post-anoxique

IRM 08/02/18: Lésions anoxo ischémiques des noyaux gris centraux et emboliques cérébelleuses (en rapport avec l'ACR).
Microbleeds sus et sous-tentoriels.

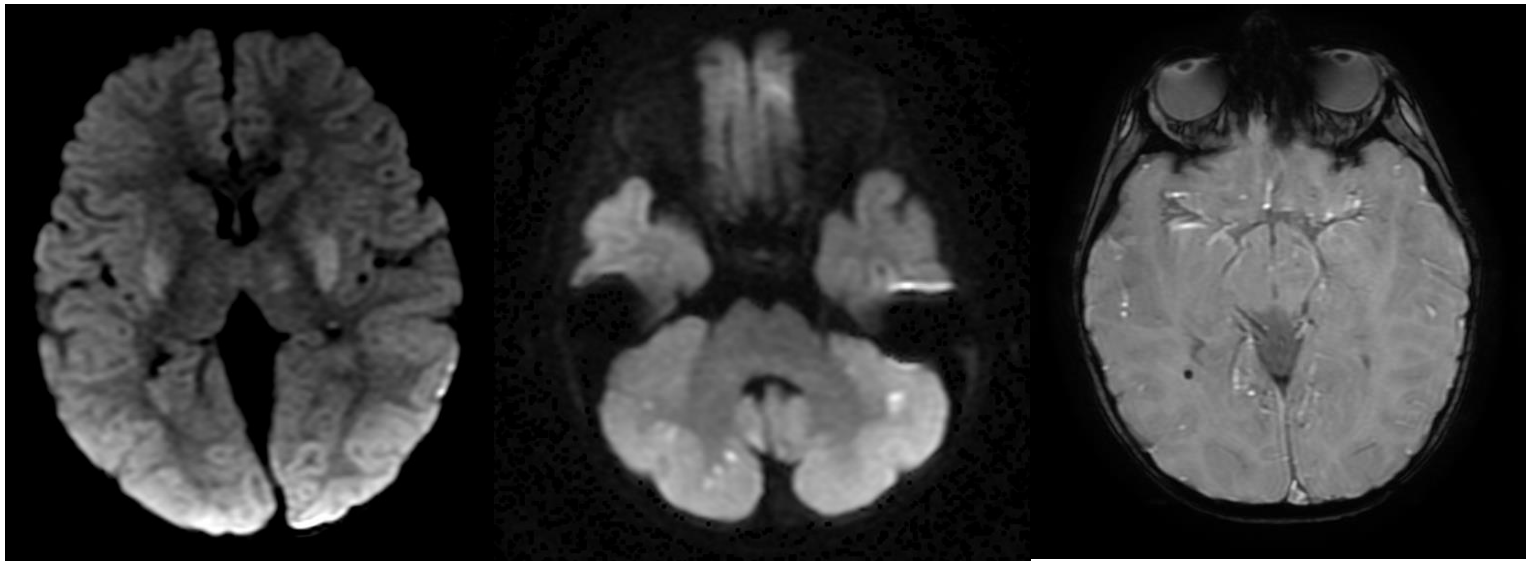

Yara, 2 ans

Échec de fermeture au ballonnet d'un canal artériel persistant.
Canal artériel large, hypertension artérielle pulmonaire, dilatation des cavités gauches.
Fermeture en thoracotomie le 6 février 2018, rupture peropératoire de l'aorte. Arrêt cardio-respiratoire avec no-flow de 3-4 minutes puis low-flow de 5 minutes.
Le 7 février 2018, première crise tonico-clonique.
Le 8 février 2018, réapparition de mouvements épileptoïdes

Cliniquement : dystonie post-anoxique

IRM 08/02/18: Lésions anoxo ischémiques des noyaux gris centraux et emboliques cérébelleuses (en rapport avec l'ACR).
Microbleeds sus et sous-tentoriels.

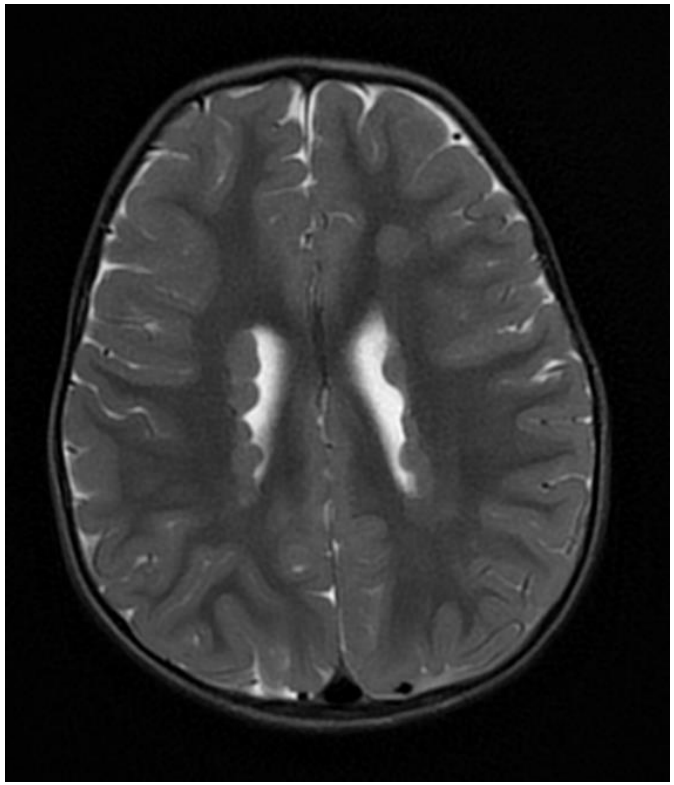

Découverte d'hétérotopies nodulaires sous-épendymaires florides
=> Tableau évocateur de **mutation de la filamine**

Complications neurologiques en réa chir cardiaque

- Importance de la clinique++, monitoring
- Anamnèse ++
- Collaboration réa-neuropédiatre : évaluation du pronostic à long terme
- Décisions prenant en compte la globalité du patient
- Souvent au cas par cas