Anesthésie et réa du Tronc Artériel Commun

Philippe Mauriat

DIU 2018-2019

Physiopathologie

Mixing obligatoire des 2 circulations

Nouveau-né : RVP élevées limitent le shunt gauche-droit

La baisse des RVP augmente le shunt gauche-droit :

- → hyperdébit pulmonaire
- → Insuffisance cardiaque

PA diastolique basse + fuite troncale

- → risque ischémique

Facteur de gravité

L'âge < 1 mois et poids < 3kg

Les anomalies associées :

- Coronaires : ostia 37 à 50%
- Interruption d'arche aortique 21 à 30%

L'importance de la fuite troncale

La défaillance cardiaque

Délétion du chromosome 22q11 corrélée avec immunosuppression

Anesthésie

- Age moyen : 3 à 4 semaines
- Défaillance cardiaque ± inotropes
- Préserver les axes vasculaires : réinterventions
- Association de malformations faciales :
  - possible difficulté d'intubation
- Syndrome de Di Georges 16 à 26%
  - Risque d'hypocalcémie
  - Risque infectieux (immunosuppression)
  - Intérêt du sang irradié

Objectifs : contrôle du shunt G-D

Limiter le débit pulmonaire en pré-opératoire

Normocapnie et FiO2 basse

Situations de déséquilibre du Qp/Qs :

- Induction d'anesthésie => baisse RVS et RVP
- Ouverture sternale => baisse RVP
- Anesthésie light : augmentation RVS = fuite troncale

Précipitent le départ en CEC… et le clampage Ao

Temps op

Clampage des AP au début de la CEC

Clampage aortique et cardioplégie

Clampage aortique et CEC prolongés

Dysfonction VG en fin de CEC et HTAP

Evaluation écho per-op +++

Cathéters : AP (ou VD) SvO2 et OG

Assistance et support inotrope +++

Complications

Anomalie initiale de l'arbre pulmonaire
Fuites valvulaires : troncale et/ou VD-AP
BAV - troubles du rythme

Dysfonction VG

- Présente en pré-op
- Protection myocardique difficile
- Atteinte coronaire
- Augmentation importante de la Troponine

HATP

Surinfection pulmonaire

Réanimation

Stratégie anti-HATP

- Recherche de shunt résiduel
- PAP-SvO2-echo-sédation
- VD pulmonaires : NO – prosta –sild –bos
- Milrinone - Levosimendan

Dysfonction ventriculaire

- Adrénaline - Milrinone - Levosimendan
- ECMO : dysfonction VG et HTAP
- Fuite pulmonaire sur tube non valvée
- Fuite de la valve troncale

Traitement des troubles du rythme

Recherche et prévention des infection

Profil SvO2 pendant les crises d'HTAP : effet du traitement par le NOi

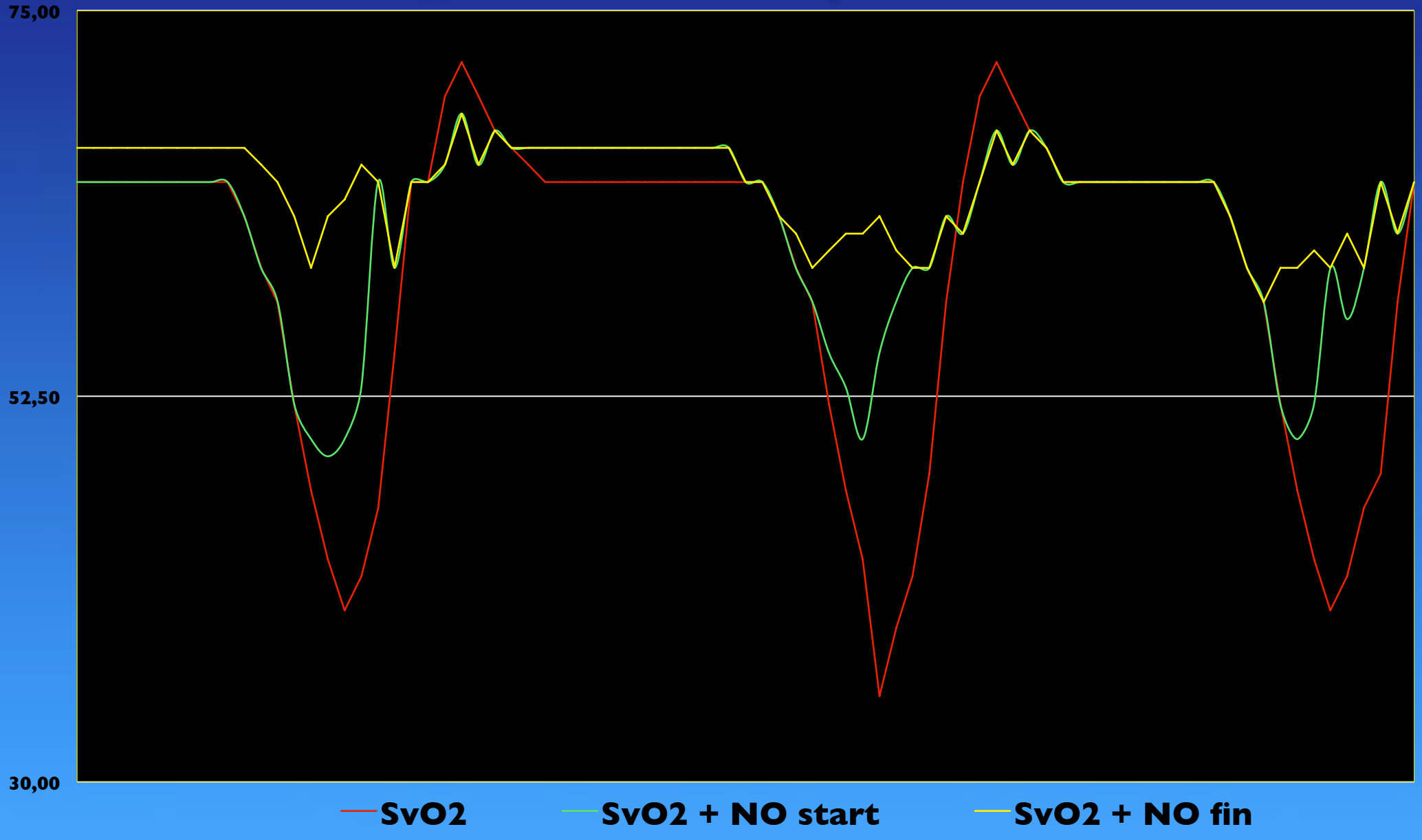

HTAP

Aggravée par la CEC, l'inflammation, l'infection

Diagnostic par Echo, PAP, SvO2

Utiliser le ratio PAP/PA

Eliminer les triggers des crises d'HTAP

Action I : Sédation, O2, ventilation, pH

Action II : NO, Prostacycline, Sildénafil, Bosentan,, …

Complication contrôlable, rarement fatale

Patient 1 - 2,8 kg 22 j

Diagnostic anté natal PN 2,8 kg à terme

TAC

Ventricules équilibrés, valve troncale tricuspide non fuyante non sténosante, large CIV

Evolution vers l'insuffisance cardiaque : traitement diurétique

Cure complète + plastie de l'AP avec monocusp

CEC 113 min, Cl Ao 80 min UF 710 ml

Adré 0,1 et corotrope 0,5

Patient 1

Echo post op : VG dilaté de bonne cinétique, VD non dilaté de cinétique moyenne, PAP basse, monocusp VD/AP étanche avec une micro fuite aortique

J2 extubation, sevrage des inotropes à J4

Absence de crise d'HTAP

Sortie J 6

Patient II - 2,9 kg 63 J

Prématuré hypotrophe de1,7 kg

A J10 de vie : défaillance cardiaque

Intubé ventilé - crises d'HTAP (RVP + hyper débit!)

TAC de type I valve troncale non sténosante, non fuyante

Cure complète : tube valvé VD-AP
CEC 110 min Cl Ao 81 min UF 800 ml
Adrénaline 0,15 µg et corotrope 0,5 µg,
iNO
Sternum ouvert

Besoins ventilatoires élevés

Patient II

De J0 à J1 augmentation des besoins ventilatoires, instabilité hémodynamique

Echo : bonne cinétique, pas de fuite VG /Ao, gradient max VD/AP de 8 mmHg, au niveau de la bifurcation tube - AP

Stabilité de J2 à J4 - fermeture sternale à J4

PVD/PA à 50 %

Extubation J6 - sevrage des inotropes à J8

Atélectasie récidivantes - Kinésie CPAP

Sortie J12 - Absence d'HTAP

Patient III - 8,2 kg 15 mois

Pneumopathie à répétition

Compression de la bronche souche gauche par l'APG et compression trachéale

Bonne cinétique des ventricules, insuf troncale ++

KT : PAP diminuent sous iNO et O2

Cure complète : tube valvulé PAP/PA à 40%

CEC 160 min ClAo 75 min UF 1150 ml

Faible support inotrope

Echo post-op : VD légèrement hypokinétique, valve troncale non sténosante, VG non dilaté de cinétique normale

Patient III

Encombrement trachéo bronchique avec syndrome obstructif itératif

Plusieurs épisodes d'HTAP

Hémodynamique instable

Fuite sur la valve troncale grade I

J4 hémodynamique plus stable

Besoins ventilatoires importants

HTAP - J9

Patient III

Enphysème interstitiel à J 11

Stabilité hémodynamique

Sevrage des inotropes à J 17

Extubation à J 18

Trachéomalacie

Sevrage du NO à J 27

Sortie J 28 avec Sildénafil – Bosentan per os

Bonne cinétique avec fuite troncale 2/4