PATHOLOGIES CONGENITALES DE LA VOIE GAUCHE

PLAN

- DEFINITION
- ELEMENTS COMMUNS DE:
  - PHYSIOPATHOLOGIE
  - DIAGNOSTIC
  - CHIRURGIE
- LES STENOSES SIMPLES:
  - VALVULAIRES
  - SOUS-VALVULAIRES
  - SUPRA-VALVULAIRES
- LES STENOSES COMPLEXES
- LES INSUFFISANCES AORTIQUES
- CONCLUSION

DEFINITION

- Obstacles congénitaux à l'éjection du VG
  - entre VG et aorte ascendante

-Coarctation de l' aorte

-Interruption de l' arche

-Atrésie aortique

-S. Hypoplasie du VG

DEFINITION

- Insuffisance valvulaire congénitale
  - entre VG et aorte ascendante

5-10% des cardiopathies congénitales

Surtout sténoses; IAo pures exceptionnelles

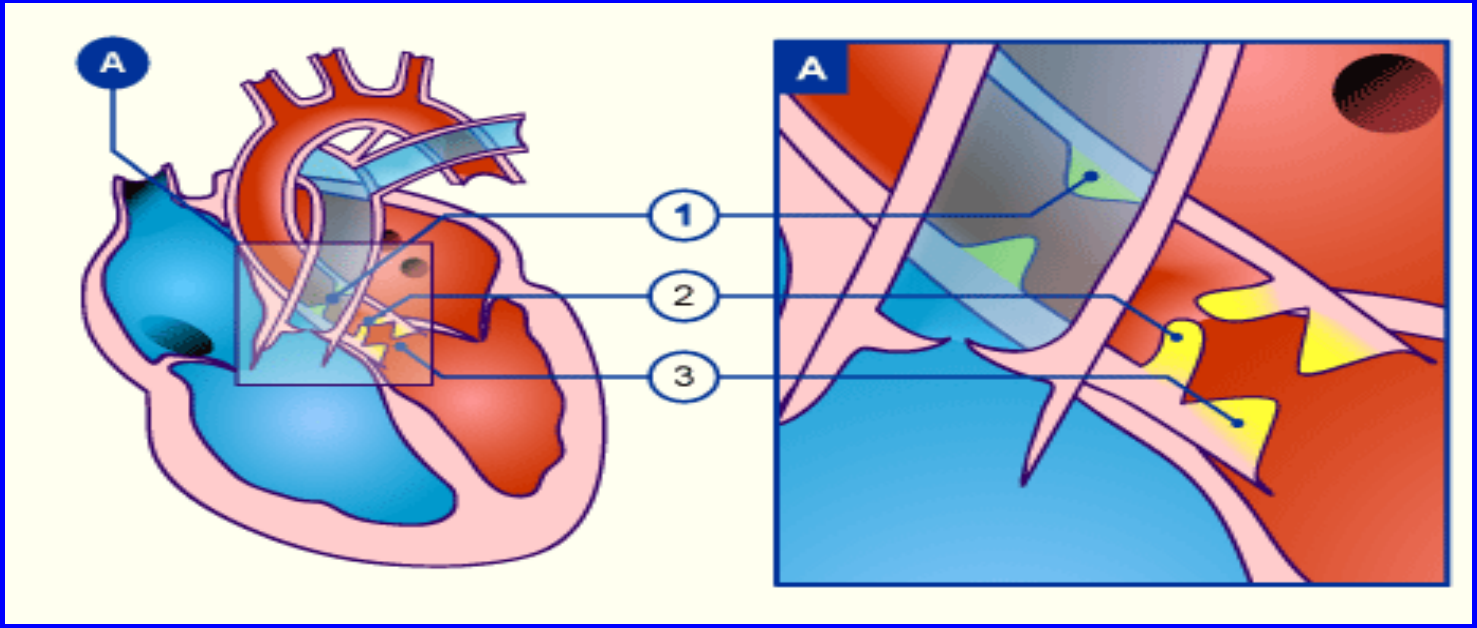

FORMES ETAGEES: 20-25%

1) Supra-valvulaire: 5-10%
2) Valvulaire: 75%
3) Sous-valvulaire:15-20%

AUTRES LESIONS ASSOCIEES: 10-15%

PHYSIOPATHOLOGIE COMMUNE

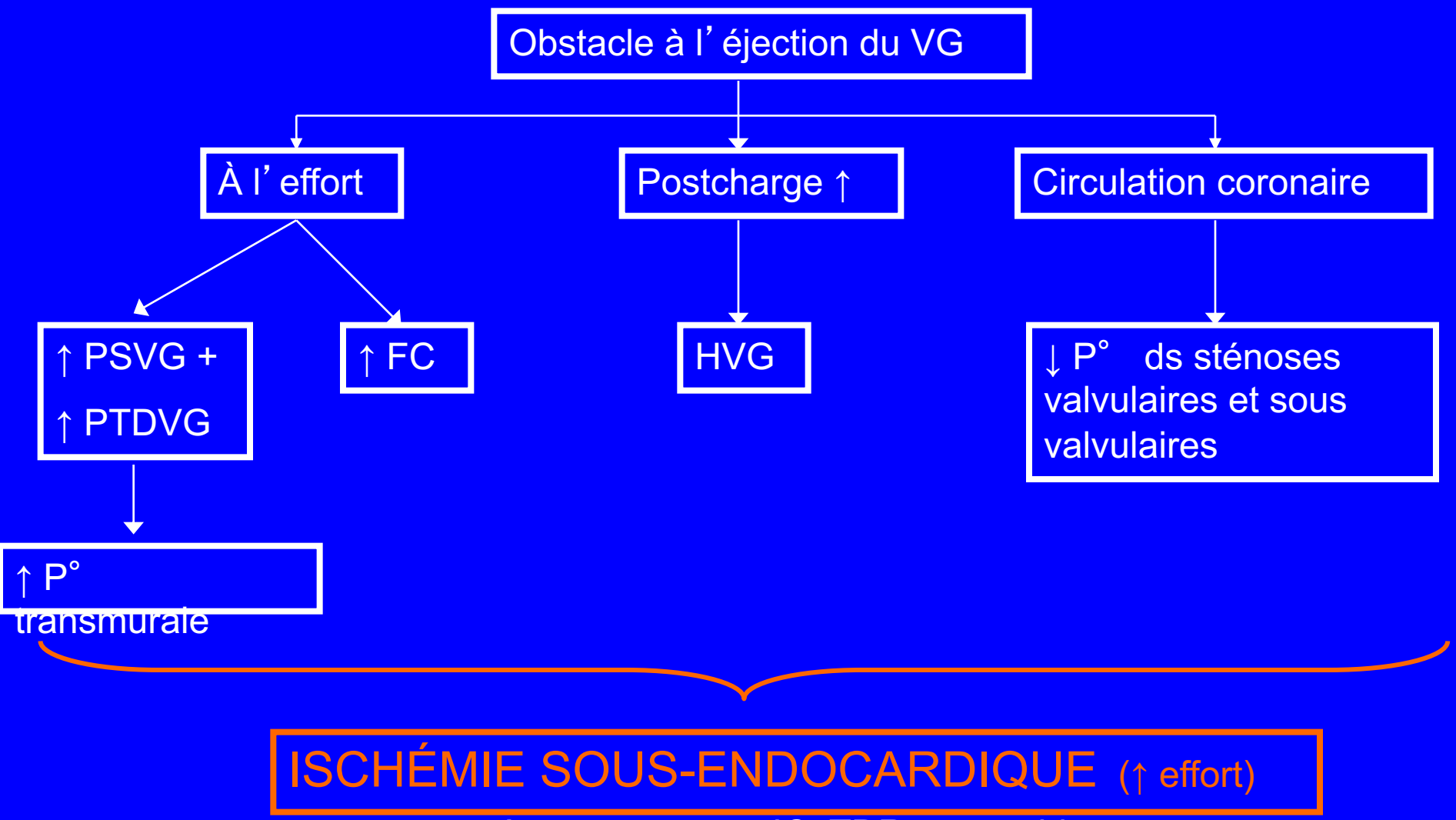

ELEMENTS COMMUNS DE DIAGNOSTIC

- CLINIQUE:
  - Asymptomatique ↔ Asystolie
  - syndrome d'effort (syncope ou lipothymie d'effort, angor, douleurs abdominales):10 %
  - souffle systolique d'éjection + thrill, 2e espace intercostal droit →vaisseaux du cou

- RADIO THORAX: normal →HVG

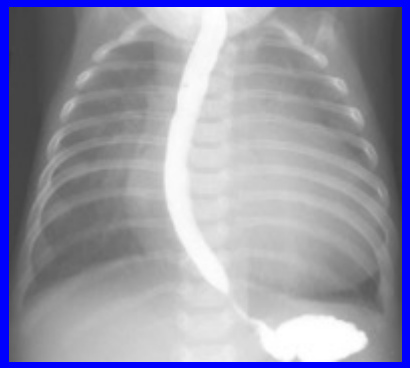

- ECG + EE: normal →HVG → ischémie

- Echocardiographie et Doppler + Angiographie:
  - diagnostic positif,
  - diagnostic topographique,
  - sévérité (hypertrophie, jet sténotique, gradient, formes étagées),
  - anomalies associées (coarctation, CIV, PCA, anomalies mitrales ou supramitrales, obstacles à l'éjection ventriculaire droite)

Point commun: La Valve Ao

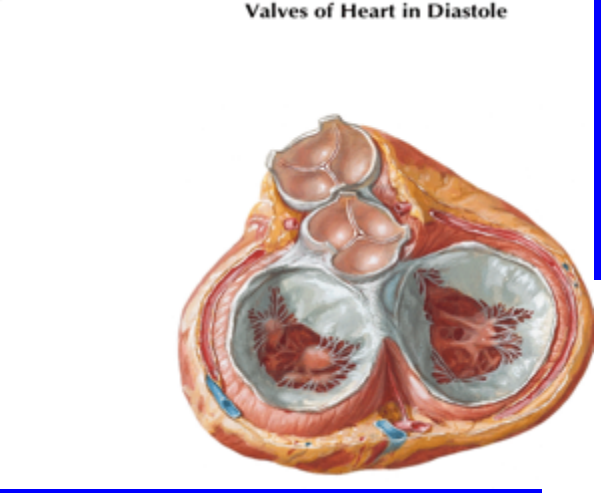

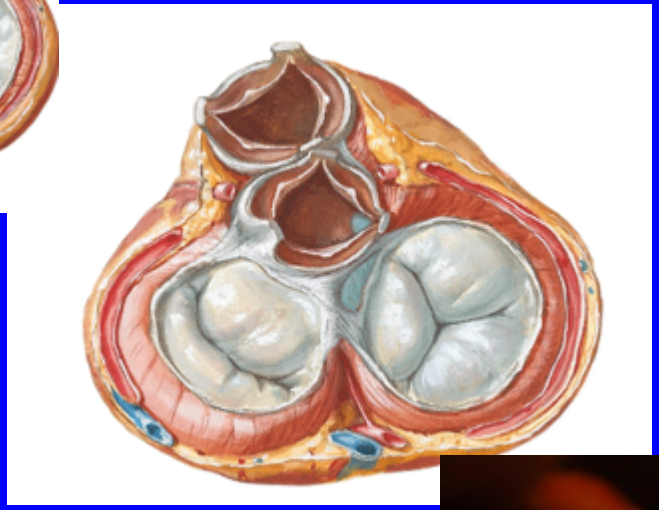

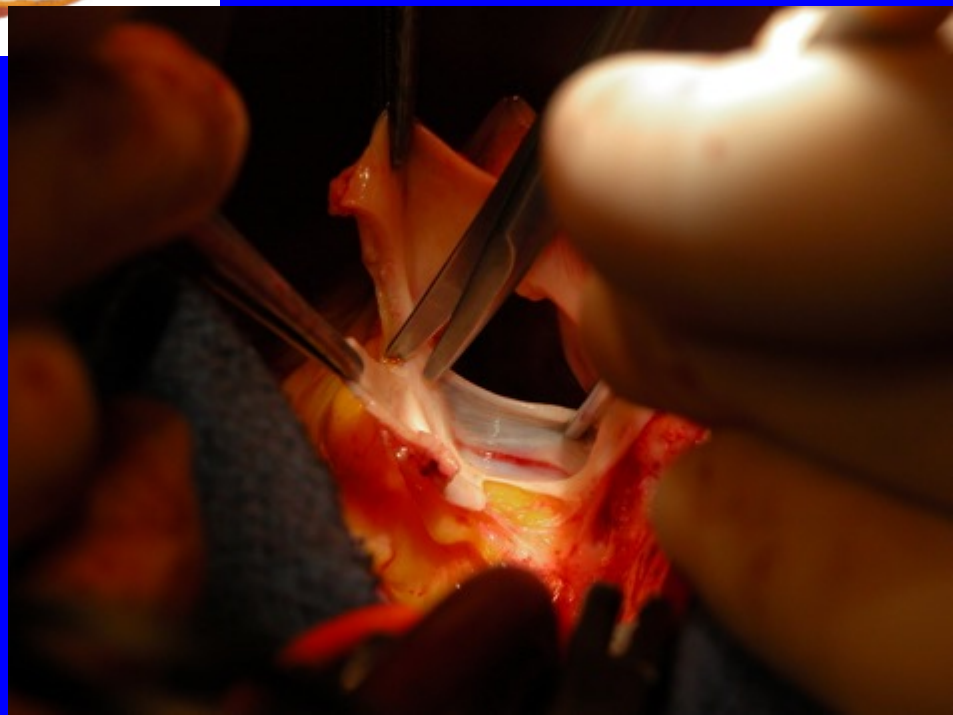

Point commun: La Valve Ao

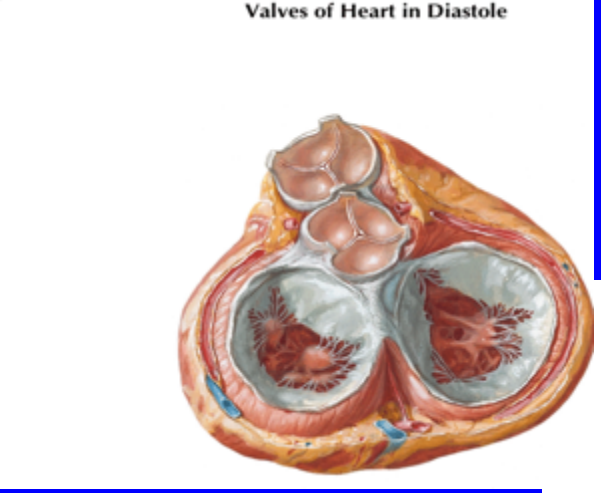

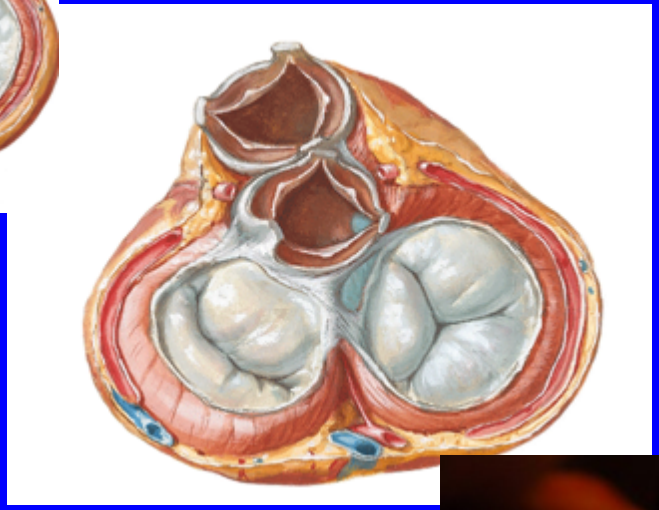

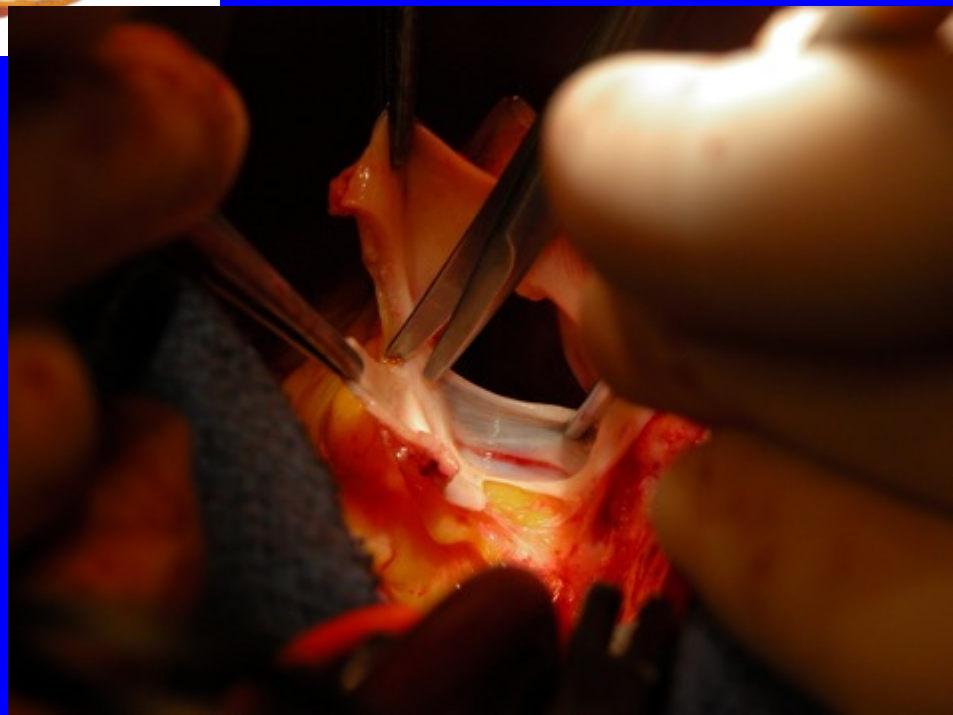

Les coronaires

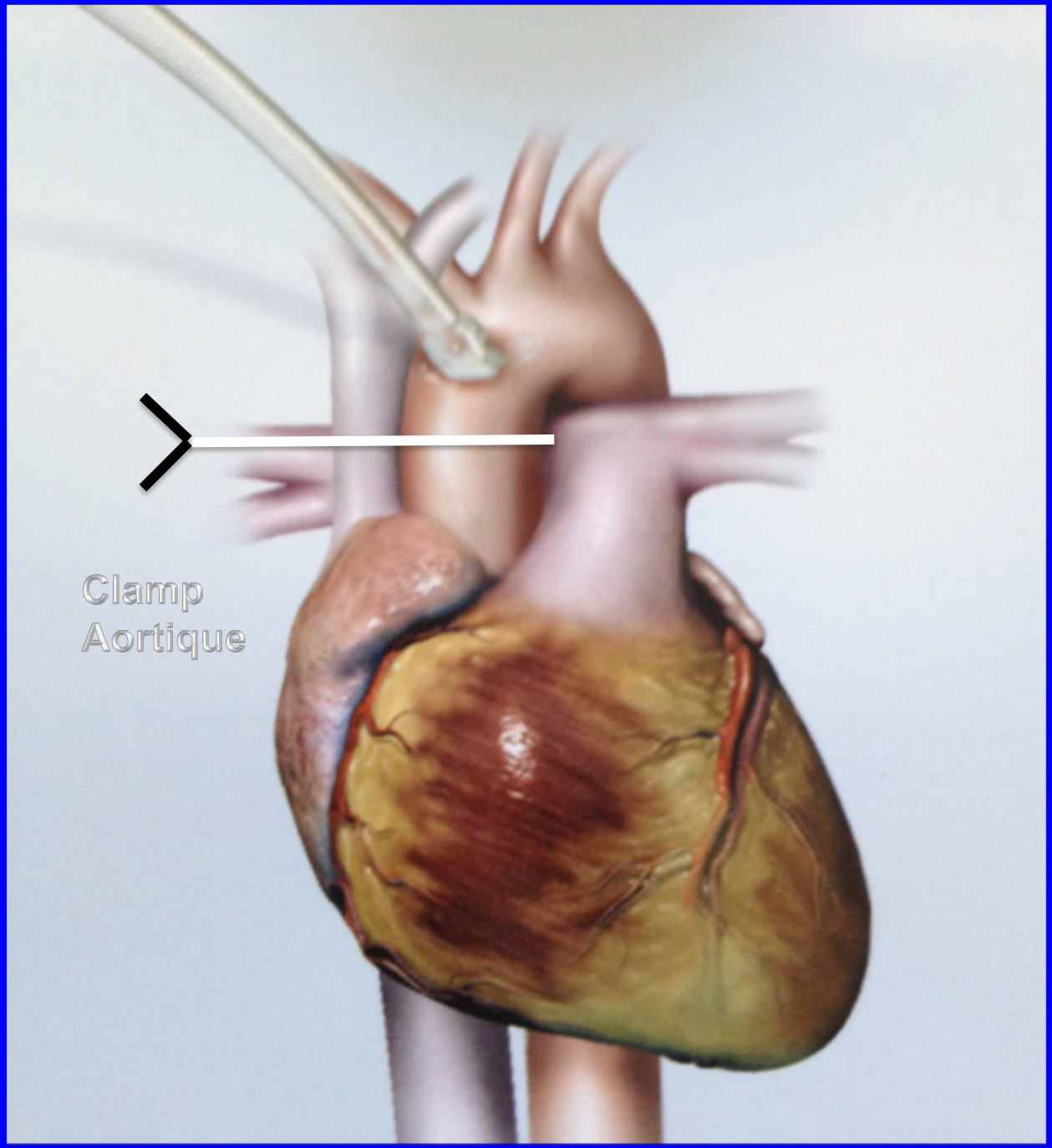
Clamp
Aortique

OBJECTIFS COMMUNS DE LA CHIRURGIE

- la plus complète possible ...
  Équilibre fuite/sténose?
- la plus conservatrice possible
- La plus durable possible

- DEFINITION
- ELEMENTS COMMUNS DE:
  - PHYSIOPATHOLOGIE
  - DIAGNOSTIC
  - CHIRURGIE
- LES STENOSES SIMPLES:
  - VALVULAIRES
  - SOUS-VALVULAIRES
  - SUPRA-VALVULAIRES
- LES STENOSES COMPLEXES
- CONCLUSION

- DEFINITION
- ELEMENTS COMMUNS DE:
  - PHYSIOPATHOLOGIE
  - DIAGNOSTIC
  - CHIRURGIE
- LES STENOSES SIMPLES:
  - VALVULAIRES
  - SOUS-VALVULAIRES
  - SUPRA-VALVULAIRES
- LES STENOSES COMPLEXES
- CONCLUSION

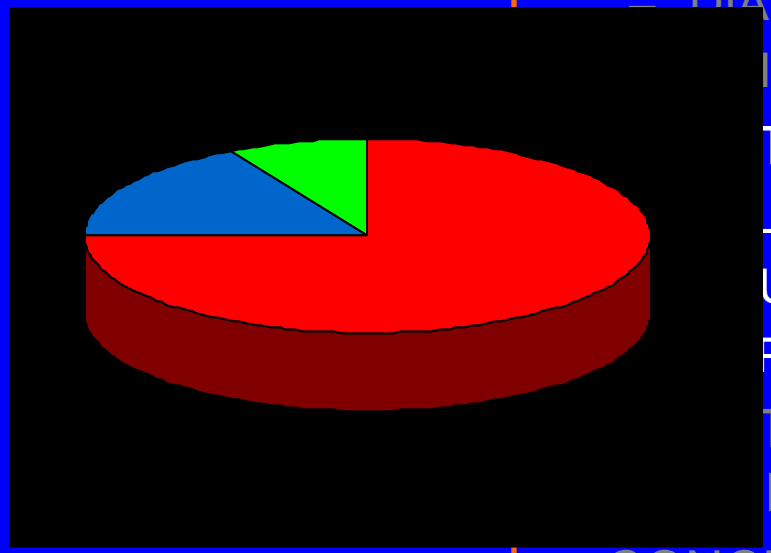

STENOSES SIMPLES ↔ UN SEUL ÉTAGE DE LA VOIE D'EJECTION VG

STENOSES VALVULAIRES AORTIQUES

FORME DE L' ENFANT: 90%

FORME CRITIQUE DU NNé: 10%

STENOSES VALVULAIRES AORTIQUES DE L'ENFANT-ANATOMOPATHOLOGIE

Aorte ascendante dilatée ("jet")

±

Fusion commissurale

±

BICUSPIDIE: ++++

Tricuspidie: ±

Indifférenciée (dysplasie valvulaire myxoïde): -

Monocuspidie: ----

±

Hypoplasie de l'anneau aortique

±

Epaississement fibreux du bord libre des sigmoïdes

BICUSPIDIE AORTIQUE

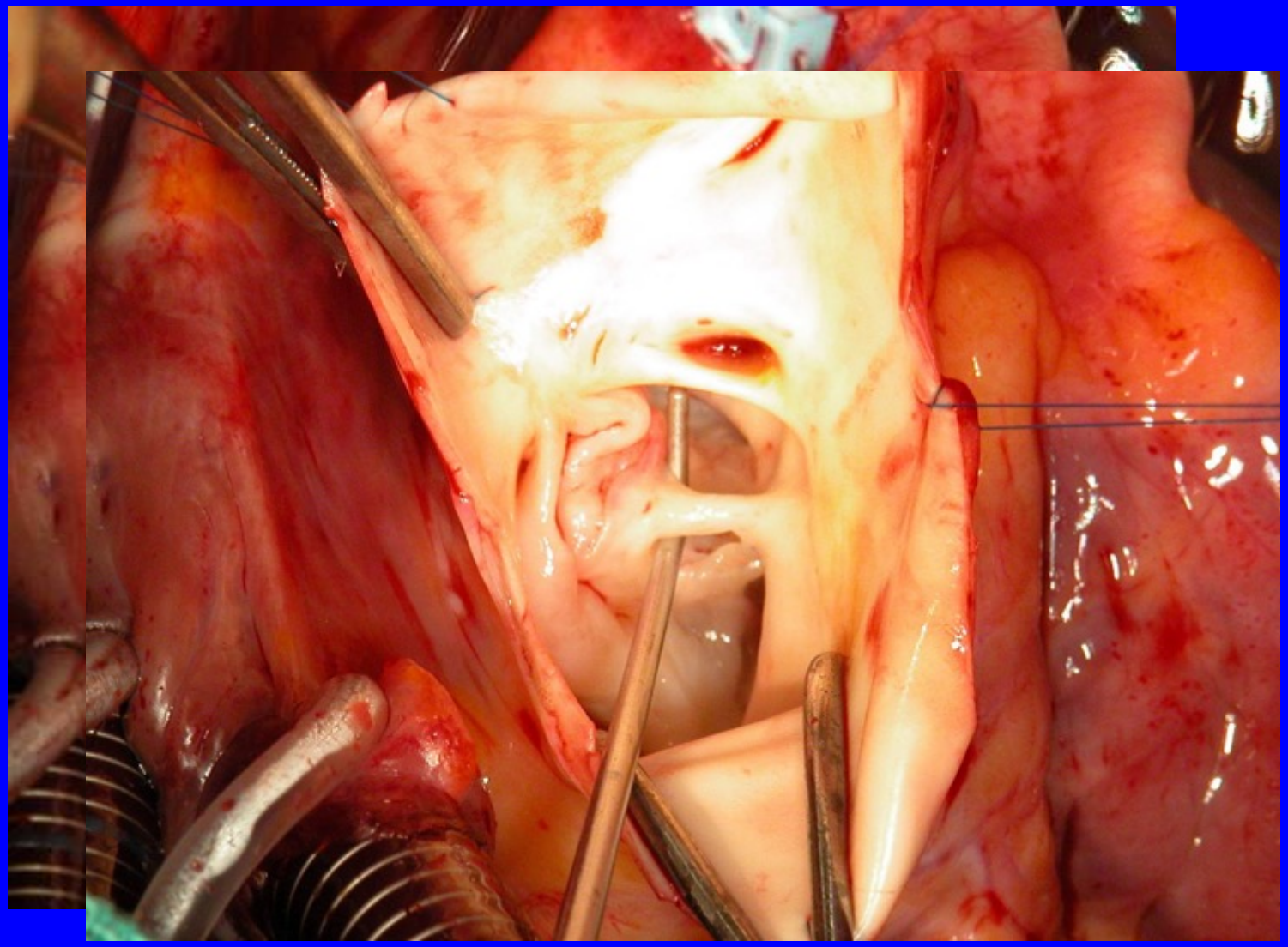

MONOCUSPIDIE AORTIQUE

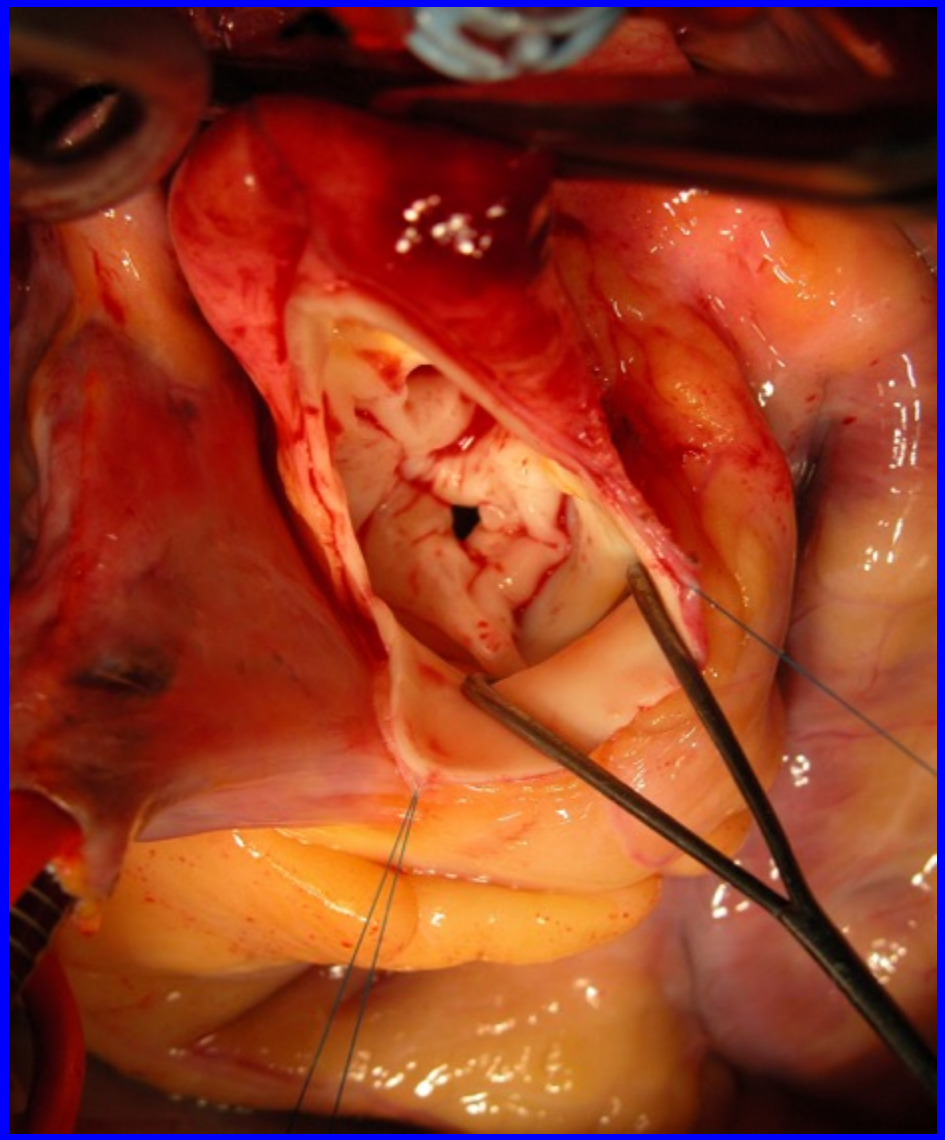

STENOSES VALVULAIRES AORTIQUES DE L'ENFANT- TRAITEMENT

VALVULOPLASTIE CHIRURGICALE

commissurotomie

MAIS PALLIATIF!!!! → Remplacement VAo ou ROSS quelques années plus tard ...

CHIRURGIE NON CONSERVATRICE...

... Si et seulement si la valvuloplastie est impossible

Et la valvulotomie percutanée au ballonnet?

Bicuspidie:

-commissurotomie X2

-jusqu'à 1 à 2 mm de l'anneau aortique

-résister à la tentation..

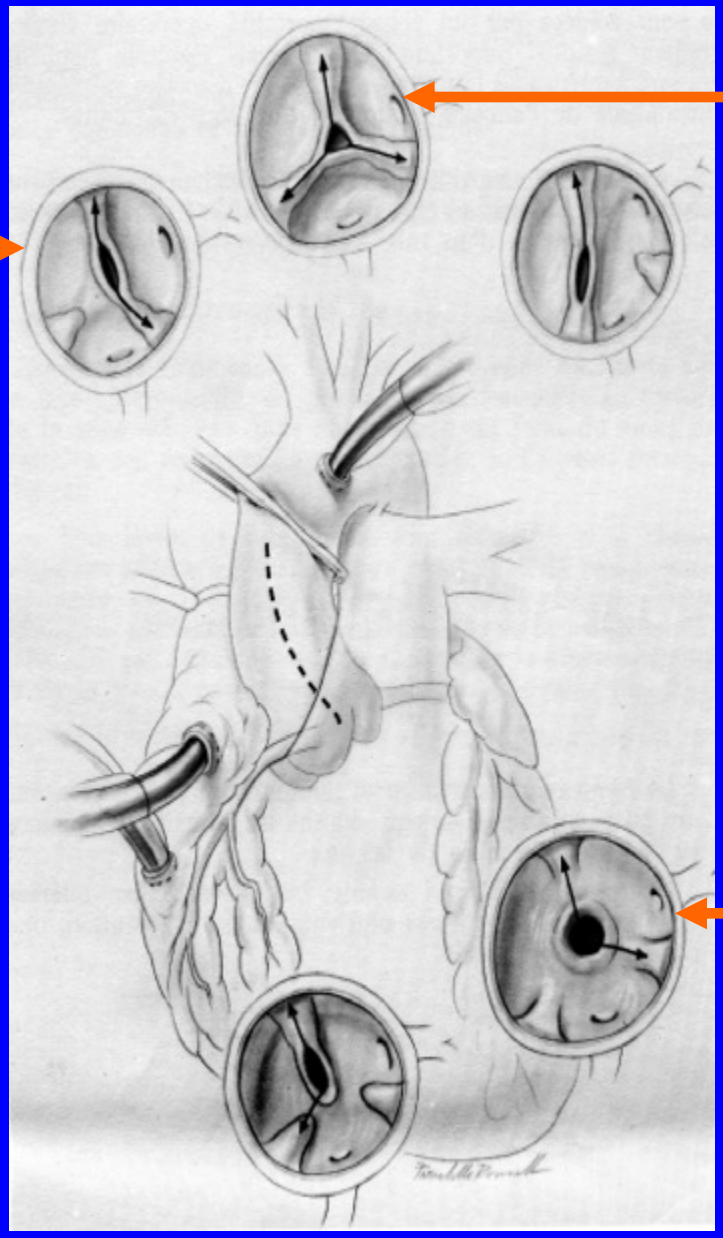

Tricuspide:

-reconstituer 3 commissures

Examen minutieux de la voie sous-aortique

Monocuspidie ou indifférenciée:

- reconstituer un appareil bicuspide

± amincissement du bord libre

Bicuspidie:

± exerèse de calcifications

-commissurotomie X2

-jusqu'à 1 à 2 mm de l'anneau aortique

± extension péricardique

-résister à la tentation..

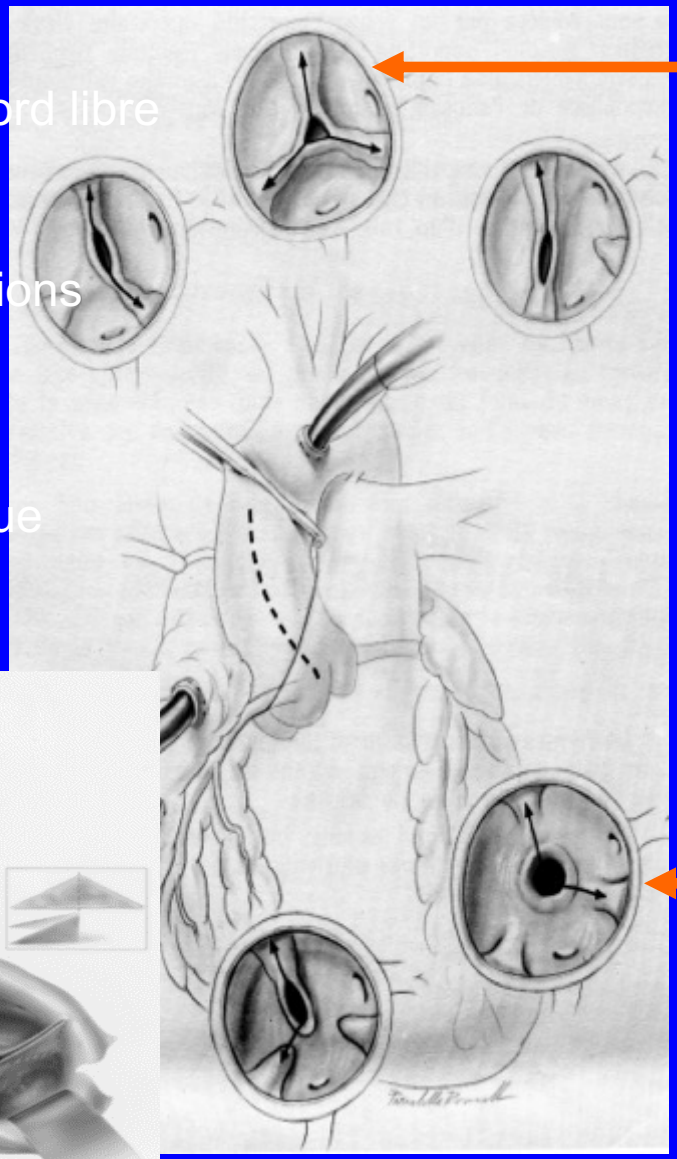

Tricuspide:

-reconstituer 3 commissures

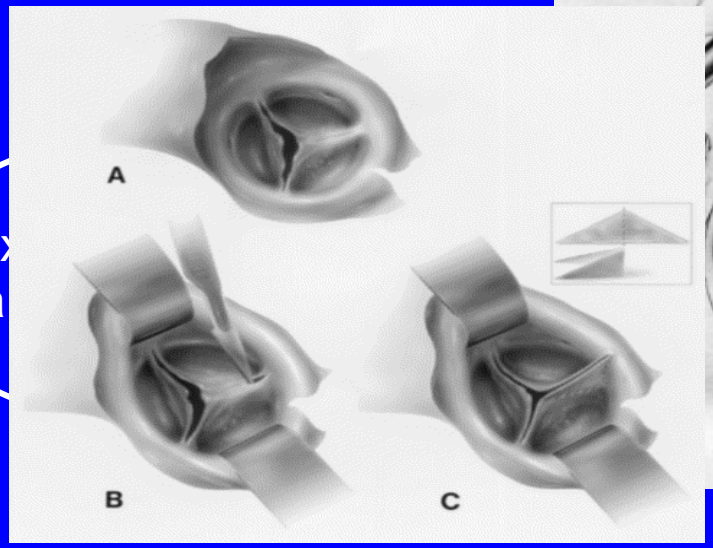

Ex
la

Monocuspidie ou indifférenciée:

- reconstituer un appareil bicuspide

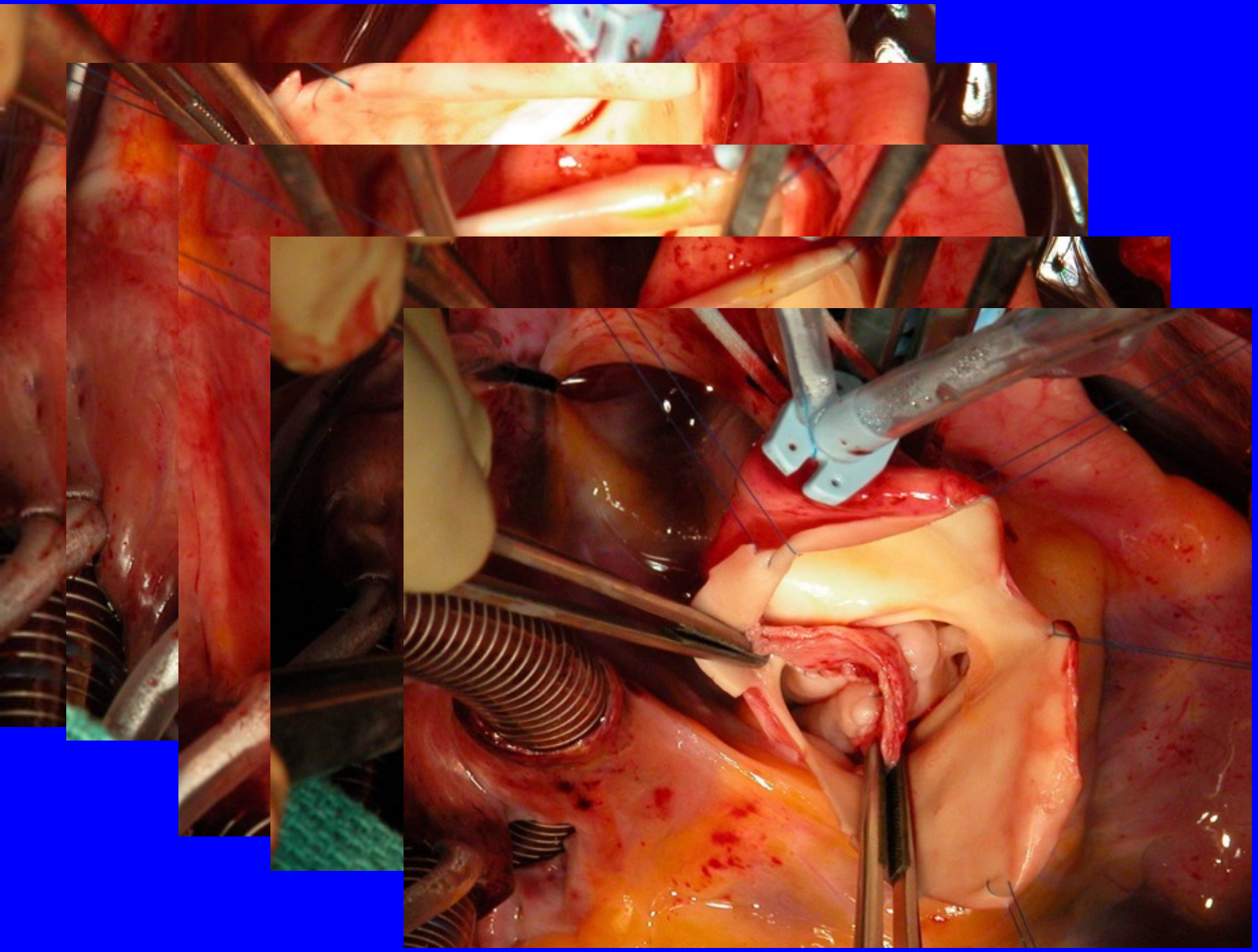

STENOSES VALVULAIRES AORTIQUES DE L'ENFANT- RESULTATS

- Mortalité opératoire très faible
- Stenose résiduelle immédiate ou secondaire
- Insuffisance aortique postopératoire
- Altération progressive d'un tissu valvulaire anormal

REINTERVENTION:

10% à 10A

40% à 20A

90% à 40A

Resister à la "tentation anatomique"

-sur un mode complexe ++ (valvulaire + sous-valvulaire)

-FDR: jeune âge à l'intervention initiale

gradient résiduel

-techniques chirurgicales variées:

valvuloplastie

KONNO

remplacement de la racine aortique,...

CHIRURGIE NON CONSERVATRICE: REMPLACEMENT DE LA VALVE AORTIQUE

INDICATIONS: hypoplasie de l'anneau aortique

dysplasie majeure VAo

récidives (lésions évoluées)

QUE CHOISIR?

Autogreffe pulmonaire en position aortique (ROSS)

OU DIEU L'ENFANT!!!

Allogreffe aortique

Prothèse mécanique

ROSS

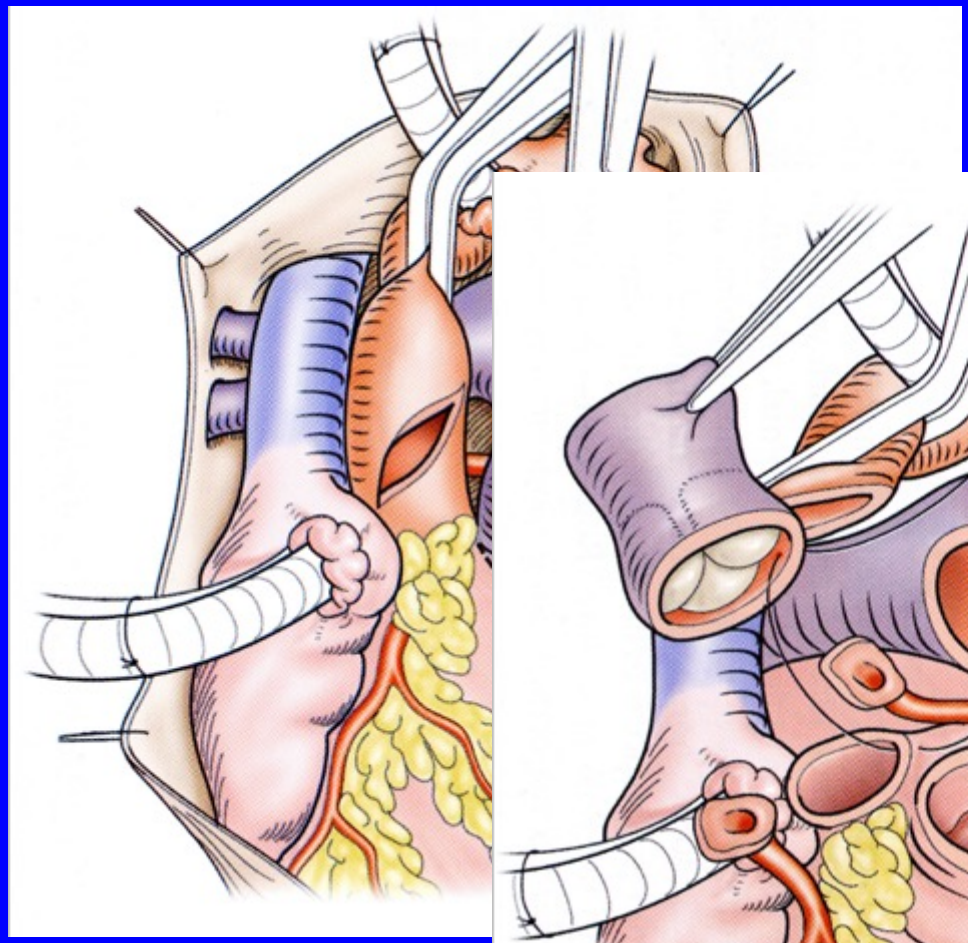

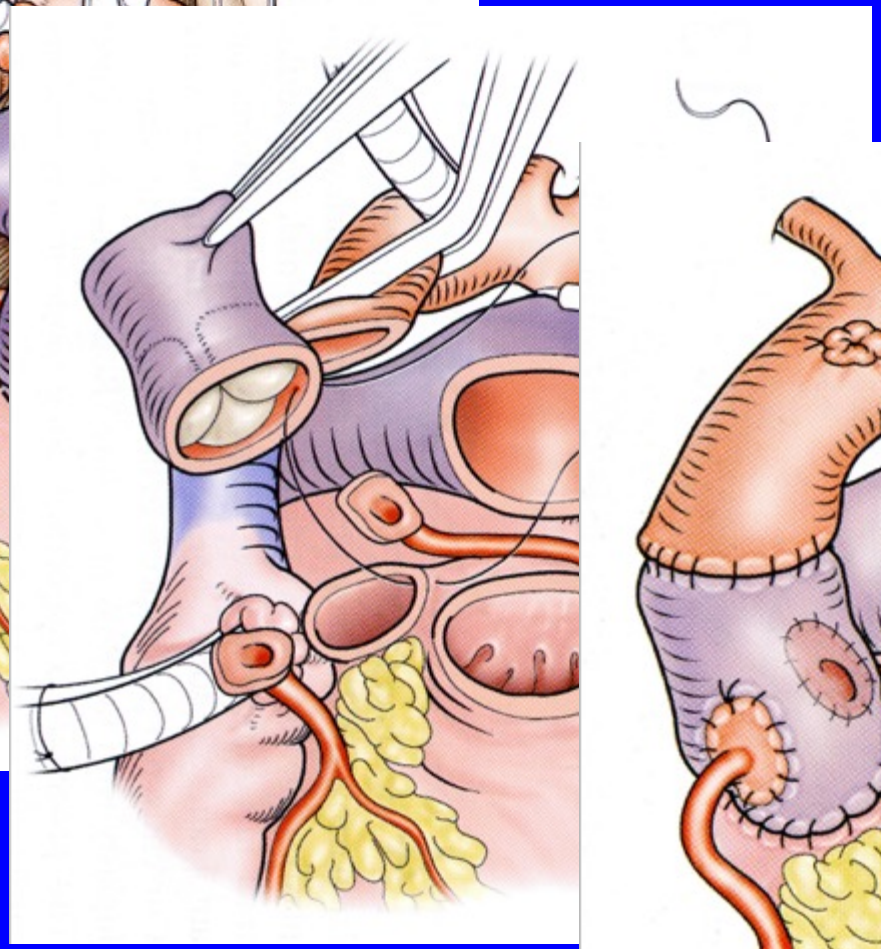

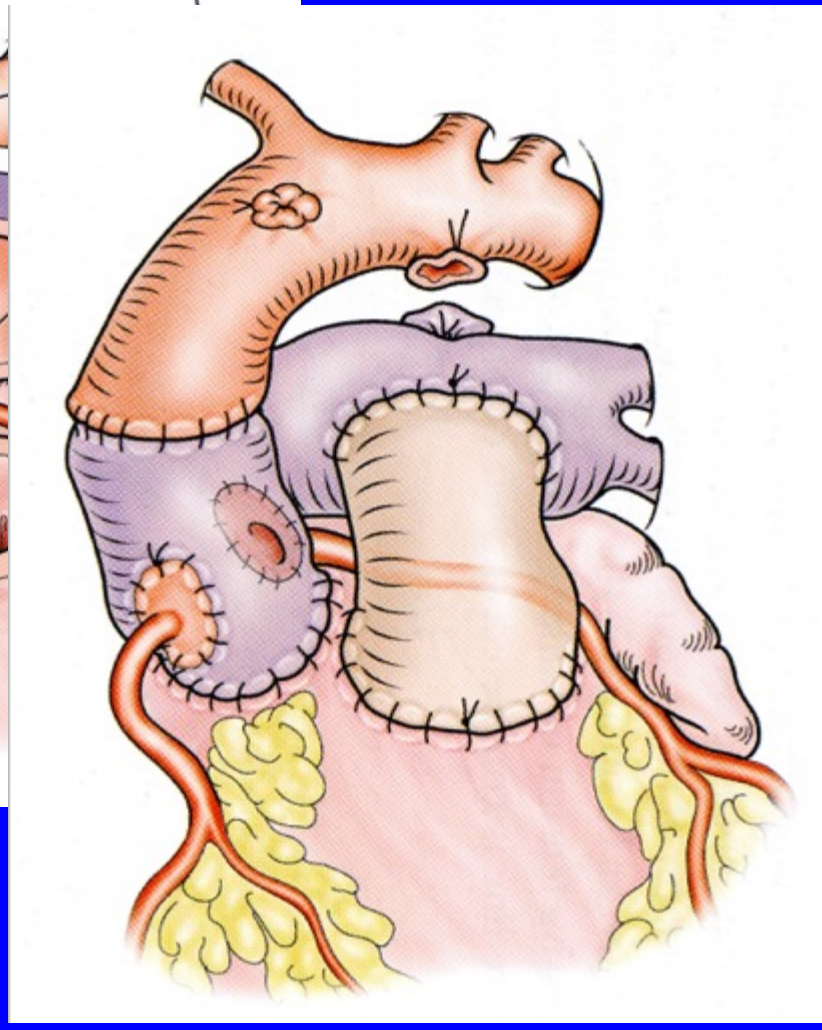

Autotransplantation du Culot Pulmonaire en Position Aortique

ROSS

AVANTAGES

-hémodynamique optimale

-↓ thrombogénécité

-↓ hémolyse

-↓ infection

- mode de vie =

-Potentiel de croissance

-+++ chez l'enfant!!

INCONVENIENTS

-1 → 2 valves pathologiques

-Complexité technique

- résultats au long terme?

EVOLUTION

-autogreffe:

dilatation

insuffisance valvulaire

-allogreffe:

dégénerescence

évolution sténosante

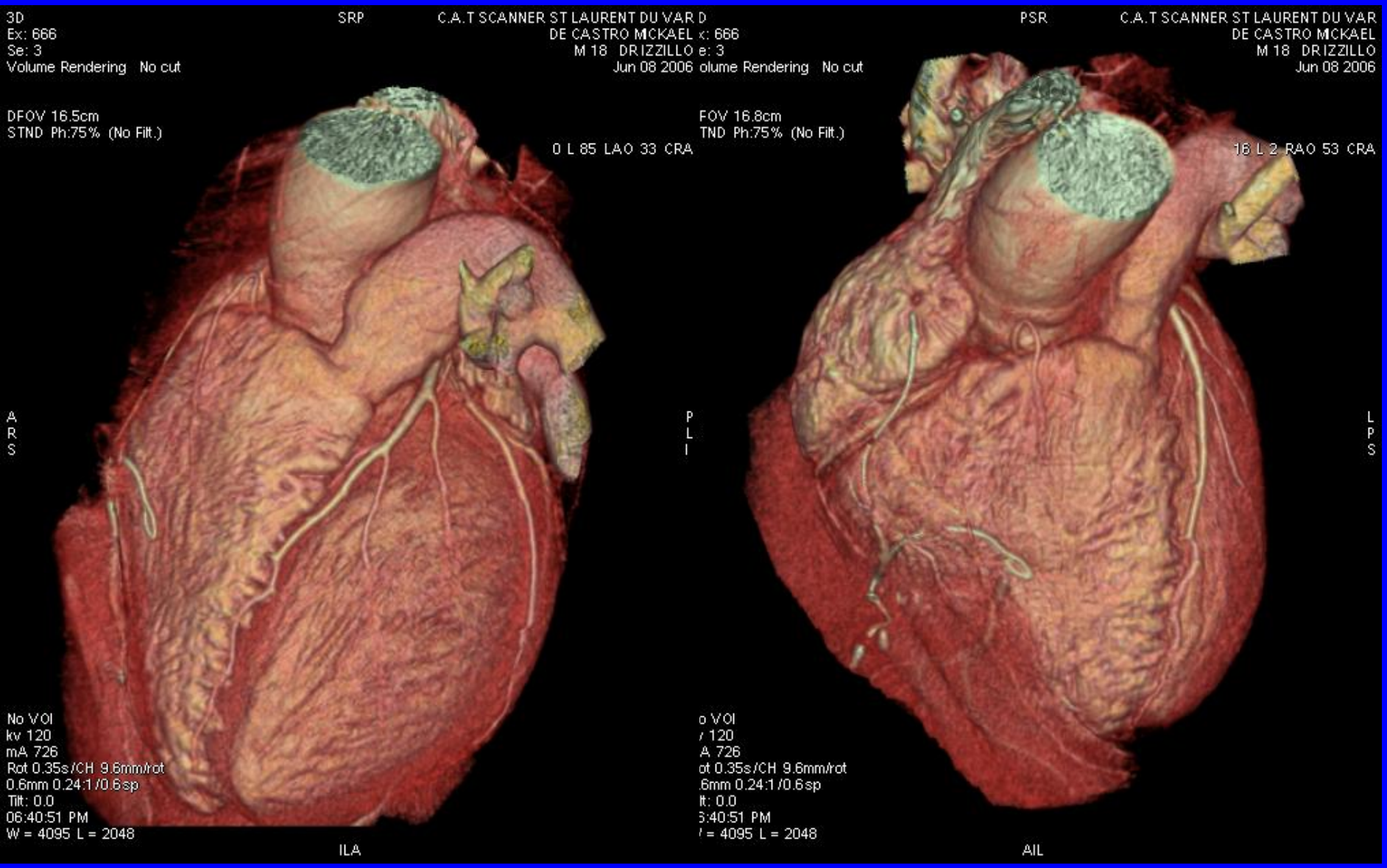
3D
Ex: 666
Se: 3
Volume Rendering No cut
SRP
C.A.T SCANNER ST LAURENT DU VAR D
DE CASTRO MICKAEL x: 666
M 18 DRIZZILLO e: 3
Jun 08 2006 olume Rendering No cut
DFOV 16.5cm
STND Ph:75% (No Filt.)
0 L 85 LAO 33 CRA
A
R
S
P
L
I
No VOI
kv 120
mA 726
Rot 0.35s/CH 9.6mm/rot
0.6mm 0.24:1/0.6sp
Tilt: 0.0
06:40:51 PM
W = 4095 L = 2048
ILA
PSR
C.A.T SCANNER ST LAURENT DU VAR
DE CASTRO MICKAEL
M 18 DRIZZILLO
Jun 08 2006
FOV 16.8cm
TND Ph:75% (No Filt.)
16 L 2 RAO 53 CRA
L
P
S
o VOI
/ 120
A 726
ot 0.35s/CH 9.6mm/rot
.6mm 0.24:1/0.6sp
lt: 0.0
3:40:51 PM
/ = 4095 L = 2048
AIL

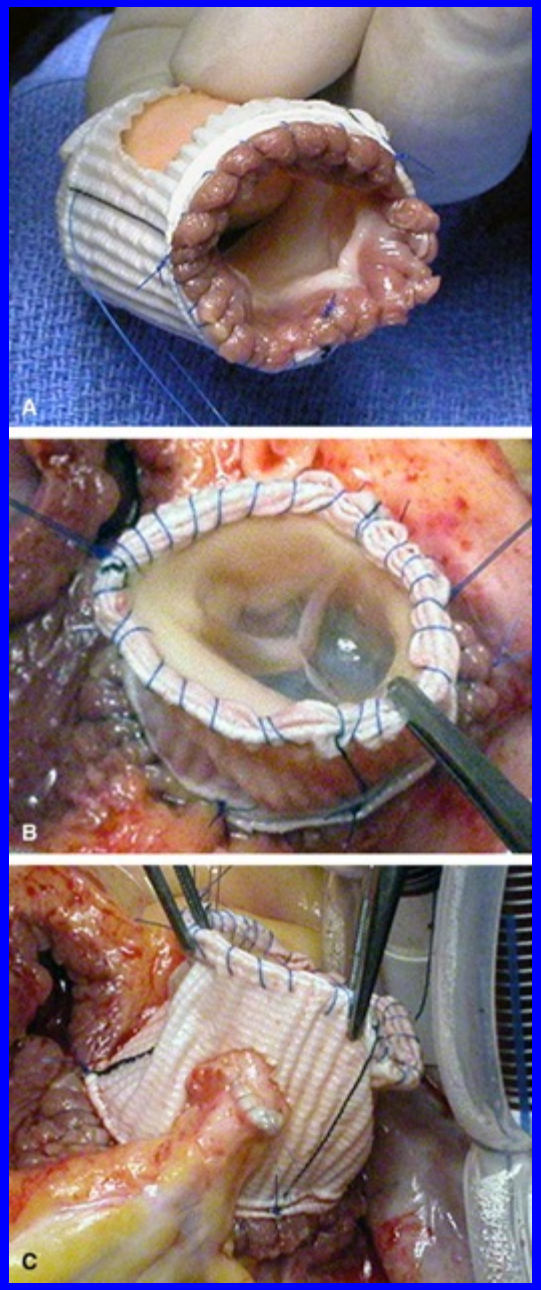

The Journal of Thoracic and Cardiovascular Surgery 2010 139, 1420-1423DOI: (10.1016/j.jtcvs.2010.01.032)
Copyright © 2010 The American Association for Thoracic Surgery Terms and Conditions

LA VALVULOTOMIE PERCUTANÉE AU BALLONNET?

Résultats immédiats + court-terme= chirurgie

Survie

Réinterventions

Complications: RAo / IAo

+

Palliatif aussi

CENTRE-DÉPENDANT

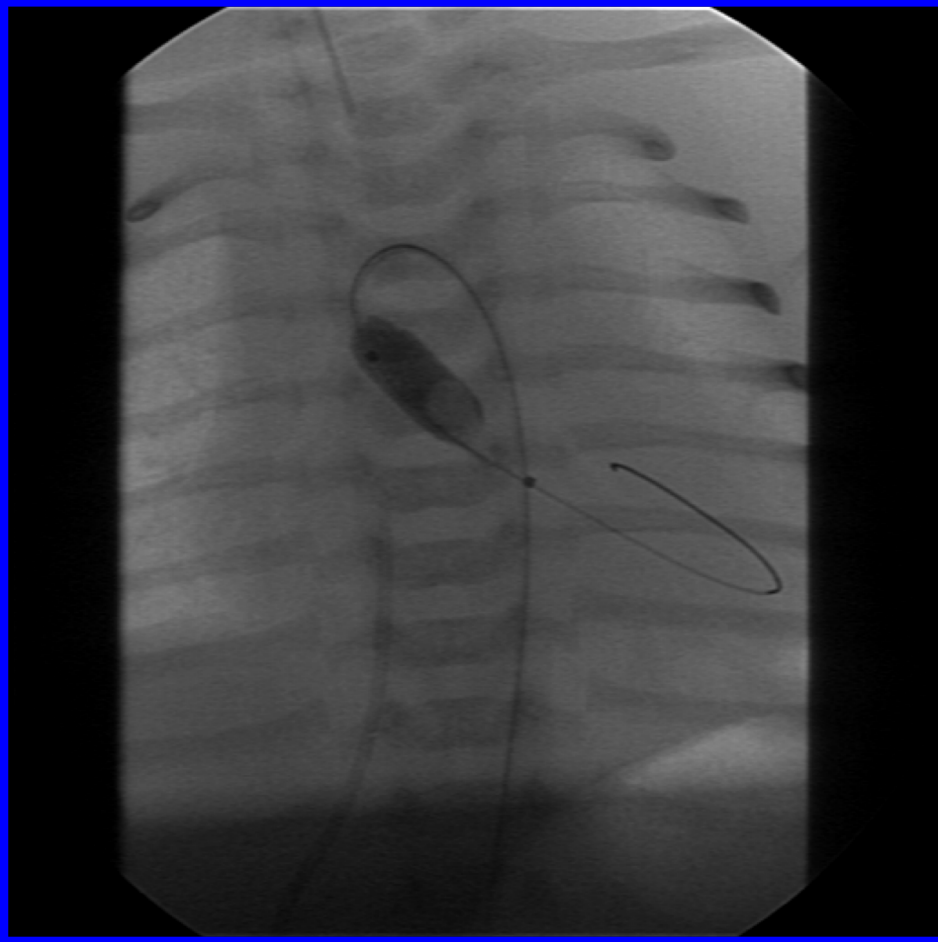

STENOSES VALVULAIRES AORTIQUES CRITIQUES DU NOUVEAU-NE

défaillance cardiaque irréductible dès les premiers jours de vie

geste chirurgical urgent

Forme de transition vers le syndrome d' hypoplasie du coeur gauche

sténoses valvulaires isolées avec VG de taille normale

sténoses valvulaires avec hypoplasie du VG et fibro-élastose endocardique

atrésies valvulaires aortiques

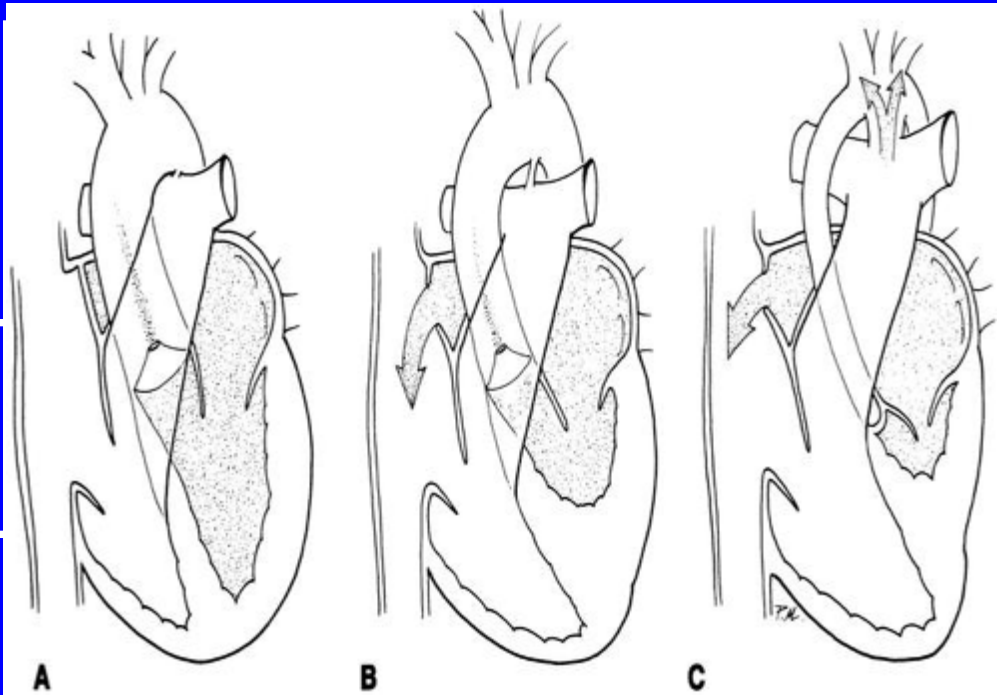

STENOSES SOUS-VALVULAIRES AORTIQUES

STENOSES SOUS-VALVULAIRES AORTIQUES- ANATOMOPATHOLOGIE

Obstacle situé sous le plan des valves aortiques

- Localisée / Diffuse
- Fibreuse / Musculaire
- Fixe / Dynamique
- Isolée / Associée: 65%:
  - -CoA, IIA, CIV, CAV
  - -Shone, ..., Hypo VG

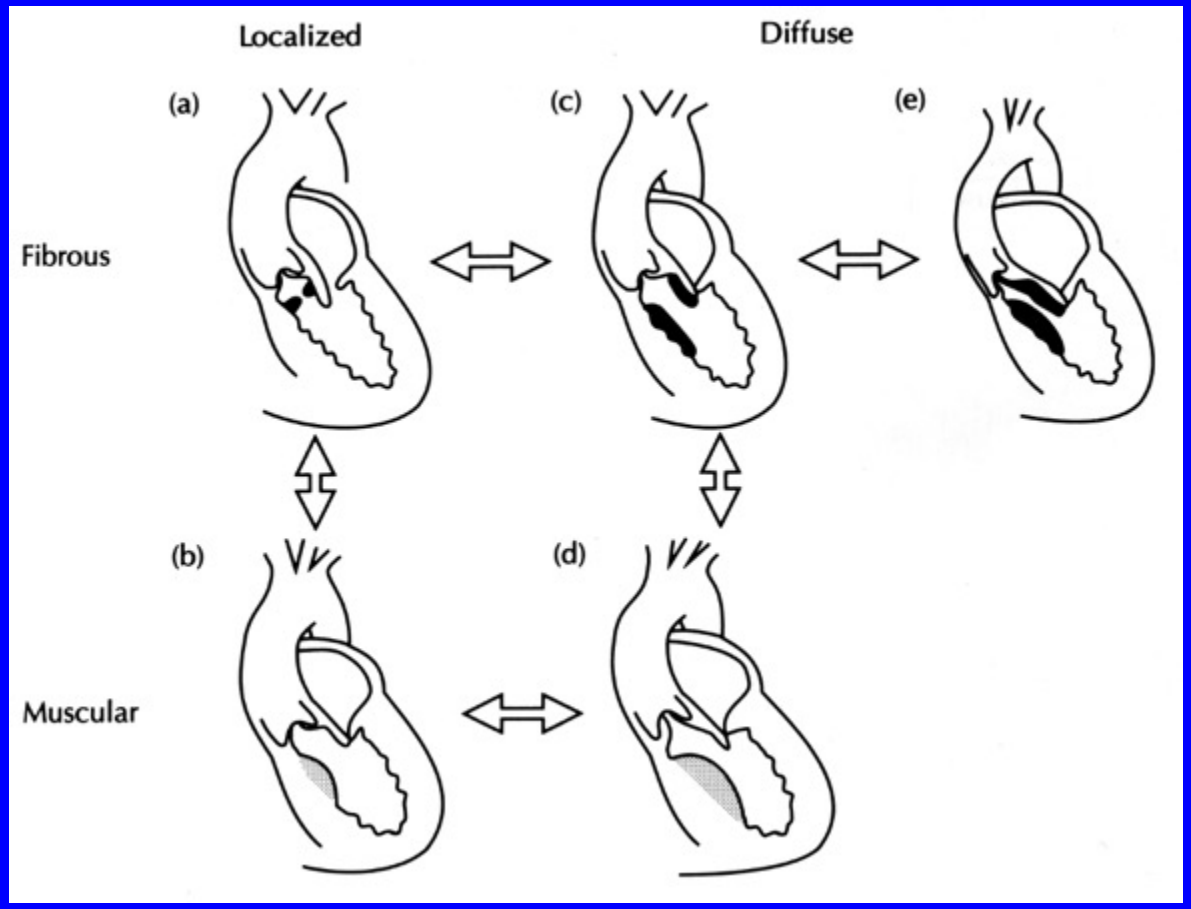

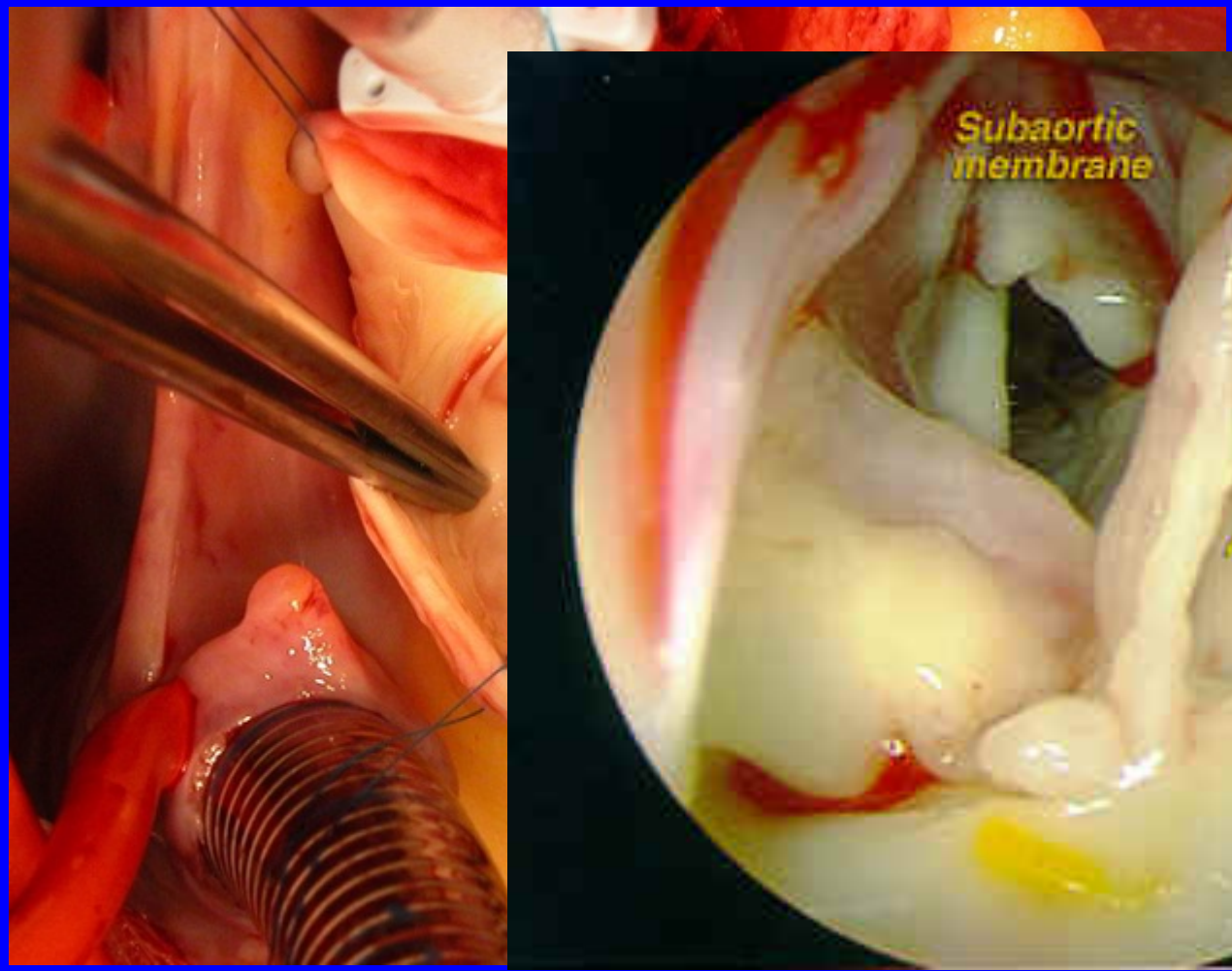

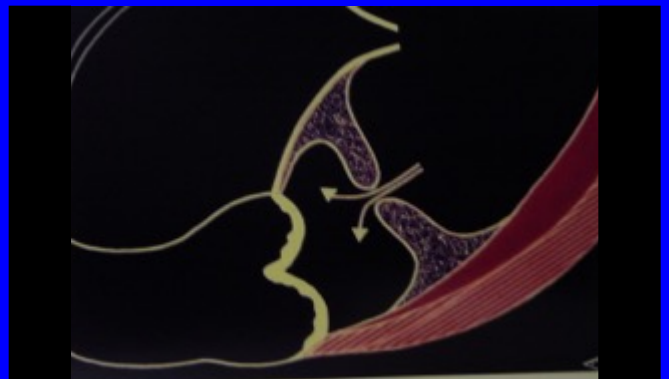

MEMBRANE SOUS-VALVULAIRE: 70%

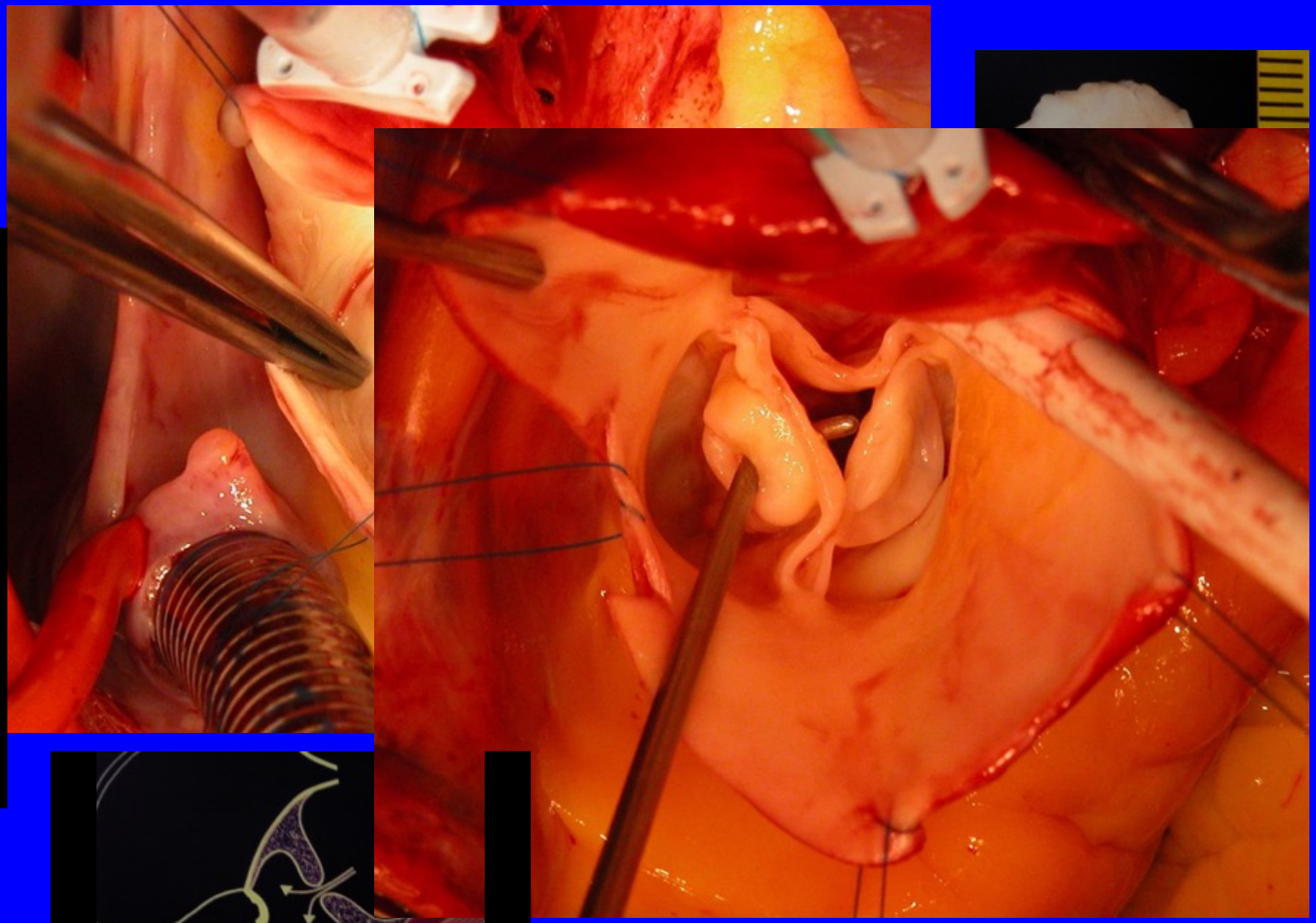

MEMBRANE SOUS-VALVULAIRE: 70%

STENOSES SOUS-VALVULAIRES AORTIQUES- PHYSIOPATHOLOGIE

Théorie de la turbulence

Théorie géométrique

Shear stress

STENOSE SOUS-VALVULAIRE

Anomalies anatomiques et géométriques
flux turbulent chronique
stimulation de l'endothélium
sténose sous-aortique

Rhéologie-dépendance

RECIDIVE.....

STENOSES SOUS-VALVULAIRES AORTIQUES- TRAITEMENT

LOCALISÉES	DIFFUSES
membrane fibreuse tissu mitral accessoire anomalies appareil sous-valvulaire mitral	Formes fibro-musculaires ± étendues
résection obstacle ***+ myomectomie septale*** ***associée***	***KONNO modifiée*** ***(septoplastie conale)***

BLUNT DISSECTION

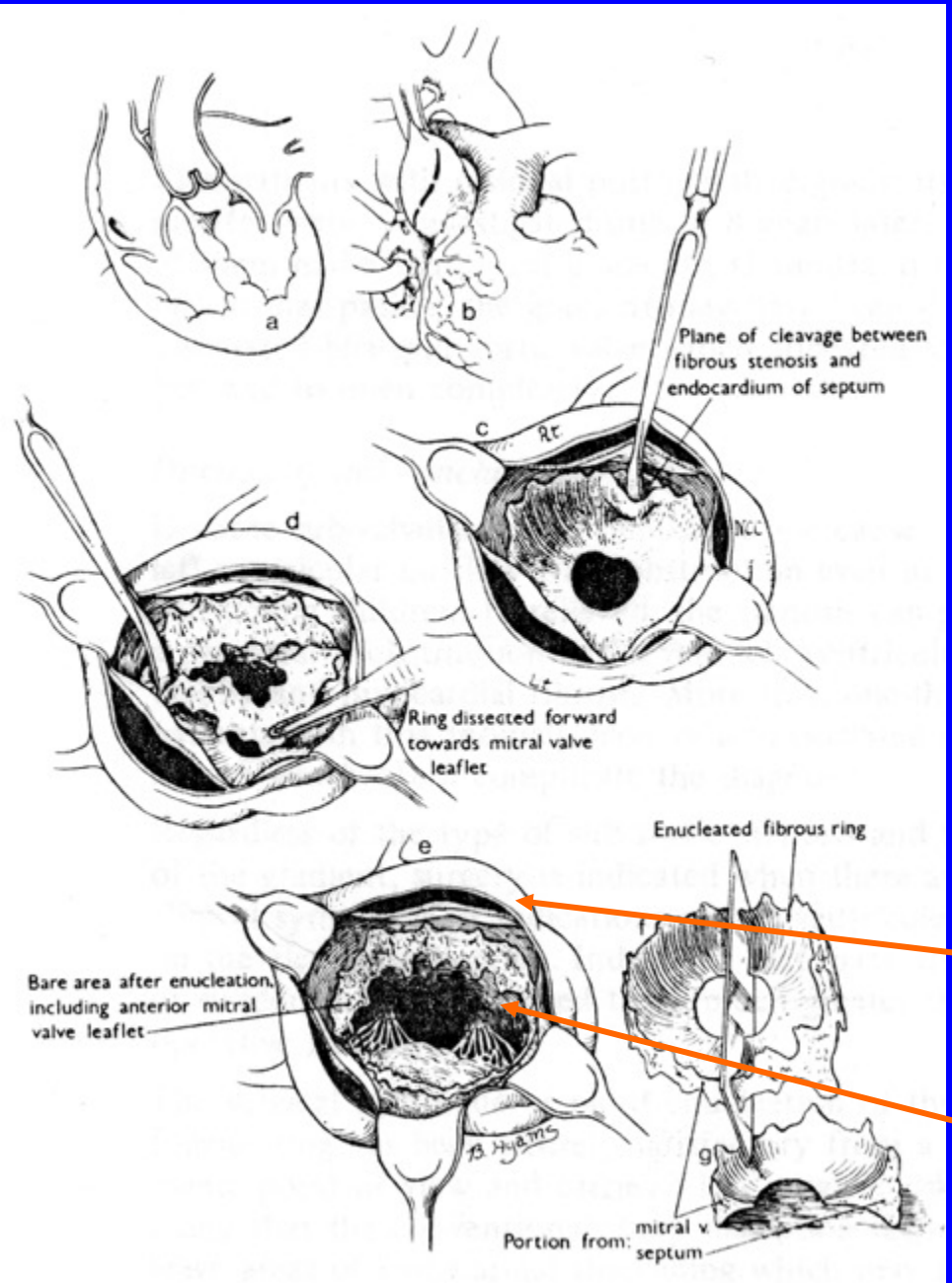

Myomectomie systématique

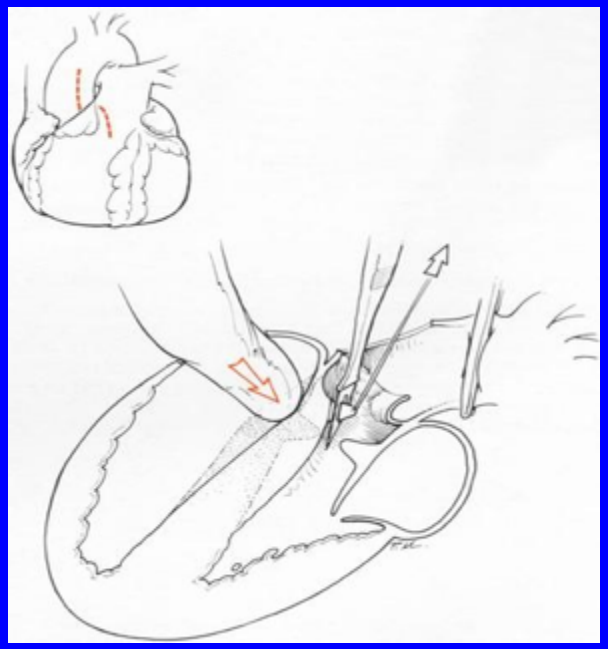

1) tissu de conduction entre sigmoïde coronaire droite et sigmoïde non coronaire

2) perforation du tissu valvulaire mitral

STENOSES SOUS-VALVULAIRES AORTIQUES-COMPLICATIONS, RESULTATS

BAV post-opératoire

CIV iatrogène

lésion coronaire (section 1ère septale)

lésion valve aortique ou valve mitrale

Mortalité hospitalière: sténoses localisées: 3-6%

diffuses: 5-15%

Survie à 15 ans: 85-95%

FDR mortalité:

tunnel + taille anneau aortique

Récidives et réopérations: 14-33%

(fn CoA et gradient postopératoire résiduel)

STENOSES SUPRA-VALVULAIRES AORTIQUES

STENOSES SUPRA-VALVULAIRES AORTIQUES- PHYSIOPATHOLOGIE

obstacle organique à l'éjection du VG situé au dessus du plan valvulaire aortique

en res
en diasto icarde ↓↓

70%: syndrome de *Williams & Beuren*
↓ élastine, del 7q11.23

STENOSES SUPRA-VALVULAIRES AORTIQUES- ANATOMOPATHOLOGIE

Épaississement intimal et de la média, de la jonction sino-tubulaire ± étendu

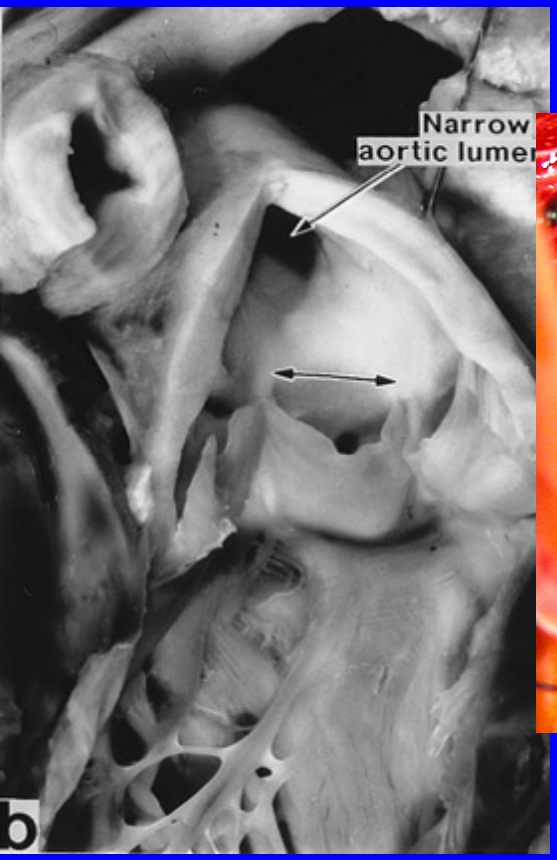

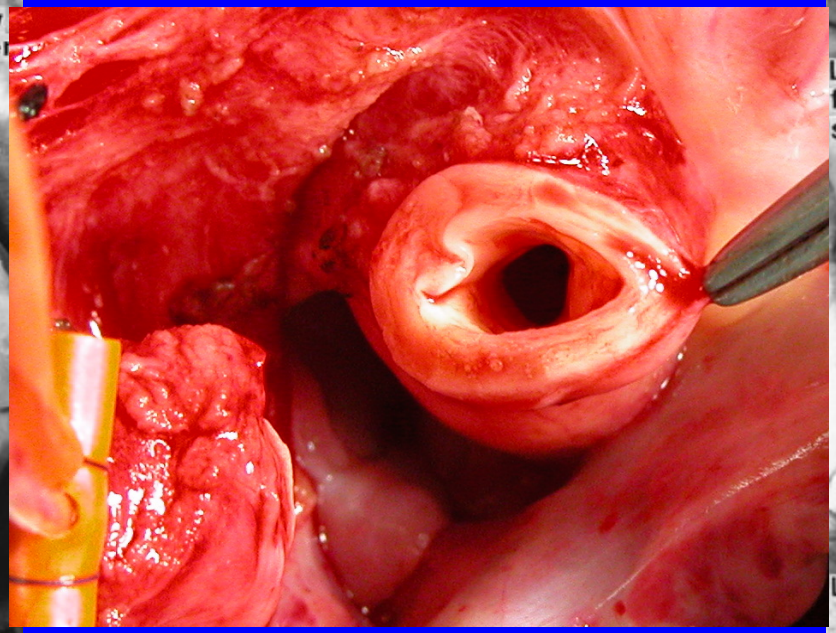

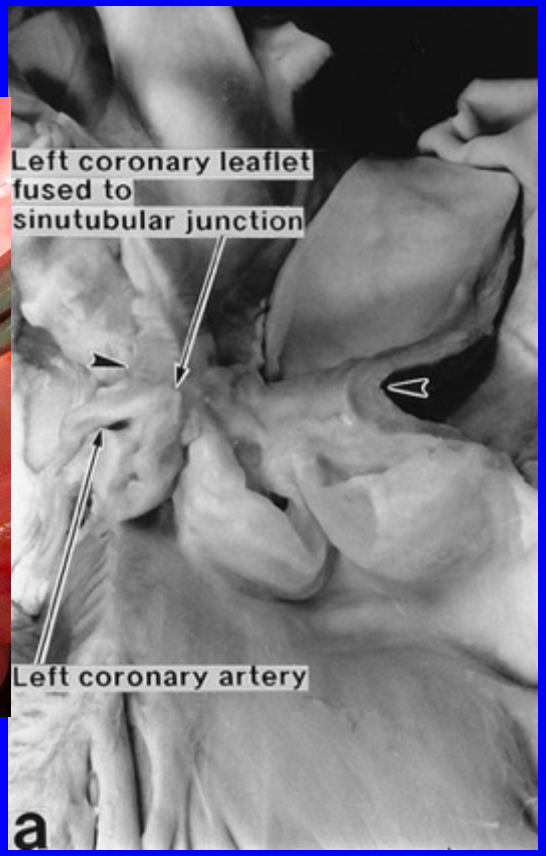

déformation en *« sablier »*
de la racine aortique

hypodéveloppement du sinus de
Vasalva coronaire gauche

STENOSES SUPRA-VALVULAIRES AORTIQUES- TRAITEMENT

Formes localisées +++

reconstruction jonction sinotubulaire

Plastie d'élargissement: 1, 2, 3 sinus (intervention de DOTY)

Résultats satisfaisants

Formes diffuses

Adapter le geste à l'extension de la sténose

Résultats mitigés

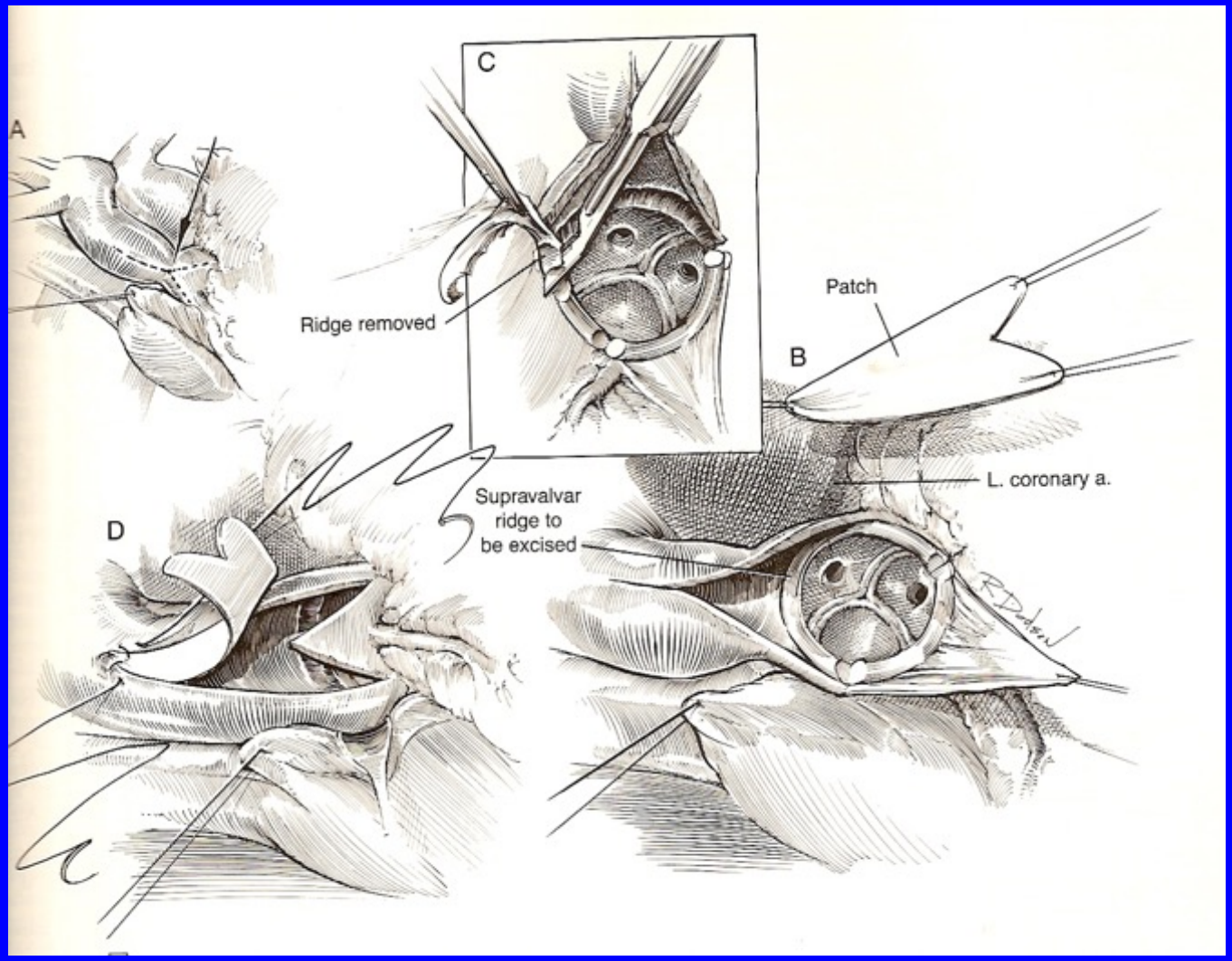

-Aortotomie verticale au travers de la zone sténosée
-mobilité et coaptation des valvules sigmoïdes?
-Résection du bourrelet endoluminal.
-Elargissement (patch) de la racine aortique
(surtailler pour faire gonfler!!)

ET SI? ...

extension à crosse aortique et vaisseaux brachio-céphaliques

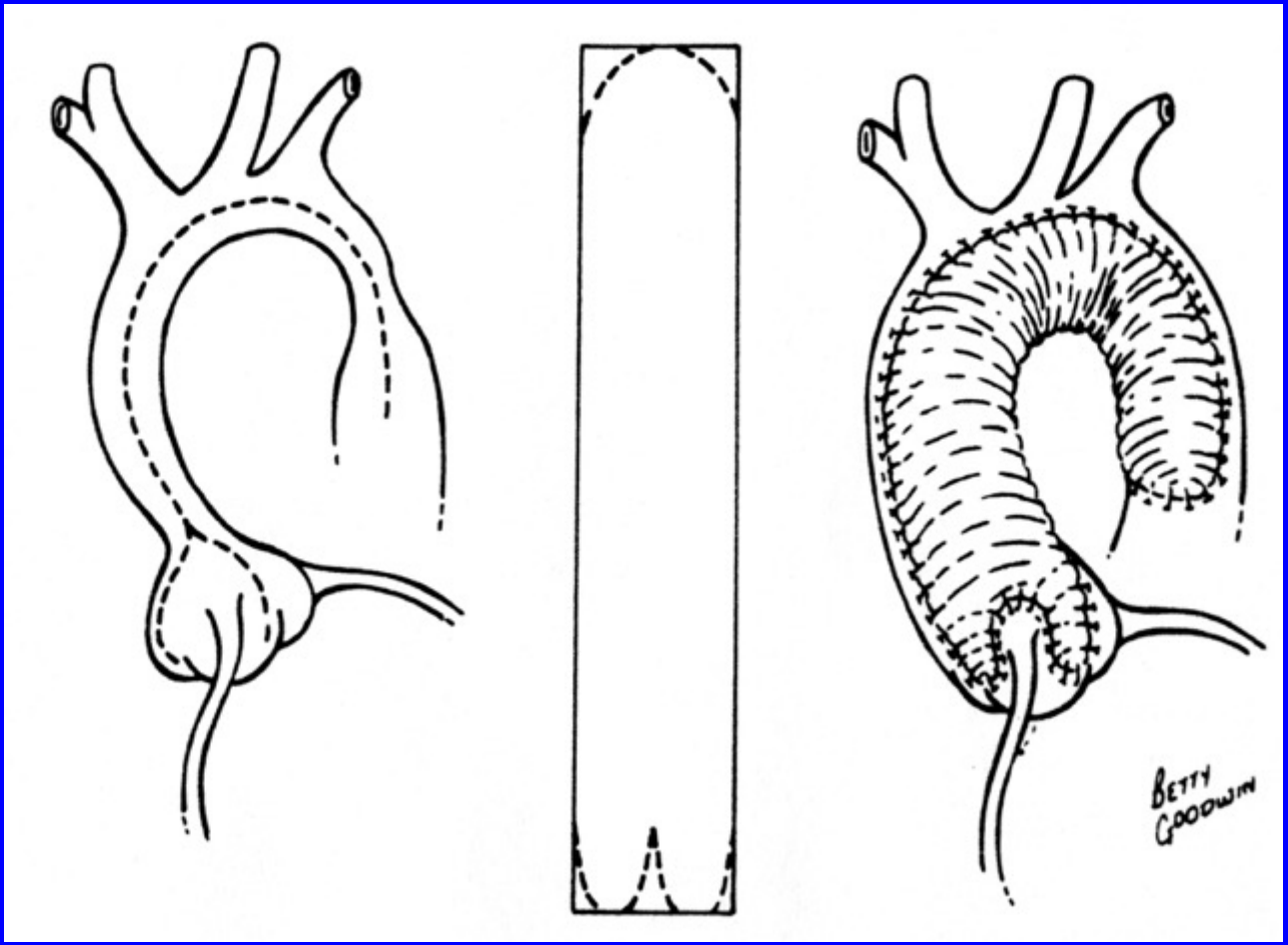

ET SI? ...

extension à crosse aortique et vaisseaux brachio-céphaliques

atteinte coronaire

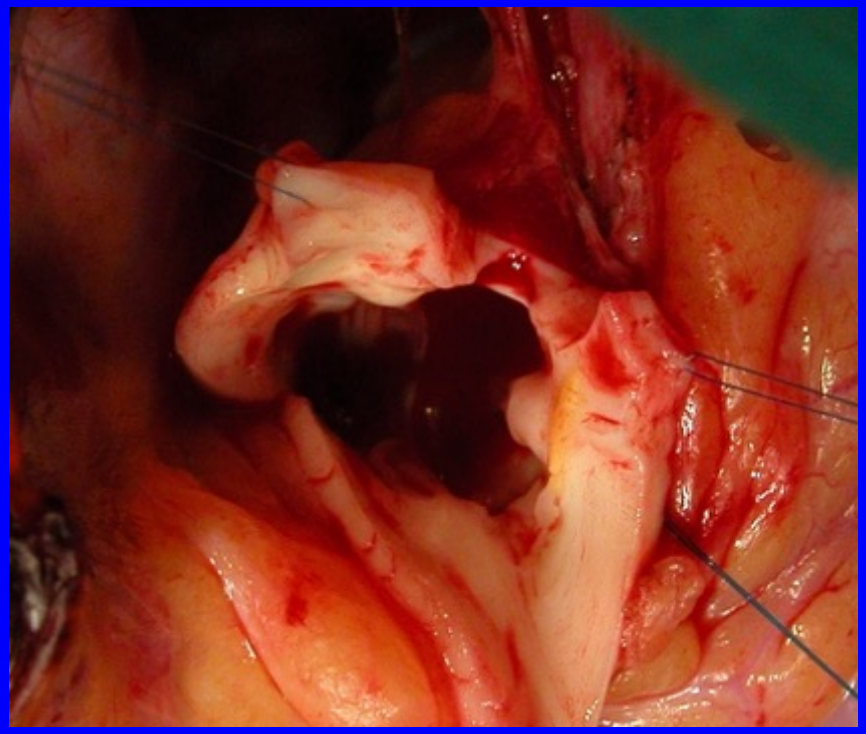

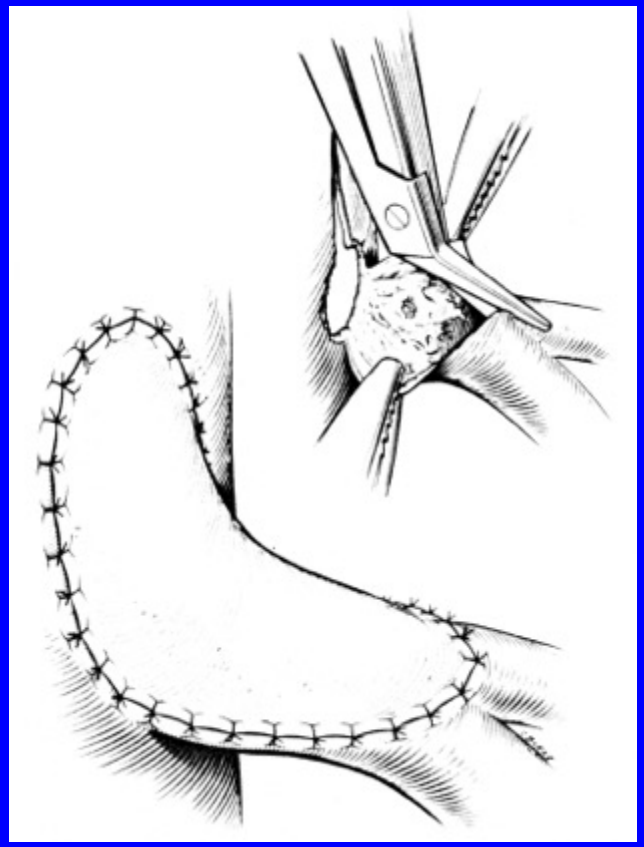

- DEFINITION
- ELEMENTS COMMUNS DE:
  - PHYSIOPATHOLOGIE
  - DIAGNOSTIC
  - CHIRURGIE
- LES STENOSES SIMPLES:
  - VALVULAIRES
  - SOUS-VALVULAIRES
  - SUPRA-VALVULAIRES
- LES STENOSES COMPLEXES
- CONCLUSION

STENOSES COMPLEXES ↔ ≥2 ÉTAGES DE LA VOIE D'EJECTION VG

= sténose valvulaire + sous-valvulaire diffuse +++

Remplacement de valve aortique si anneau aortique hypoplasique

+

Septoplastie conale

KONNO classique

Valve prothétique

ROSS-KONNO

Autogreffe pulmonaire

KONNO CLASSIQUE

AORTOVENTRICULOPLASTIE

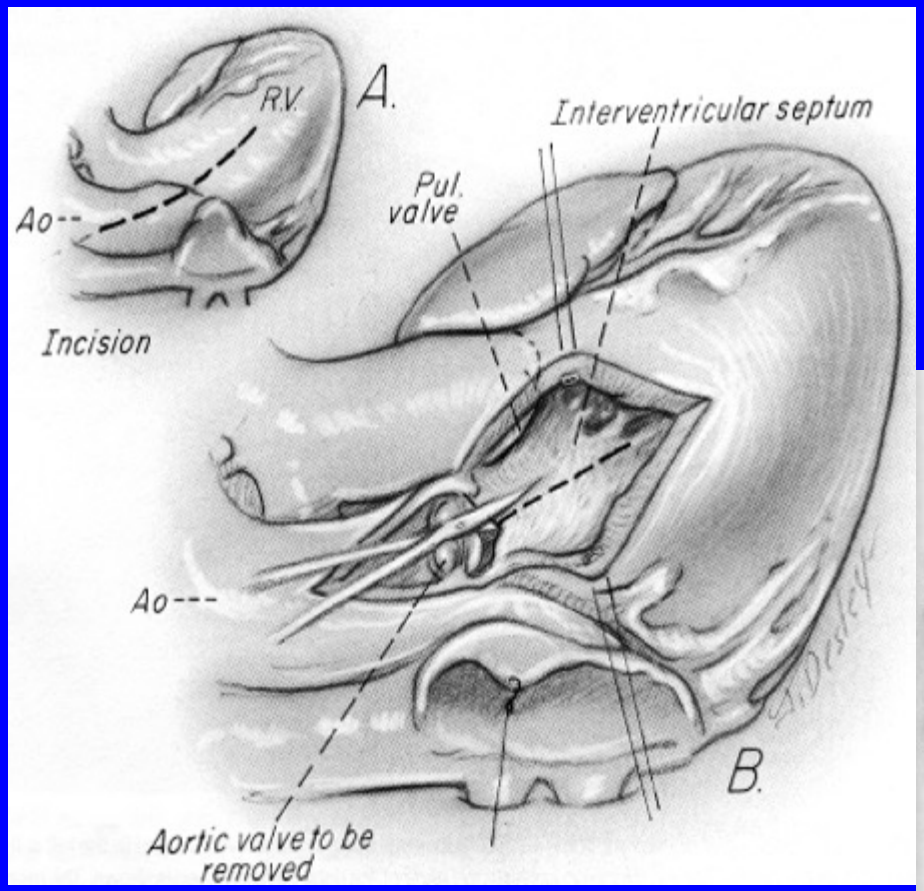

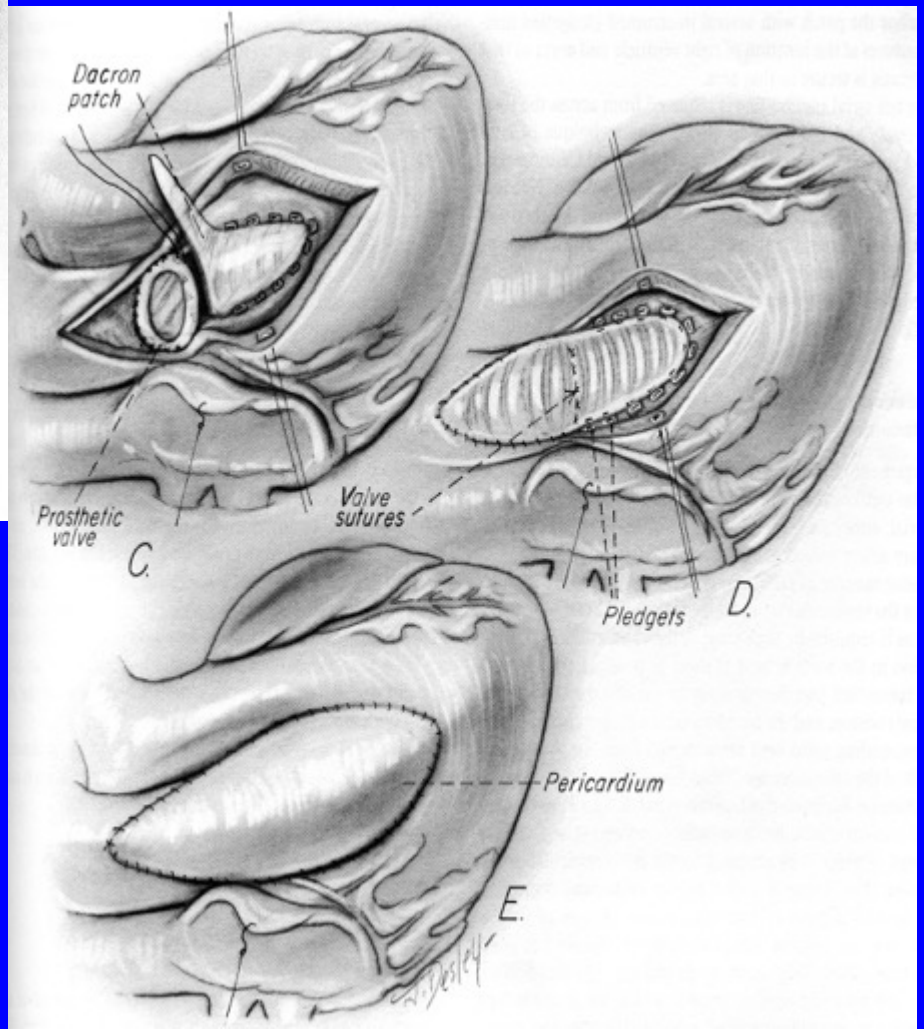

-Aortotomie
-Ventriculotomie D
-Incision SIV
-1er patch d'élargissement (LVOT)
-prothese VAo
-2eme patch d'élargissement (VD)

ROSS-KONNO

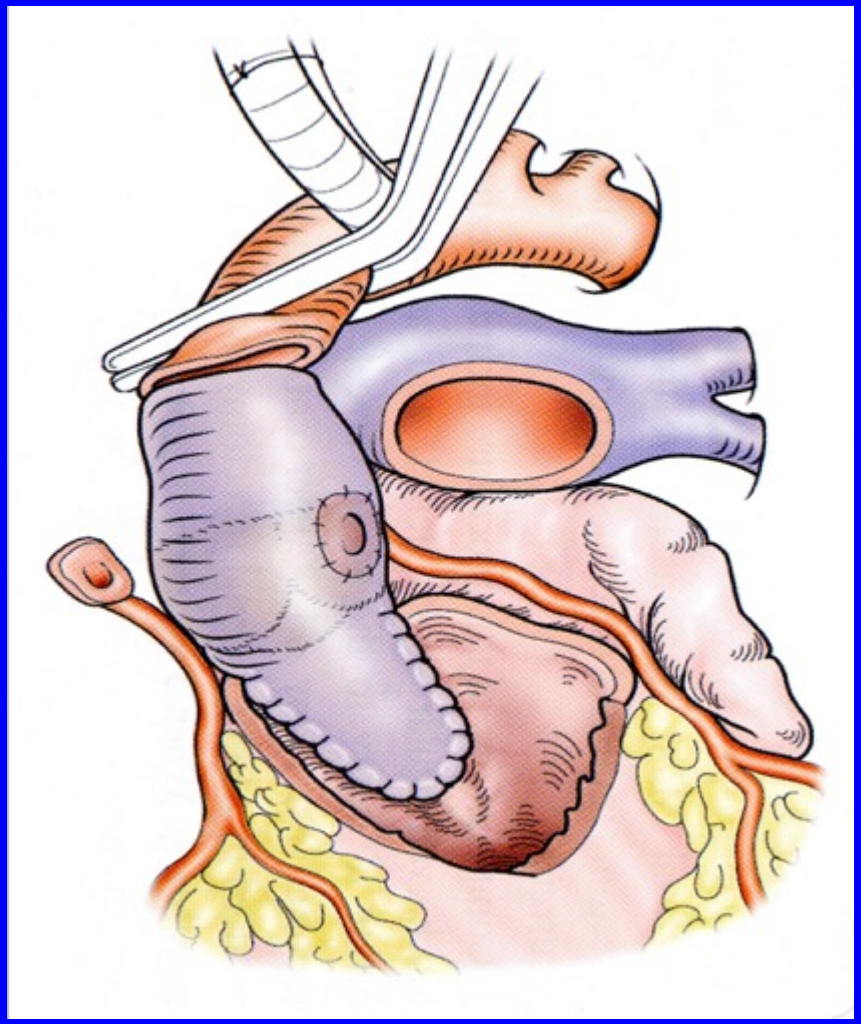

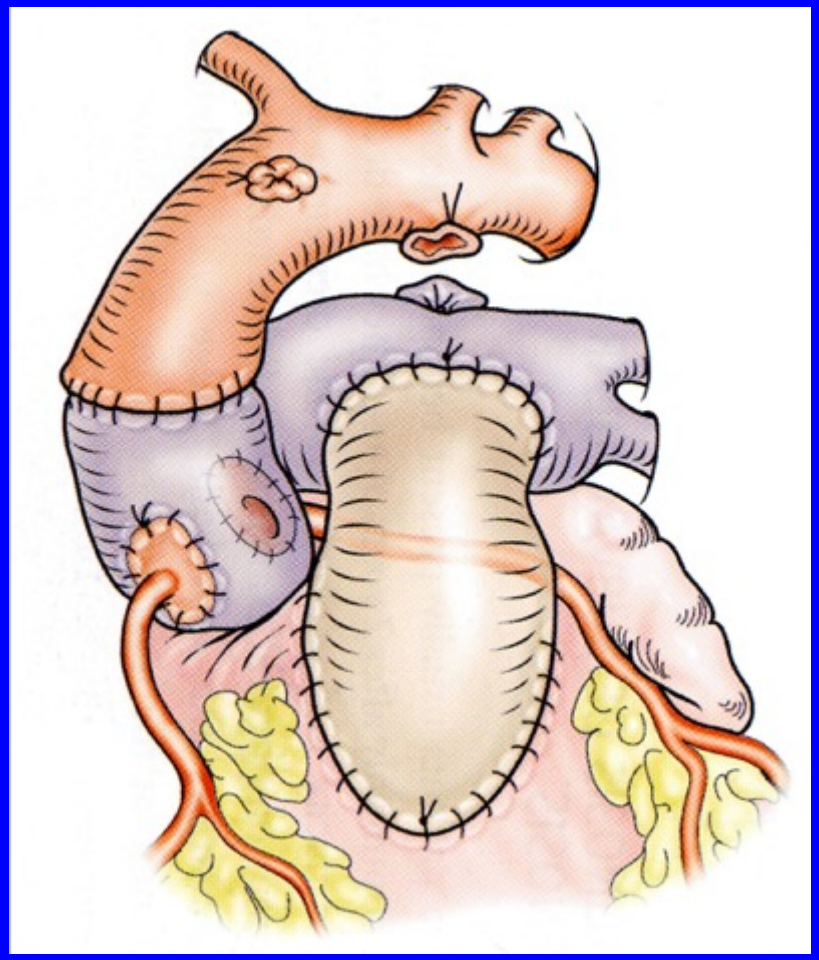

Autotransplantation du Culot Pulmonaire en Position Aortique

+

Aortoventriculoplastie

- DEFINITION
- ELEMENTS COMMUNS DE:
  - PHYSIOPATHOLOGIE
  - DIAGNOSTIC
  - CHIRURGIE
- LES STENOSES SIMPLES:
  - VALVULAIRES
  - SOUS-VALVULAIRES
  - SUPRA-VALVULAIRES
- LES STENOSES COMPLEXES
- LES INSUFFISANCES AORTIQUES
- CONCLUSION

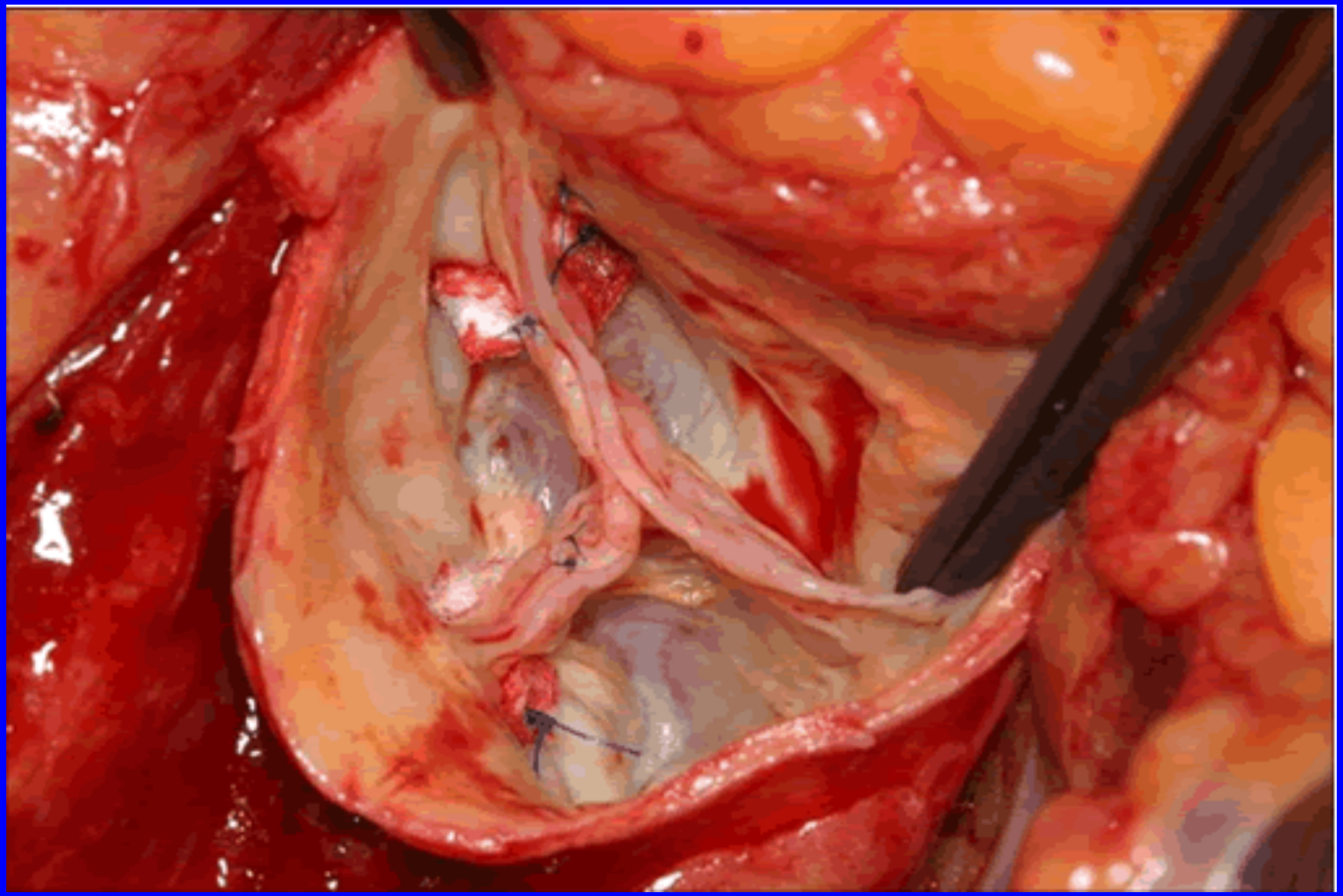

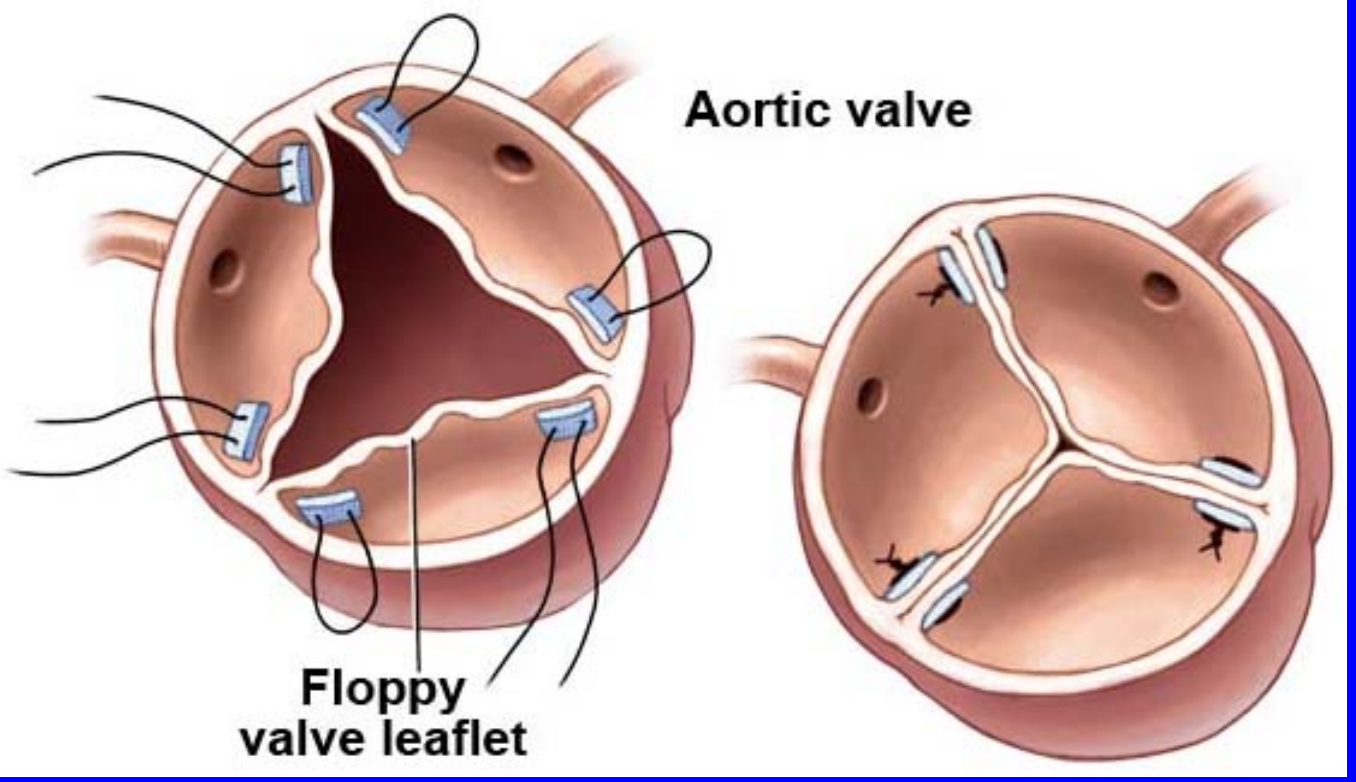
Aortic valve
Floppy
valve leaflet

Normal anatomy and pathology of the valve leaflets

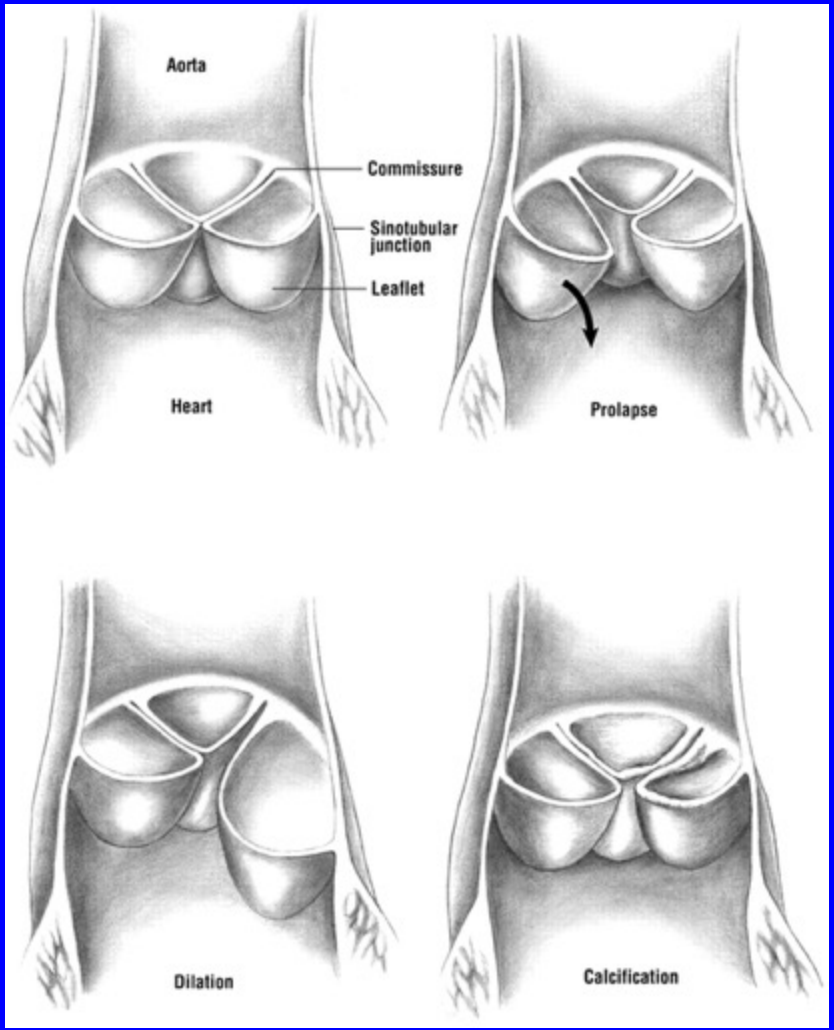

Carr J. A. et al.; Eur J Cardiothorac Surg 2004;25:6-15

EUROPEAN JOURNAL OF CARDIO-THORACIC SURGERY

Copyright ©2004 Elsevier Science B.V.

Leaflet extension using autologous pericardium

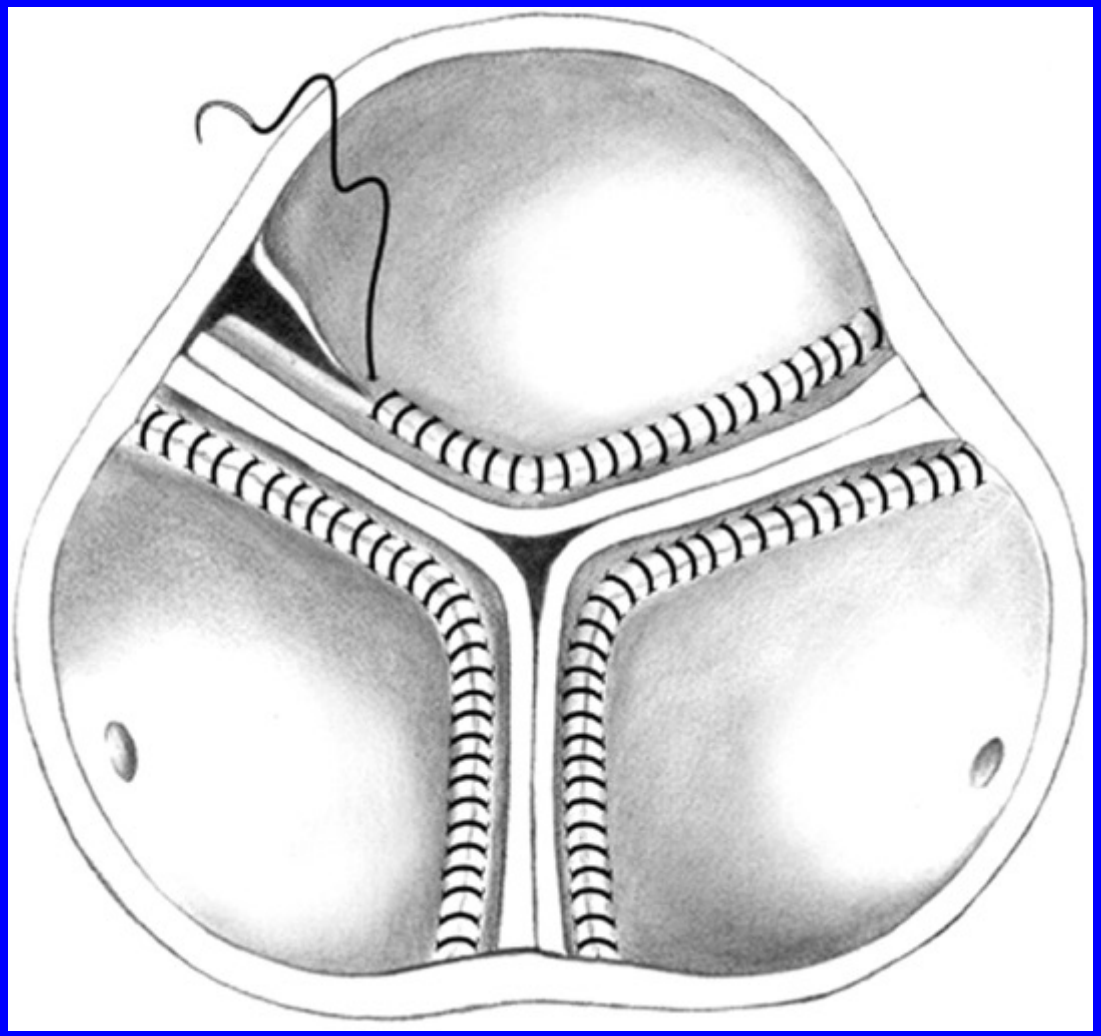

Carr J. A. et al.; Eur J Cardiothorac Surg 2004;25:6-15

EUROPEAN JOURNAL OF CARDIO-THORACIC SURGERY

Copyright ©2004 Elsevier Science B.V.

LÉSIONS POST-OPÉRATOIRES POTENTIELLES

- sténoses résiduelle / récidive
  réintervention? Stent valvé?

- insuffisance valvulaire aortique

- dysfonction VG
  - protection myocardique
  - lésion coronaire
  - obstacle résiduel

- BAV post-opératoire

- CIV iatrogène

CONCLUSION

DIVERSITE DES LESIONS ANATOMIQUES ET DONC, DES SOLUTIONS CHIRURGICALES

Sténoses valvulaires ++++	Commissurotomie ...puis ROSS/ RVAo Ou chirurgie non conservatrice (ROSS)
Sténoses sous-valvulaires localisées	Résection de l'obstacle + myomectomie
Sténoses sous-valvulaires diffuses	KONNO modifié
Sténoses supra-valvulaires - - -	Plastie d'élargissement de la jonction sinotubulaire
Sténoses complexes	ROSS-KONNO

Image size: 512 x 512
View size: 1219 x 655
WL: 127 WW: 255
DUDLEY MAXIME - 27/07/93 - 15 y
3758562
Cardiaque DS_CORONAIRES (Adulte)
A10027166326
606
DS_CORONAIRES
255
128
0
R
L
A
P
Im: 1/17
Zoom: 128% Angle: 0
Position: FFS
10:17:02
08/04/09