Anesthésie et réanimation

Anomalies mitrales
Maladie d'Ebstein

DIU Réanimation des cardiopathies congénitales
Dr A. de Boislambert
Hôpital Haut Lévèque CHU Bordeaux

ANOMALIES MITRALES

Multiples situations

Sténoses mitrales :

- Pathologies respiratoires, surinfections
- Suboedème pulmonaire, dyspnée
- Troubles du rythme, FA

Fuites mitrales :

- Insuffisance cardiaque congestive
- Bas débit, dyspnée

Malformations associées

- Situations complexes
- Multiples réinterventions à prévoir

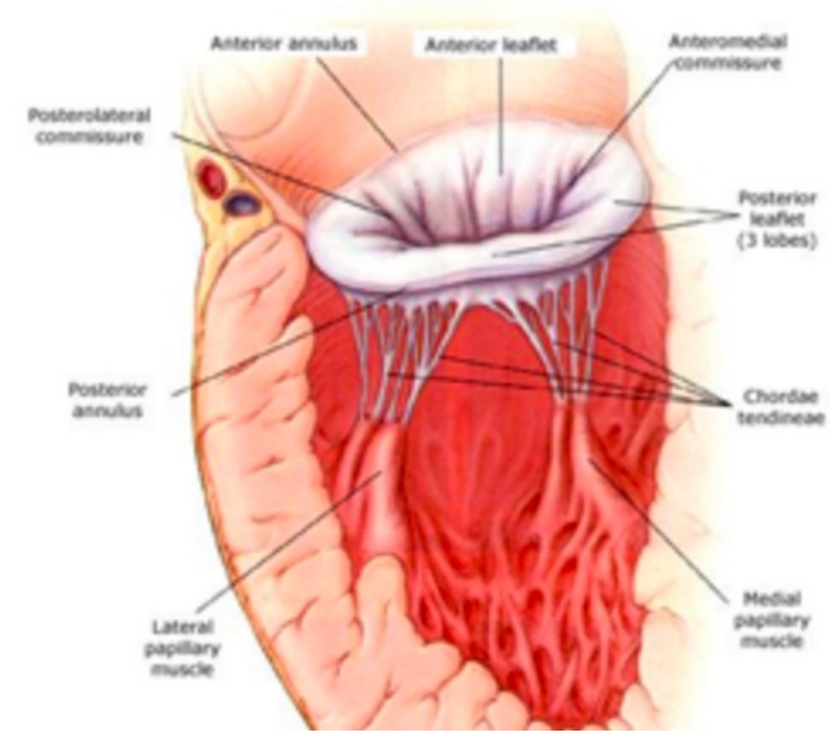

Optimisation – Traitements préopératoires

Congestion :

- Diurétiques – IEC
- IOT

Antiarrythmiques
Anticoagulants si FA

Axes vasculaires : « Développement durable »

Sténose mitrale

<u>Optimiser le remplissage VG :</u>

- Maintenir FC
- Eviter tachycardie ++
- Maintenir la précharge : Remplissage prudent (/!\ OAP)

<u>Maintenir éjection VG et fonction VD</u> :

- Eviter inotropisme négatif
- Eviter hypotension
- Eviter HTAP

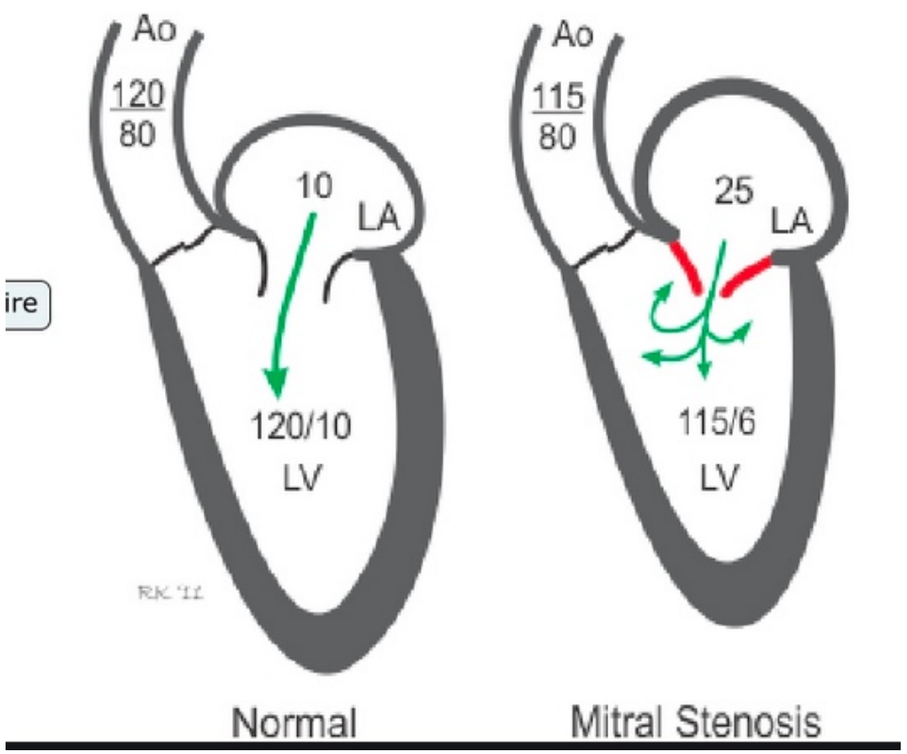

Fuite mitrale

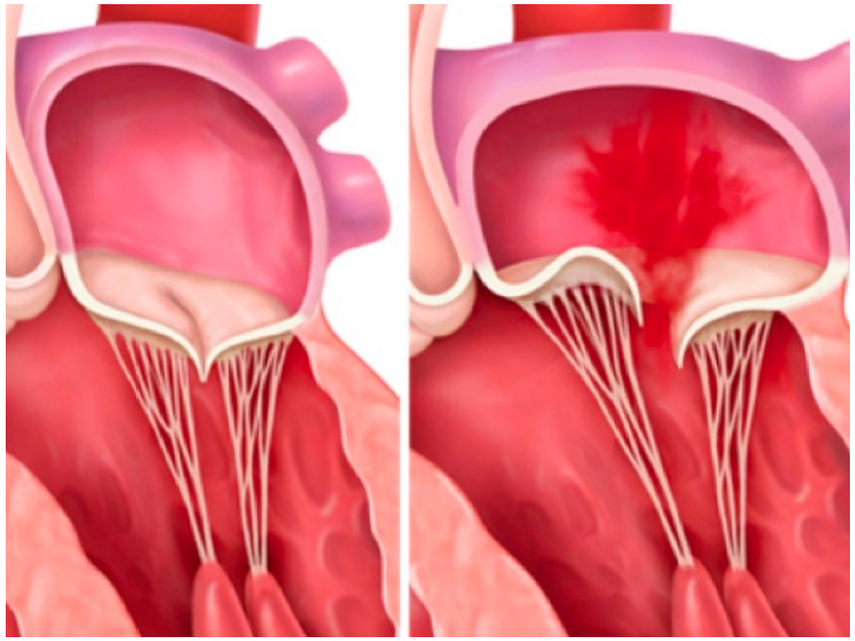

<u>Diminuer le volume régurgité :</u>

- Maintenir FC voir légère tachycardie
- Eviter bradycardie ++
- Baisser la postcharge VG

<u>Maintenir éjection VG et fonction VD</u> :

- Maintenir Qc : baisse postcharge
- Eviter inotropisme négatif
- Remplissage prudent éventuellement (écho)

Malformations associées

Prise en charge plus complexe :

- Shunt : CIA, CIV
- Sténose pulmonaire ou aortique
- Cavités restrictives ou très dilatées

Stratégie de préservation des axes vasculaires +++

CEC

Hypervolémie :
- Ultra Filtration
- Epargne transfusionnelle

Protection myocardique : /!\ Hypertrophie

Sevrage de la CEC : Inotropes
- Fonction ventriculaire préop
- Temps de clampage : Plastie complexe, malformation associée
- Fuite ou sténose résiduelle ++

Mesures :
- POG : Optimiser précharge
- PAP : HTAP

ETO : Indispensable
- Réparation
- Fonction VG-VD

En réanimation

Bas débit cardiaque :

- Fuites mitrales ++
- Maintenir POG élevée (évaluer en préop)
- Si POG trop élevée = HTAP

Evaluation échographique :

- Lésions associées
- Fuites résiduelles

HTAP :

- Après sténose mitrale ++
- NOi

En réanimation

Anticoagulation sur valve mécanique :

- Efficace le plus tôt possible
- Hémostase chirurgicale et biologique parfaite
- Compliqué si saignement postopératoire

Fuite ou sténose persistante : PRONOSTIC

- Anticipée ++ : ETO, mesure POG, Gd transmitral
- Reprise chirurgicale

Maladie d'Ebstein

Maladie d'Ebstein

Partie fonctionnelle du VD = au delà de la tricuspide
VD « atrialisé », restrictif, dilaté
OD très dilatée

Tricuspide : fuyante, sténosante, ou les 2

Lésions associées :
- CIA (> 50% des cas)
- Sténose ou atrésie pulmonaire
- Canal artériel
- Transposition corrigée

Troubles du rythme : Pré-excitation
- Faisceaux accessoires
- WPW

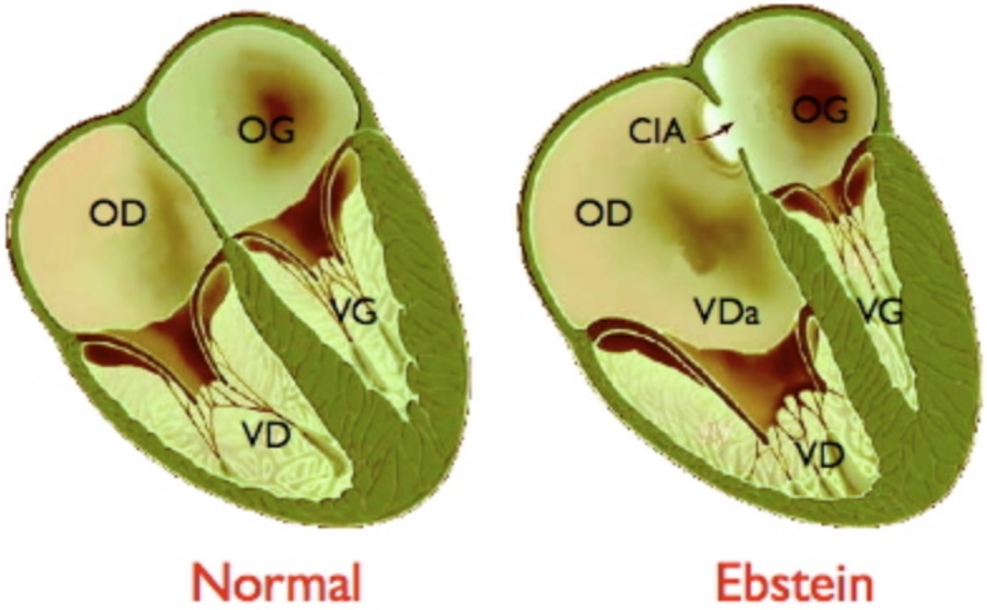

Physiopathologie

<u>La fuite tricuspide et VD restrictif entrainent :</u>

- Dilatation OD
- Shunt D-G par la CIA : Cyanose
- Dilatation OD-VD gênant le remplissage VG
- Hypodébit pulmonaire (forme néonatale)

Deux formes

Forme néonatale :

- Tableau d'hypodébit pulmonaire : Cyanose, défaillance cardiaque
- Ductodépendance

⇒ Intubation ventilation, NOi, Prostine, inotropes

⇒ Réparation univentriculaire

Forme chez l'enfant plus agé :

- Dyspnée aggravative
- Défaillance cardiaque
- Troubles du rythme

=> Plastie ou remplacement de valve

Anesthésie

Optimisation du remplissage VD et diminution de la fuite :

- Maintenir la précharge
- Ne pas augmenter les RVP
- Eviter la bradycardie

Maintenir la contractilité VG

Attention aux KT centraux : Excitabilité +++

Anesthésie

Monitorage fonction VD et débit cardiaque :

- SvO2, NIRS
- PVC
- ETO

Selon le type de réparation :

- Anastomose systémico-pulmonaire
- DCPP

- Plastie tricuspide
- Remplacement valvulaire tricuspide

Vigilance

Après ASP :

- Si trop proximale : risque augmentation fuite pulmonaire et tricuspide

Après plastie :

- Fuite résiduelle : ETO
- Défaillance VD : Lévosimendan, Milrinone, adré
- Optimisation VD : Monitorage, RVP basses
- Troubles du rythme

Conclusion

Comprendre la physiopathologie

Conséquences ventriculaires de la réparation

Pronostic = Qualité de la réparation