Hospices Civils de Lyon
Lyon University Hospital

your health,
our commitment

DIU Réanimation Chirurgicale des Cardiopathies Congénitales

Février 2021

MALPOSITION VASCULAIRE VDDI

PRISE EN CHARGE POST-OPERATOIRE EN REANIMATION

Capucine DIDIER

Réanimation cardiaque pédiatrique

Hôpital cardiologique Lyon

Définition

- 2 gros vaisseaux au-dessus du VD avec CIV
- Différents types de classification?
- Anomalie de connexion ventriculo-artérielle
  - Ventricule droit à double issue
  - Ventricule gauche à double issue
  - Cardiopathies complexes

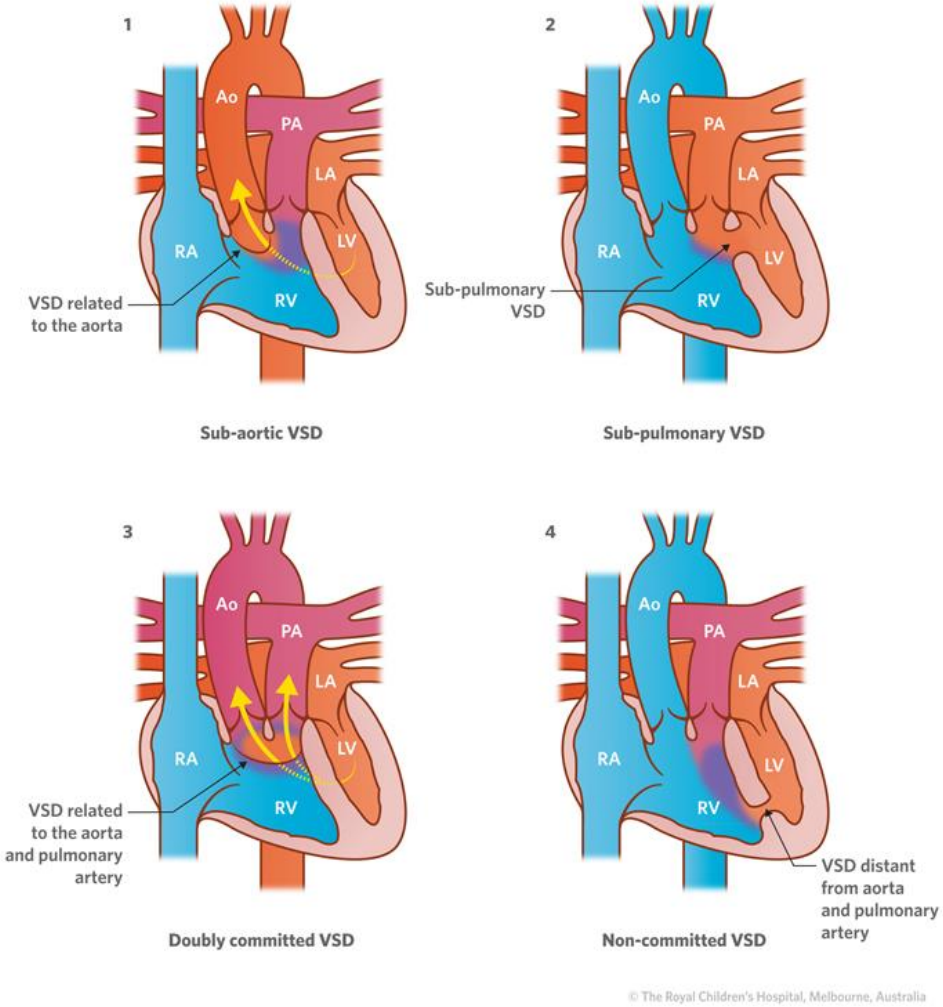

Définition

- 2 gros vaisseaux au-dessus du VD avec CIV
- Différents types de classification?
- Anomalie de connexion ventriculo-artérielle
  - **Ventricule droit à double issue**
  - Ventricule gauche à double issue

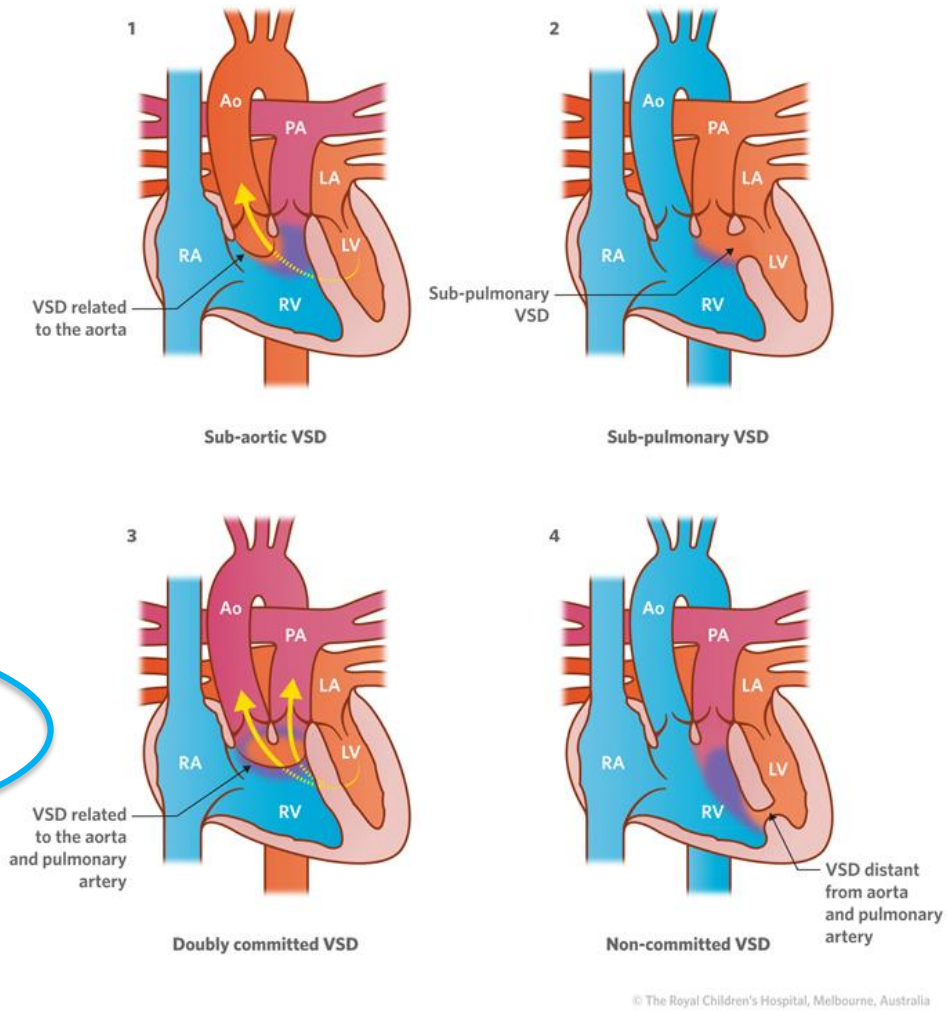

En pré-opératoire

- Hyperdébit pulmonaire?
  - VDDI avec CIV sous-aortique
  - VDDI doubly committed
  - Signes de shunt G-D
  - Hyperdébit pulmonaire

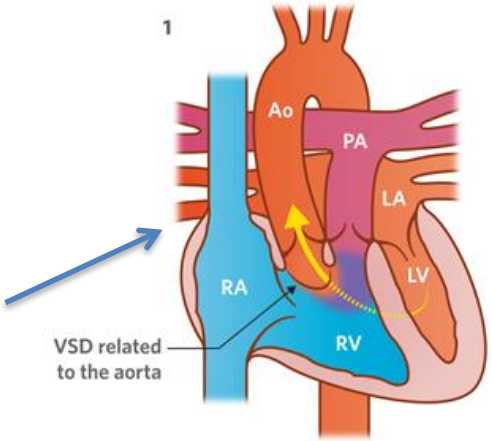

Sub-aortic VSD

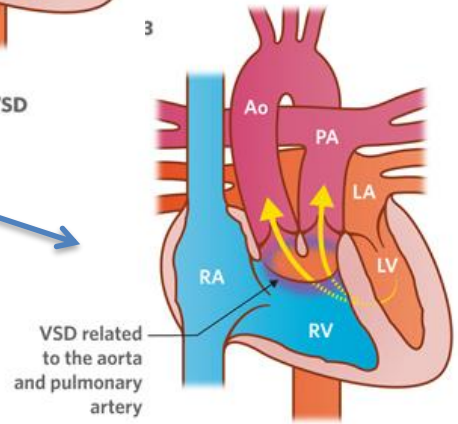

Doubly committed VSD

- Hypodébit pulmonaire?
  - VDDI avec CIV sous-pulmonaire
  - VDDI avec sténose pulmonaire
  - Signes de shunt D-G
  - Cyanose

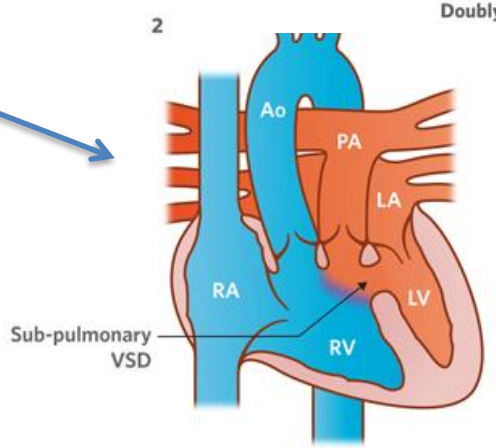

Sub-pulmonary VSD

A connaître en pré-opératoire

- Type VDDI
  - Hypo/hyperdébit
  - Sténose pulm/aortique
  - Formes complexes, hétérotaxie

- Syndrome génétique et comorbidités
  - DiGeorge
  - CHARGE
  - Trisomie 13 ou 18

- Anomalies associées
  - Position de la CIV
  - Position des gros vaisseaux l'un par rapport à l'autre
  - Obstruction chambre de chasse VD/VG
  - Morphologie et taille des ventricules

- Age de l'enfant à la chirurgie
- Etat du patient Qp/Qs
  - Réanimation
  - Support ventilatoire
  - Fonction ventriculaire
  - HTAP
  - Ducto-dépendance
  - Fonction rénale
  - Défaillance d'organe

Chirurgie

- Objectifs de la chirurgie « idéale »
  - Connecter le VG à l'aorte
  - Connecter le VD à l'AP
  - Circuits simples si possible sans sténose

- **Réparation biventriculaire du VDDI**

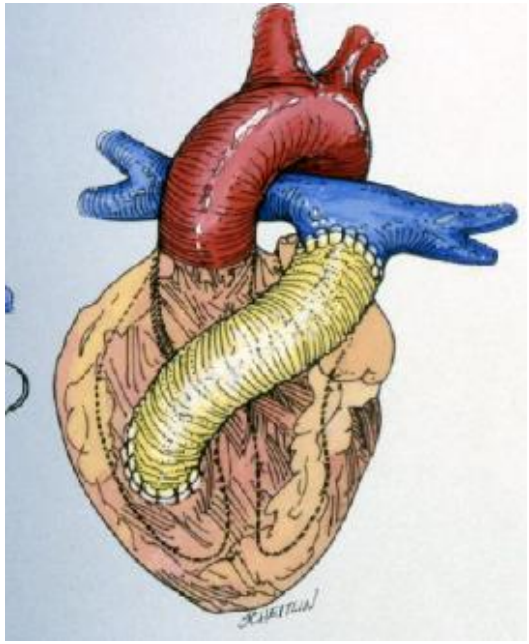

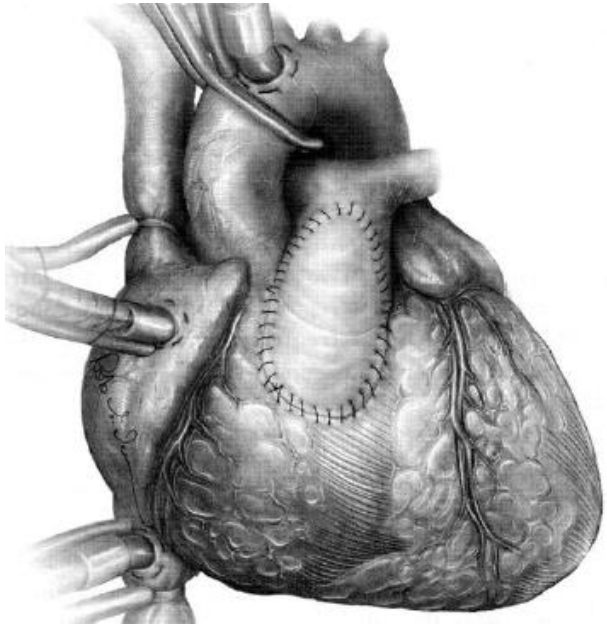

Spécificités liées à chirurgie

- A GAUCHE

- CEC longue
- Fermeture de CIV
- Tunnelisation VG-aorte
- Risque obstruction sous-aortique de la chambre de chasse VG

- A DROITE

- CEC longue
- Ventriculotomie droite
- +/- Réduction de la taille du VD
- Si RP associé:
  - plastie tronc AP avec franchissement de l'anneau → IP
  - +/- tube VD-AP

Evolution post op VDDI type Fallot

- Monitorage multimodal en réanimation avec NIRS
- Défaillance VD
  - Systolique et diastolique
- Troubles du rythme
  - Supra-ventriculaire: tachycardie jonctionnelle
- Prise en charge
  - Baisser RVP: extubation précoce
  - Inotropes: Milrinone, noradrénaline
  - Lutter contre congestion veineuse et surcharge hydrosodée
    - Diurétiques, restriction hydrique
    - Épuration extrarénale

Evolution post op VDDI type CIV

- Monitorage multimodal en réanimation avec NIRS
- Prévenir défaillance VG
- Prévenir HTAP
- Troubles du rythme
  - Risque BAV
- Prise en charge
  - Baisser RVS: vasodilatateurs systémiques, IEC
  - Extubation précoce (baisse RVP et limite HTAP)
  - Inotropes: Milrinone
  - Lutter contre congestion veineuse et surcharge hydrosodée
    - Diurétiques, restriction hydrique
    - Épuration extrarénale

Extracardiac Signs of Fluid Overload in the Critically Ill Cardiac Patient: A Focused Evaluation Using Bedside Ultrasound

William Beaubien-Souligny, MD, FRCPC,[a] Josée Bouchard, MD, FRCPC,[b]
Georges Desjardins, MD, FRCPC,[c] Yoan Lamarche, MD, MSc, FRCSC,[d]
Mark Liszkowski, MD, FRCPC,[e] Pierre Robillard, MD,[f] and André Denault, MD, PhD, FRCPC[c]

Canadian Journal of Cardiology 33 (2017) 88–100

Table 1. Adverse effects of organ congestion

Involved system	Clinical consequences
Gastrointestinal	• Prolonged ileus • Bacterial endotoxin translocation: systemic inflammation • Impaired hepatic function and cholestasis • Impaired drug absorption
Kidney	• Acute kidney injury
Lungs	• Pulmonary edema • Decreased compliance • Increased work of breathing
Central nervous system	• Impairment in cognition and delirium
Heart	• Conduction abnormalities • Subendocardial ischemia
Soft tissues	• Impaired wound healing • Promote surgical site infections

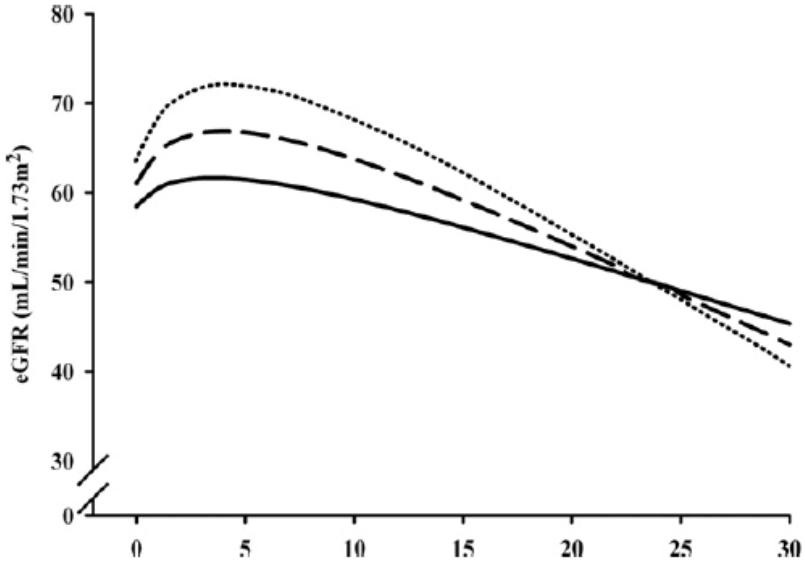

p = 0.0217 for interaction between cardiac index and CVP on the relationship with eGFR. **Solid line** = cardiac index <2.5 l/min/m^2; **dashed line** = cardiac index 2.5 to 3.2 l/min/m^2; **dotted line** = cardiac index >3.2 l/min/m^2. Abbre-

Figure 2 **Curvilinear Relationship Between CVP and eGFR According to Different Cardiac Index Values**

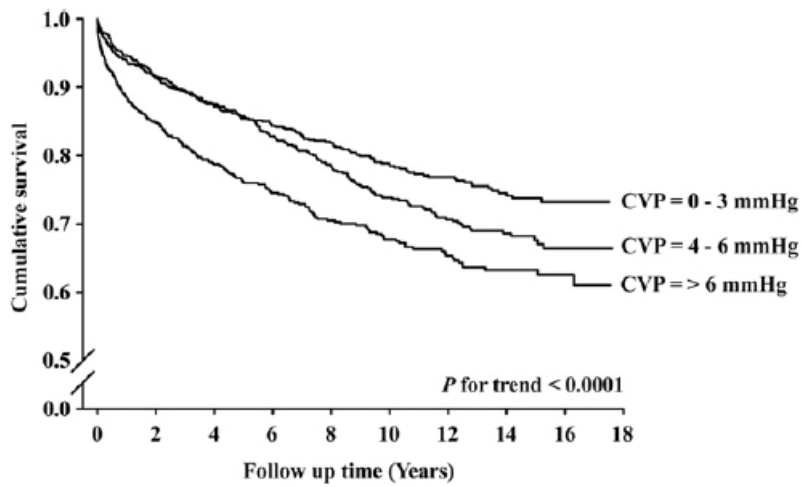

HR: 1.22 (95% CI: 1.00 to 1.49), p = 0.0466 for CVP 4 to 6 mm Hg; HR: 1.65 (95% CI: 1.35 to 2.01), p < 0.0001 for CVP >6 mm Hg, both compared with CVP 0 to 3. CI = confidence interval; HR = hazard ratio; other abbreviations as in Figure 1.

Figure 3 **Kaplan-Meier Analysis of Event-Free Survival According to Tertiles of CVP**

Increased Central Venous Pressure is associated with impaired renal function and mortality in a broad spectrum of patients with cardiovascular disease. Damman et al. JACC 2009

Traitement arythmies

- Sédation-analgésie
- Hypothermie relative 35,5-36°
- Correction électrolytique
  - Sulfate de Mg
  - Potassium
- EES en AAI
  - Restaurer systole auriculaire
  - Restaurer synchronie atrio-ventriculaire
- Antiarythmiques: amiodarone, esmolol
- Place de la dexmedetomidine?

Chrysostomou Ann Thor Surgery 2011
Ortman W J Ped Cong Heart Surgery 2019

Lésions résiduelles

- CIV résiduelle
- Obstacle sous-aortique
- Obstacle sous-pulmonaire

Perioperative Management of DORV

James P. Spaeth, MD[1]

SEMIN CARDIOTHORAC VASC ANESTH published online 21 March 2014
DOI: 10.1177/1089253214528048

Cas clinique

- Enfant 1 an, 6 kg, mécénat
- Syndrome polymalformatif
- Cardiopathie congénitale
  - VDDI avec CIV sous-aortique
  - Dextroposition aortique 50% avec pédicule côte à côte
  - IA grade 2
  - Pas de RP, VD dilaté
  - PAPm 40 mmHG sur l'IT
- Pré-opératoire
  - KT: HTAP pré et post-capillaire 2/3 systémique, dysfonction diastolique biventriculaire, test NO augmente shunt oxymétrique

Cas clinique

- Hospitalisée en pré-opératoire en service conventionnel
  - En VS
  - Hypoplasie poumon G et syndrome restrictif sur déformation thoracique.
  - Restriction hydrique et lasilix
  - Dénutrition sévère. En alimentation parentérale
  - GEA Norovirus et entérocolite à Salmonella enterica 1 mois auparavant
  - Porteuse de BMR, ATCD bactériémie à SARM

Cas clinique

- Chirurgie
  - Ligature du canal artériel
  - Voie sous-aortique étroite: résection saillie de septum conal et myomectomie au niveau du septum conal sous-aortique
  - Valvuloplastie aortique
  - Fermeture de CIV par patch fenestré 4 mm par l'aorte
  - CEC 75 min, clampage aortique 55 min
  - Sortie de CEC
    - Rythme sinusal
    - Noradrénaline 0,05 µg/kg/min et corotrope 0,5 µg/kg/min
    - PA 75/54 (55) PAP 34/14 (25) PVD 29/4 (16)

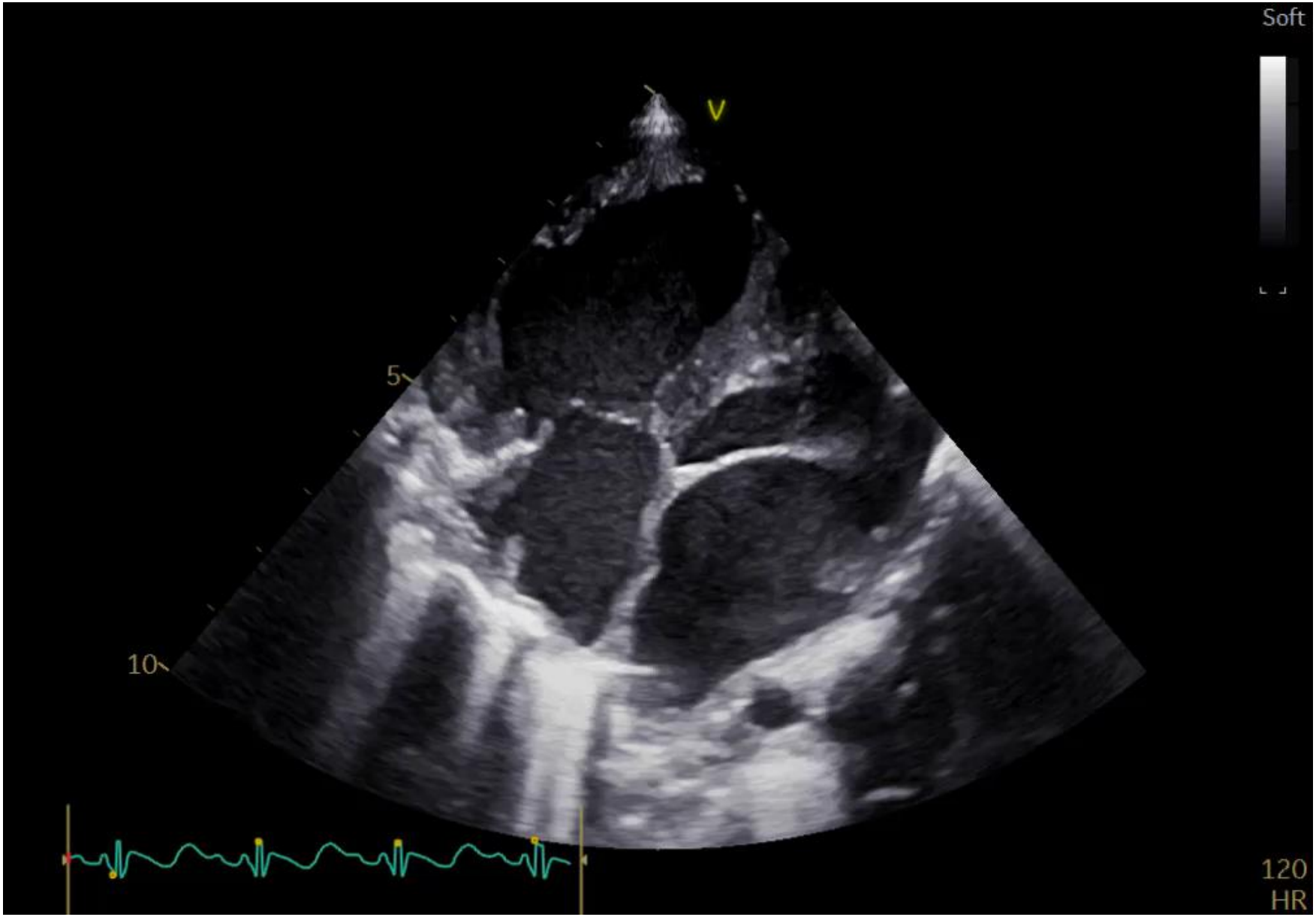
Soft
V
5
10
120
HR

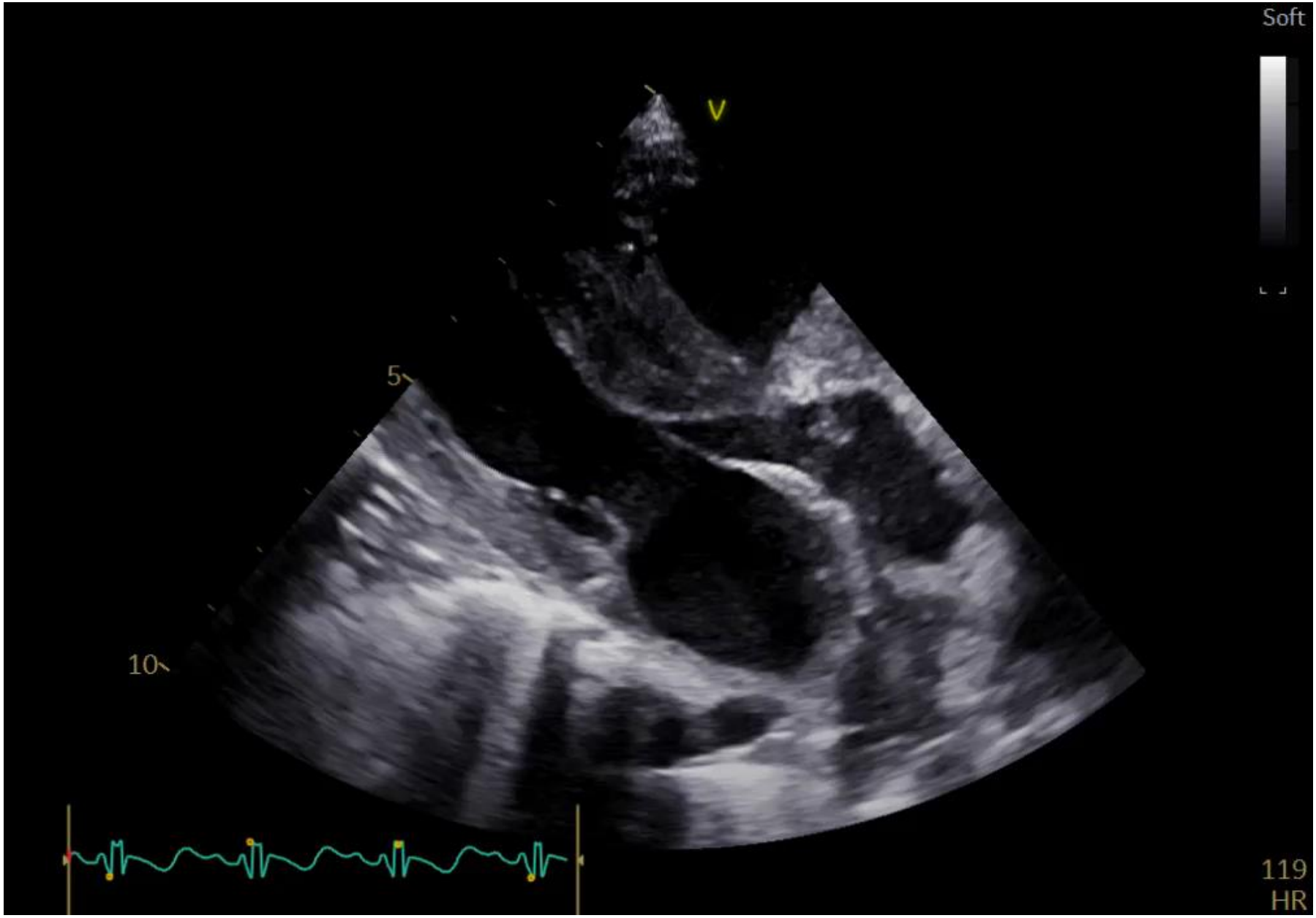
Soft
V
5
10
119
HR

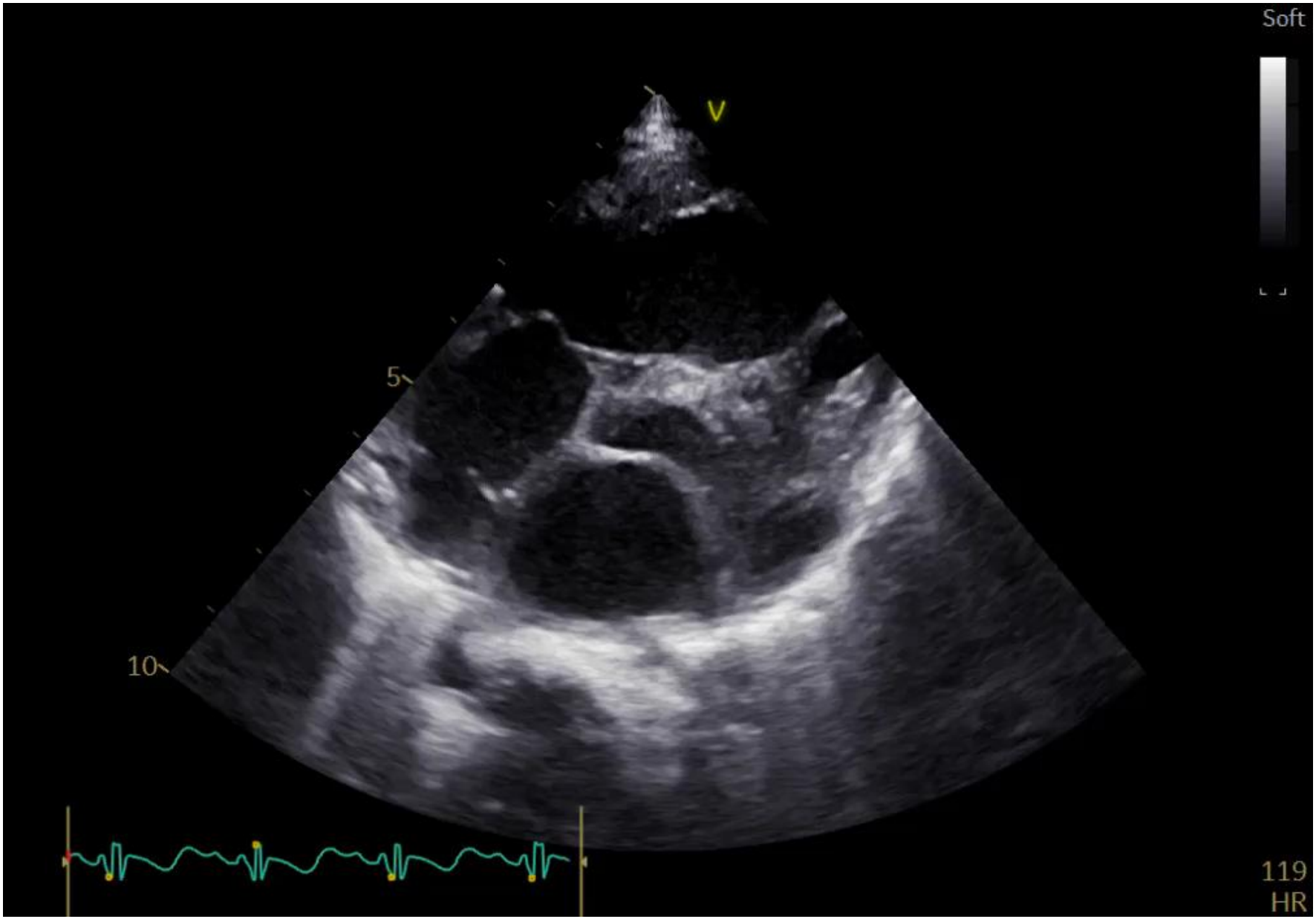
Soft
V
5
10
119
HR

Evolution J0

- Sevrage noradrénaline H1
- Poursuite corotrope 0,5 µg/kg/min
- Restriction hydrique et diurétisation intensive
- Extubation H2, pas de poussée d'HTAP
- ETT post-opératoire
  - Dysfonction et dilatation VD
  - FRVG 30%, pas d'IM, pas d'IA
  - Débit cardiaque adapté
  - Pas d'accélération intra-VG
  - CIV fenestrée shunt bidirectionnel
  - PAPS 40 mmHg

Evolution H6

- Trouble du rythme
  - Tachycardie jonctionnelle avec FC 160/min
  - ETT: persistance défaillance VD
- Patiente hypertendue
- Contrôle électrolytique: K, Mg
- Overdriving 170/min pour restauration systole auriculaire
- Ajout Dexmedetomidine dose progressive

Evolution H12

- Amélioration progressive fonction VD
  - Sevrage corotrope J2
  - Relais IEC
- ECG
  - FC 100/min
  - dissociation isorythmique avec alternance rythme jonctionnel et sinusal. Conduction AV préservée
- Sortie de réanimation J4
- J7
  - rythme sinusal
  - amélioration fonction systolique VD moins dilaté
  - PAP normale
  - CIV résiduelle restrictive

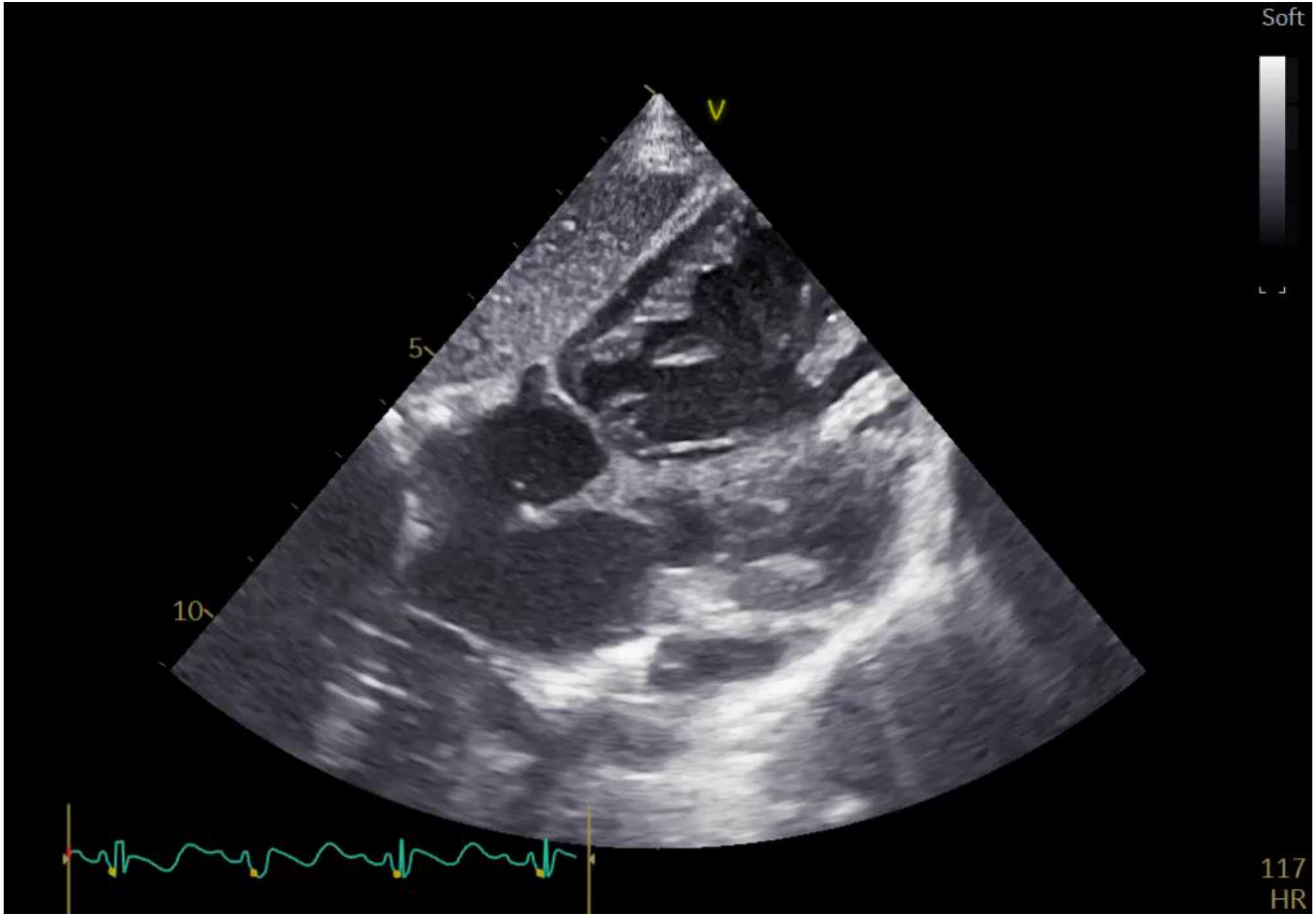
Soft
V
5
10
117
HR

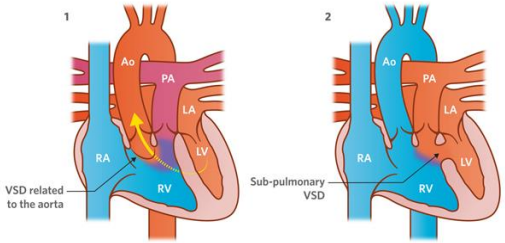

Messages VDDI

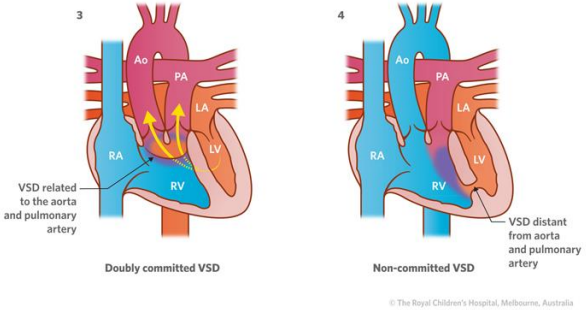

- Pré-op
  - Malformations associées
    - Sténose pulmonaire
    - Anomalie arche aortique
    - Cardiopathie complexe
  - Type shunt prépondérant
    - Hyperdébit pulmonaire
    - Hypodébit pulmonaire
  - Patient
    - Age
    - Syndrome polymalformatif
    - Syndrome génétique
    - Défaillance d’organes
- Post-op
  - Défaillance VG
    - Corotrope
    - Fermeture sternale retardée (arche associée)
  - Défaillance VD
    - Extubation précoce
    - Corotrope
  - Déplétion hydrique
    - Diurétiques +++
    - Epuration extrarénale
  - Troubles du rythme
    - Sulfate Mg
    - Entrainement auriculaire
    - Dexmedetomidine?
  - RAAC si possible