CIV »point de vue cardio»

DIU réa chir des CC

Dr Julie Thomas-Chabaneix
CHU Bordeaux
Service Pr Thambo
julie.thomas@chu-bordeaux.fr

CIV- généralités

- Incidence variable selon les séries

  La cardiopathie congénitale la plus fréquente

  20% des patients suivi

  29% des cardiopathies congénitales

  2.5 à 5.7 /1000 naissances vivantes ont une CIV isolée

  85 à 90% vont se fermer avant l'âge de 1 an
- Très souvent associée (CA,CIA, CoA, IAA)
- Mais CIV large: Pronostic fonctionnel et vital engagés (HTAP fixée = EISENMENGER)
- Ce n'est pas une cardiopathie … « facile », attention aux erreurs « psychologiques »

CIV-Point de vue du cardiologue

- Caractères
  - Anatomique <-> analyse échographique
  - Physiopathologique
  - Retentissement clinique

I-Echographie des CIV

- Diagnostic anatomique
  - Localisation
  - Nombre
  - Rapports anatomiques
  - Taille (π x D1 X D2 /4) forme ellipsoide
- Diagnostic hémodynamique
- Recherche de lésions associées
- Bilan post-opératoire
- Cardiologie interventionnelle

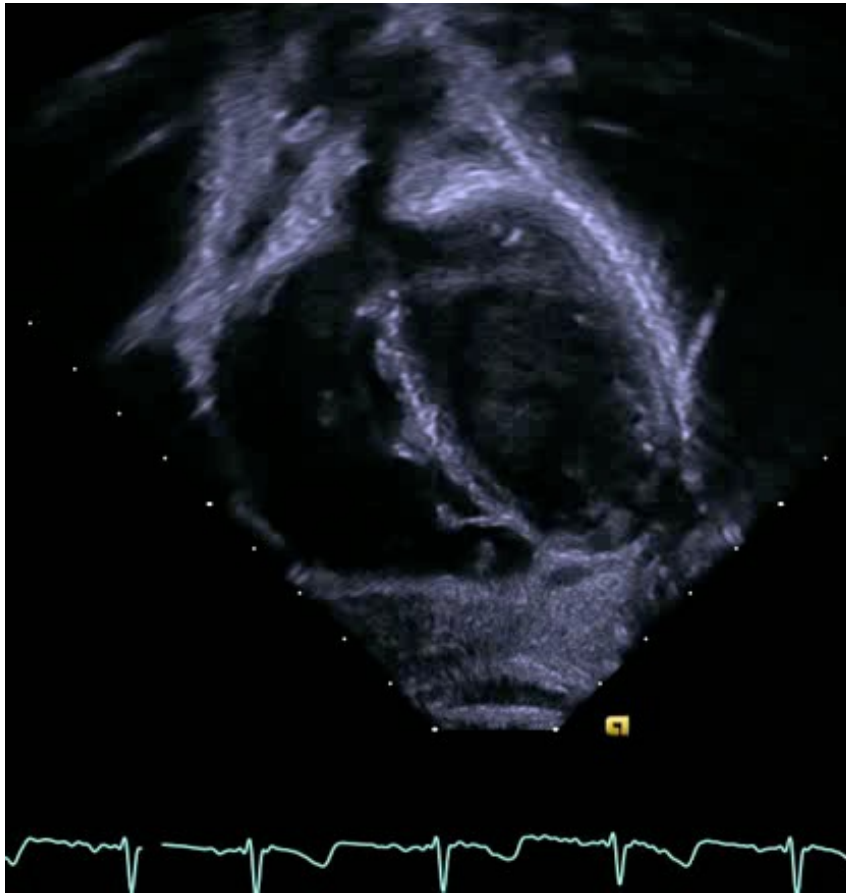

Balayage antéro-postérieur

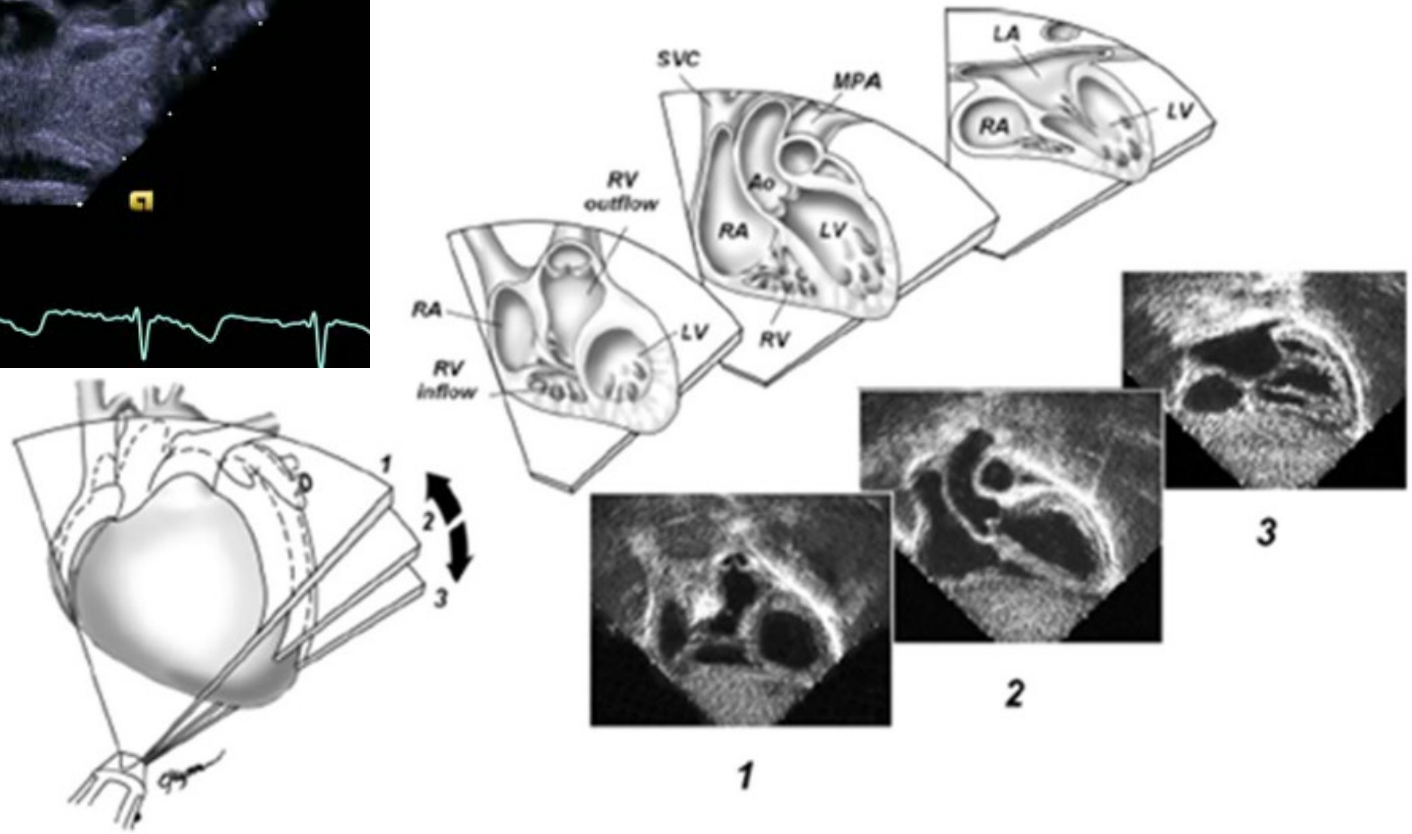

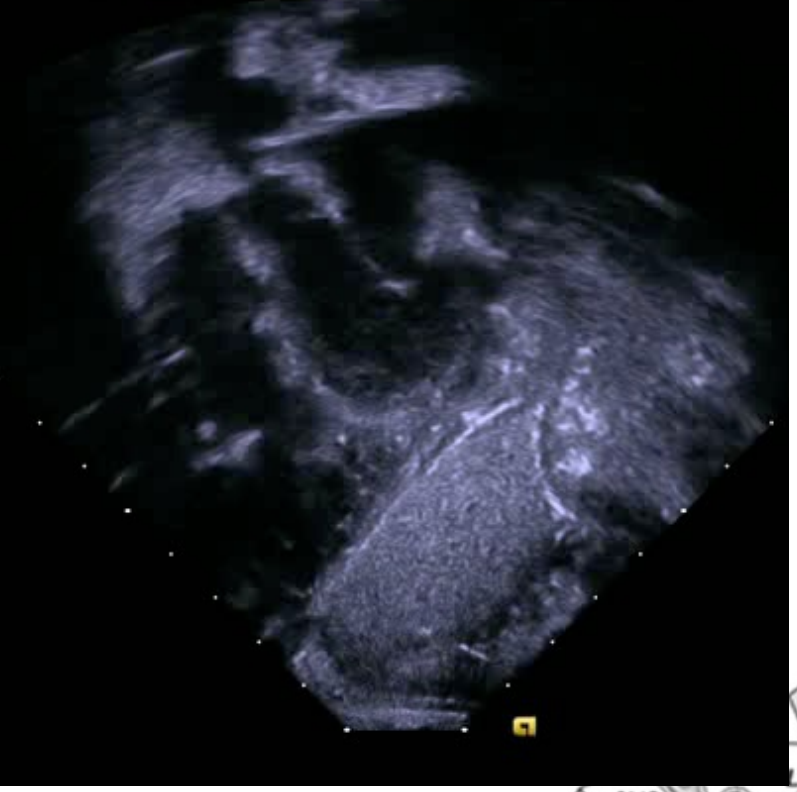

Balayage apex-base

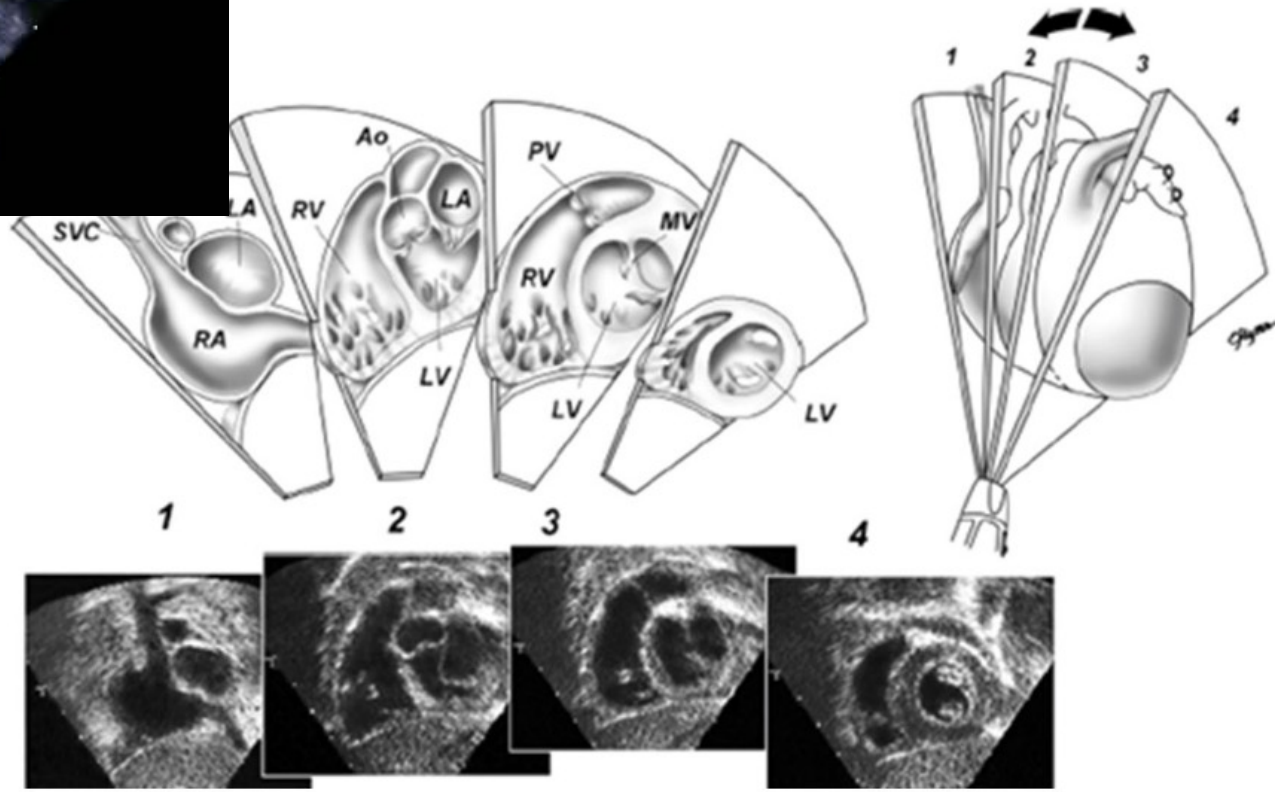

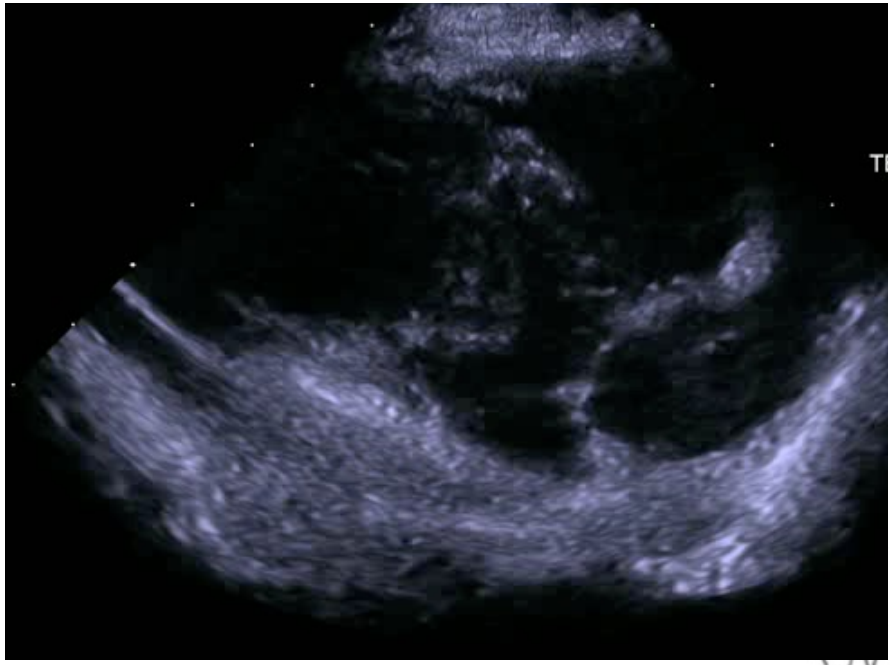

Balayage antéro-postérieur

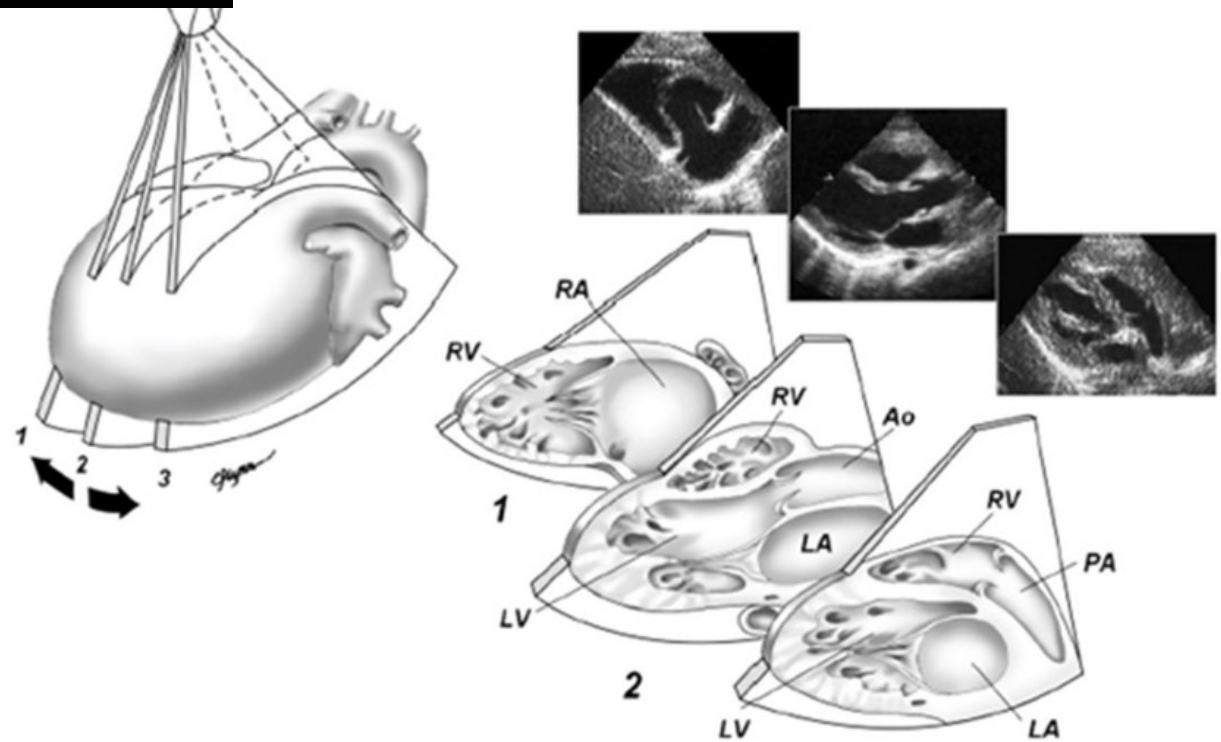

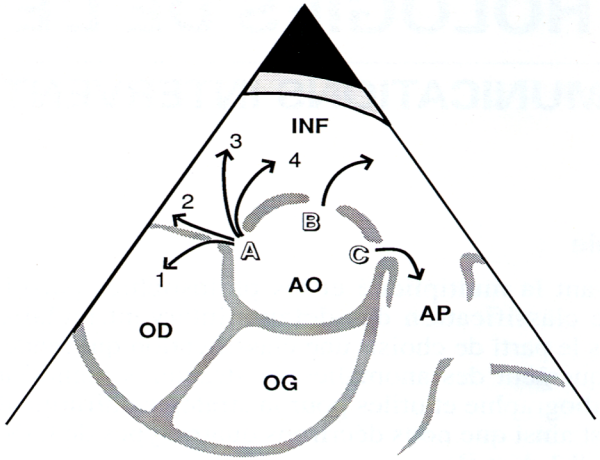

Ⓐ CIV périmembraneuse
- 1- avec shunt VG ⟶ OD
- 2- avec extension dans l'inlet
- 3- avec extension dans le septum musculaire trabéculé
- 4- avec extension dans l'outlet

Ⓑ CIV musculaire de l'outlet (infundibulaire)

Ⓒ CIV sous-artérielle

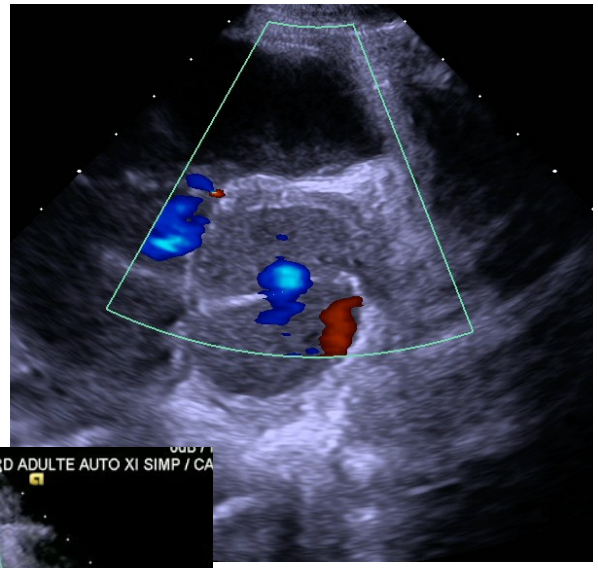

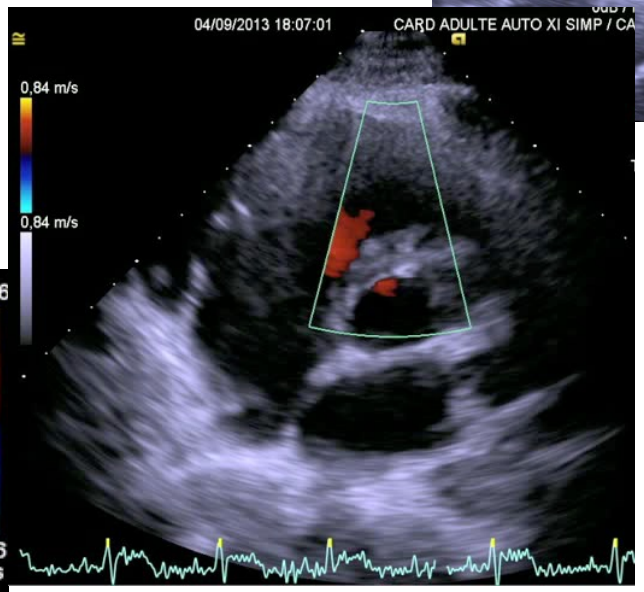

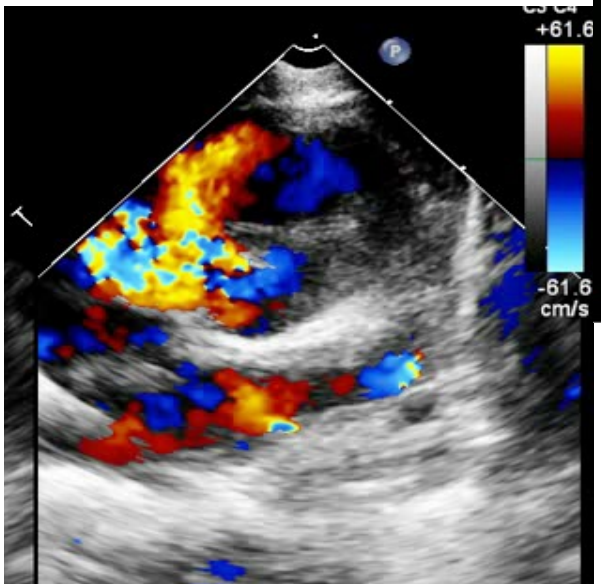

Balayage antéro-postérieur

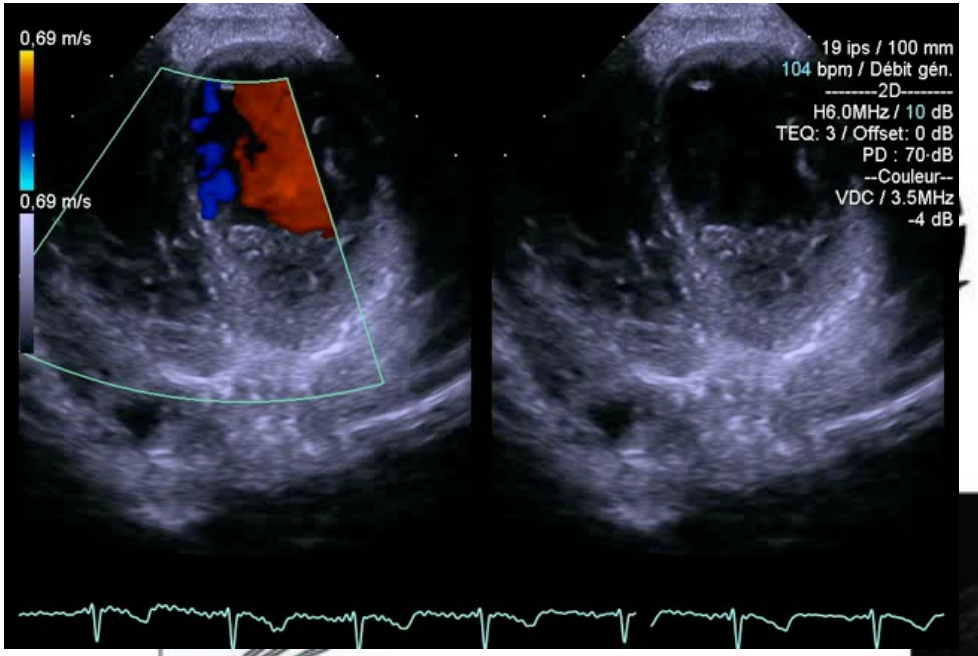

(1)

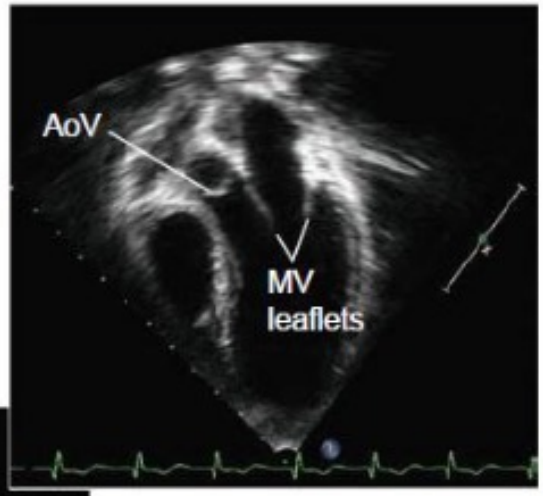

(2)

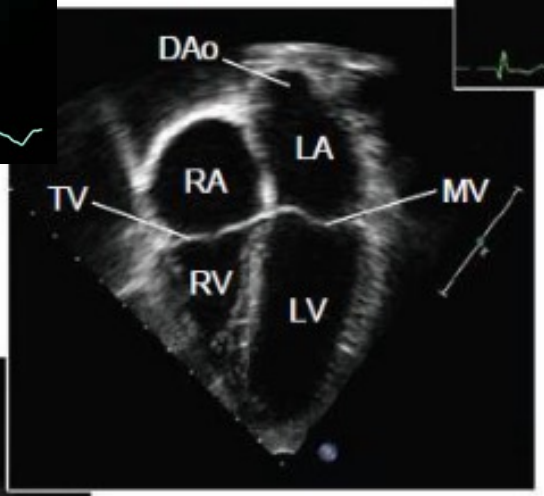

(3)

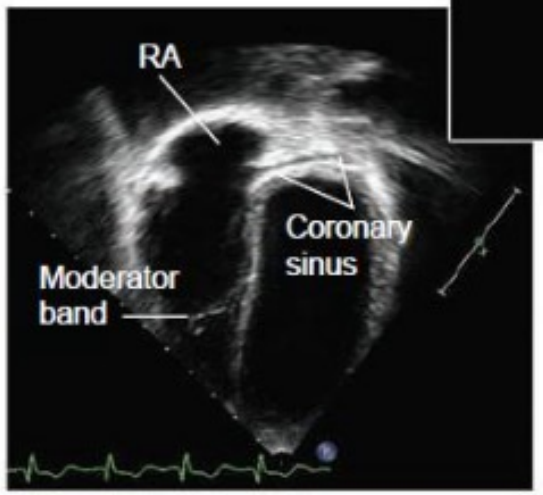

Etude échographique du septum

Coupes parasternales

Coupes apicales

Coupes sous-costales

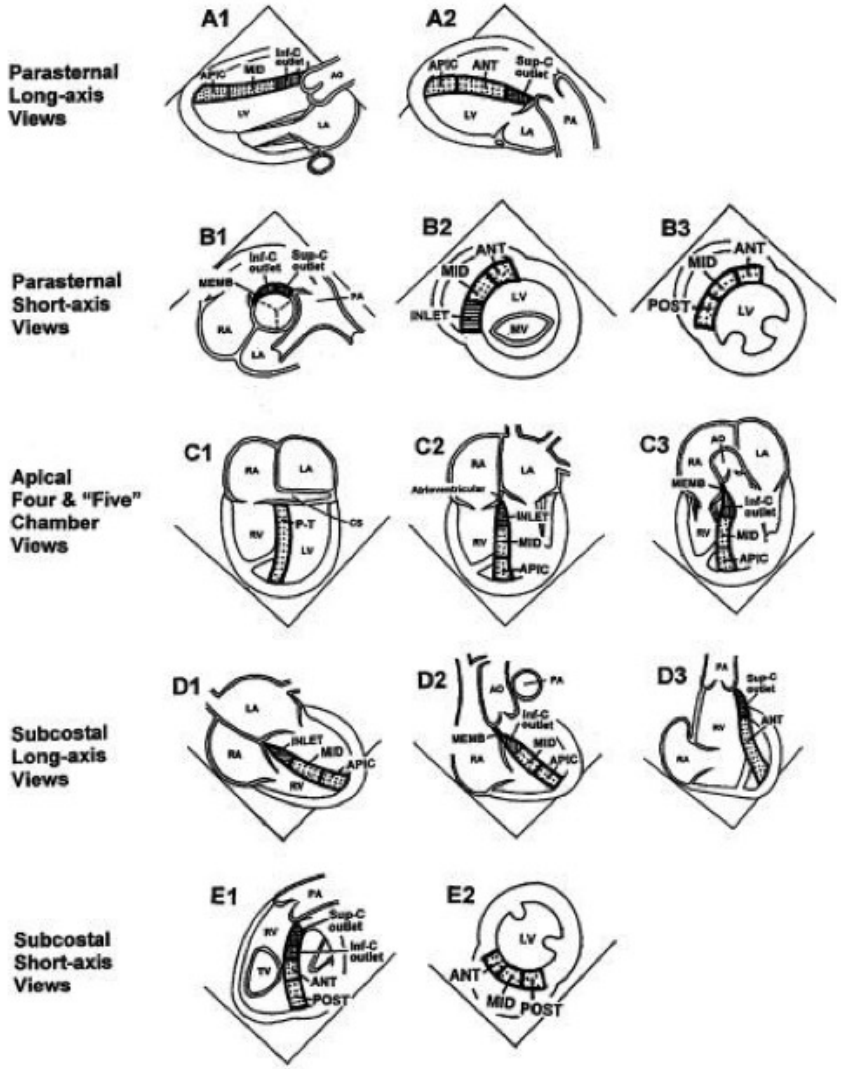

Evaluation hémodynamique

- Gradient trans ventriculaire: $4V^2$

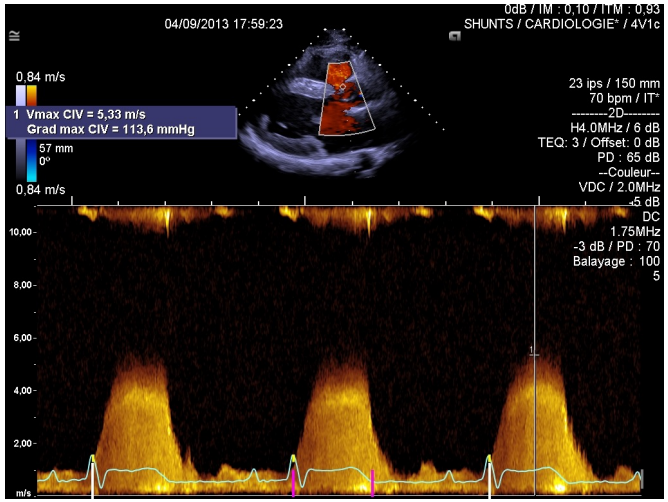

- Evaluation du QP/QS
  - Qp= ITVpulm x π ½ D^2 / Qs=ITVAo x π ½ D^2

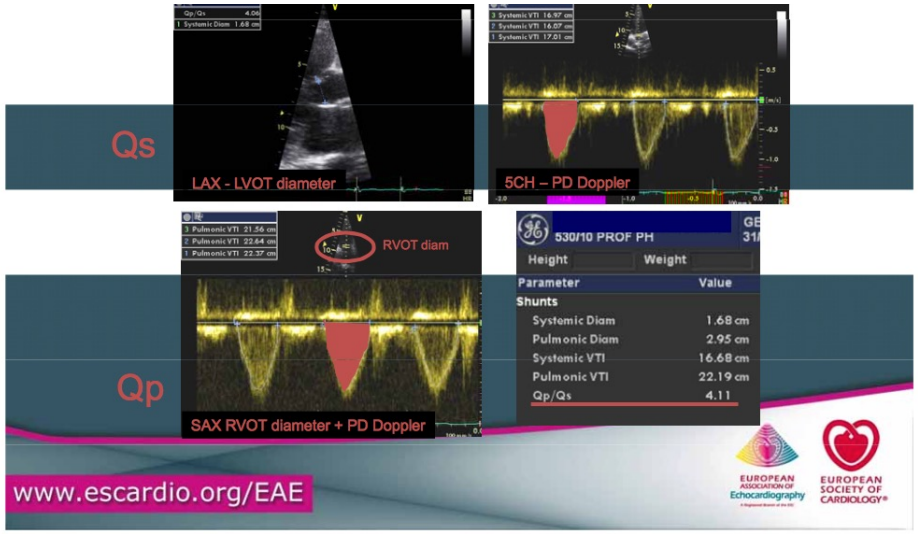

Evaluation hémodynamique

- Evaluation des pressions pulmonaires
  - Par la CIV: PAPS= PAS – gdt CIV
    - Pré-op
  - Par l'IT
  - Par l'IP
    - PO

Mesure du gradient systolique VD/OD

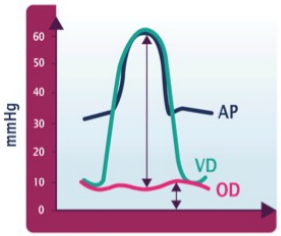

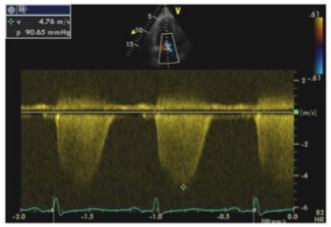

PVD syst - POD syst = 4 V^2maxIT (Bernoulli)

- **Principe**
  - ✓ Vmax de l'IP = gradient diastolique VD/AP (mmHg)
  - ✓ PAP = gradient VD/AP + pression OD
- **Intérêt**
  - ✓ IP présente chez 60 à 75 % des patients
- **Limites**
  - ✓ L'erreur d'estimation de la POD est importante par rapport à la PAP diastolique
  - ✓ Méthode surtout utile si l'IT n'est pas analysable

- PAP diastolique = 4 V_2^2 + POD
- PAP moyenne = 4 V_1^2 + POD
- PAP systolique = 3 PAPm – 2 PAPd

- Evaluation des résistances vasculaires
  - Evaluation post-opératoire

Estimation des résistances pulmonaires

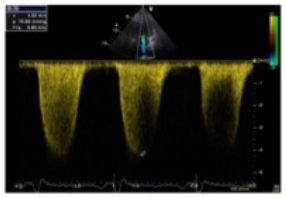

V max IT / ITV pulm = 0.32

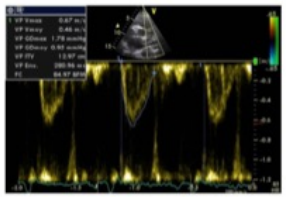

Si (V max IT / ITV pulm) ≥ 0,2,
RVP élevées,

Si (V max IT / ITV pulm) < 0,2,
RVP normales même si HTAP

(Se = 70 %, Sp = 94 %)

RVP (unités Woods) =
10 (V max IT / ITV pulm) + 0,16

Evaluation hémodynamique

- Post-fermeture
- Post cerclage

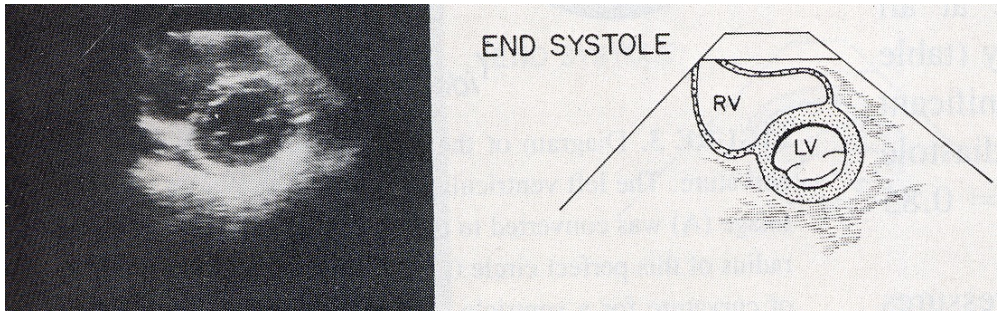

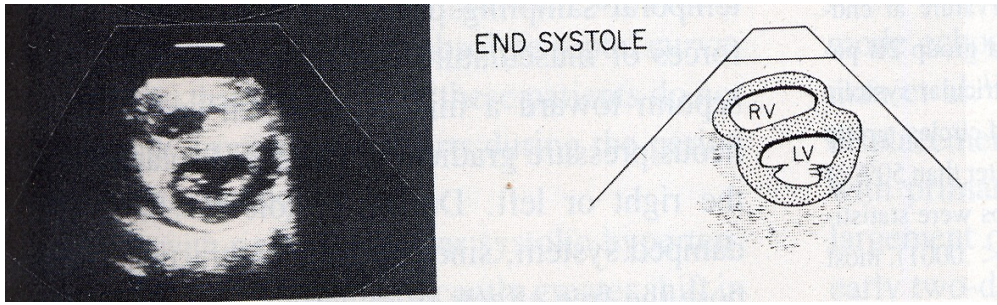

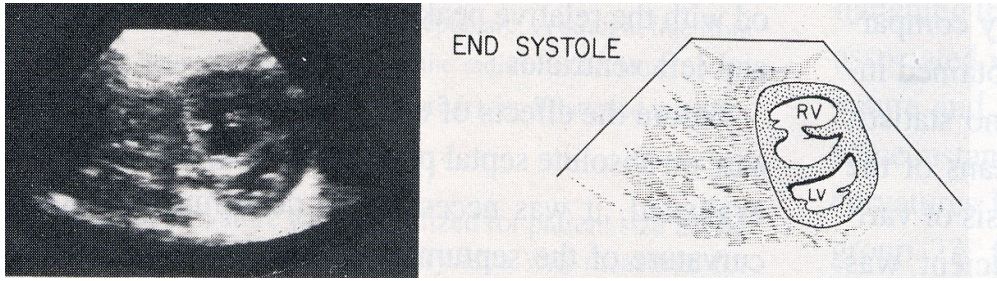

II- caractéristiques anatomiques Que de controverses!

- Historiquement existent deux grandes classifications :
  - **« géographique » (Van Praagh) : basée sur la localisation dans le septum IV, avec des repères anatomiques :**
    - CIV de CAV (CIV d'admission)
    - Conoventriculaires : périmembraneuses et outlet par malalignement
    - Musculaires trabéculées
  - **« borders » = « frontières » (Anderson) : basée sur les rebords de la CIV, soit fibreux (valvulaires), soit musculaires**
    - Périmembraneuses : inclut périmembraneuse centrale, CAV avec composant ventriculaire isolé, CIV avec straddling tricuspide, outlet avec rebord inférieur fibreux
    - Musculaires : inclut CIV musculaires de l'inlet, CIV outlet avec rebord postérieur musculaire, CIV trabéculées
    - Juxta-artérielles
    - Pour Anderson, le terme « périmembraneuse » s'applique à toutes les CIV dont un des rebords est constitué par une continuité fibreuse entre une valve artérielle et une valve auriculo-ventriculaire.
- Récemment -> classification des CIV élaborée par l'International Society for Nomenclature of Pediatric and Congenital Cardiac Disease, adoptée par l'OMS dans le chapitre « Cardiopathies Congénitales » de la CIM-11 :

CIV_classification CIM 11

Anatomie du SIV

- Septum conal (OS)
  = infundibulaire
  = outlet septum
- Septum d 'admission (IS)
  = inlet septum
- Septum trabéculé (TS)
- Septum membraneux (MS-V et MS-AV)

Types de CIV

- CIV Centrales perimembraneuses
- CIV De l'inlet (d'admission)
- CIV Musculaires
- CIV De l'outlet (voie d'ejection)

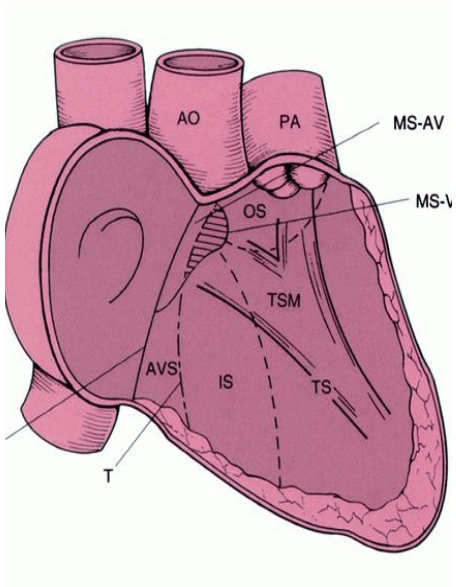

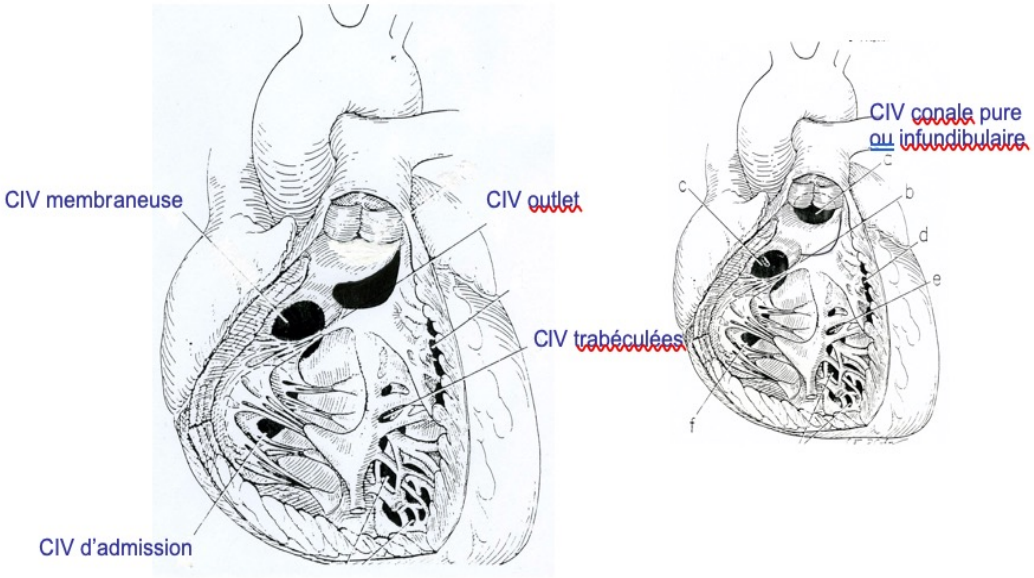

Types de CIV

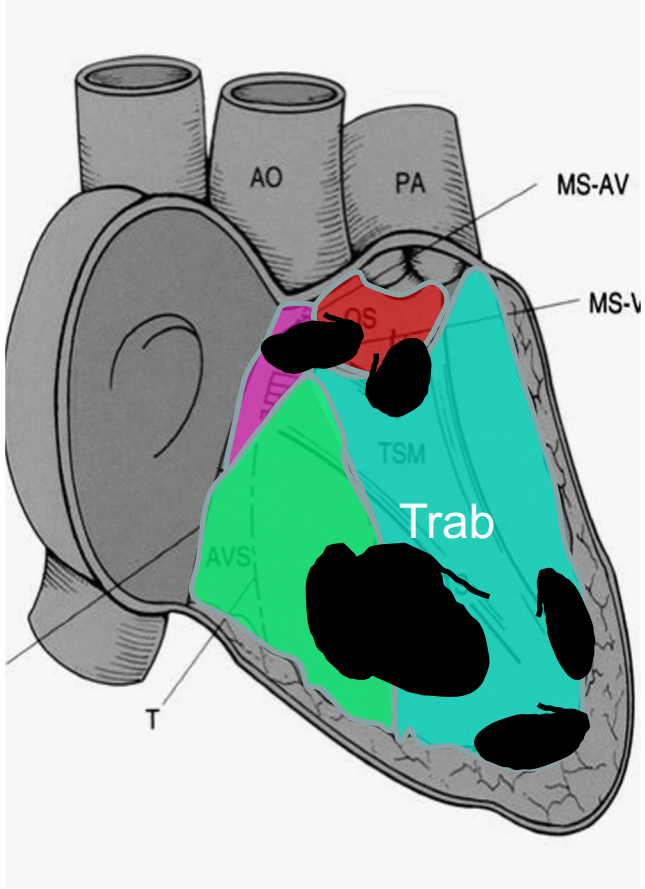

Type de defect			Continuité fibreuse
MUSCULAIRES	Midmuscular		NON
	Apical		
CENTRALES PERIMBRANEUSES sans malalignement			OUI (feuillet septal tric/Ao)
CIV de l'OUTLET (voie d'éjection)	CIV par malalignement (aortic overriding)	Avec continuité fibreuse Ao-tric (extension mb)	OUI (feuillet antérieur tric/Ao)
		Bords musculaires	NON (bords musculaires)
	CIV juxta-artérielles Continuité fibreuse Valve Ao/valve pulm	Avec continuité fibreuse Ao-tric (extension mb)	OUI (feuillet antérieur tric/Ao)
		Bords musculaires	NON (bords musculaires)
CIV de l'INLET (CIV d'admission)	Jonction auriculo-ventriculaire commune (CAV)		OUI (tricuspide/mitrale)
	Malalignement septum interA/interV (Straddling tricuspide)		

Attention beaucoup de synonymes

Il existe 4 grands types de CIV selon leur localisation:

- CIV périmembraneuse
  - Synonymes: CIV membraneuse, centrale
- CIV sous-artérielle: en relation avec les feuillets valvulaires aortique et pulmonaire
  - Synonymes: CIV ss-pulmonaire, CIV haute, CIV infundibulaire , CIV supracristale, doubly committed, sub arterial VSD
- CIV voie d'éjection:
  - Synonymes: CIV conale, CIV outlet, CIV cono-ventriculaire, CIV de type Fallot
  - Terme générique qui englobe toutes les CIV situées dans le septum conal (toutes les CIV des cardiopathies conotroncales et CIV doubly commited)
- CIV type canal AV= CIV d'admission

CIV périmembraneuse (ou centrale)

DEFINITION ANTOMIQUE

- Localisées au niveau du septum membraneux mais extension possible surtout dans le septum d'admission
- centrées sur le muscle papillaire du conus, sous le conus lui-même (ventriculo-infundibular fold), en arrière de la branche postérieure du Y de la bande septale
- en arrière du feuillet septal de la tricuspide
- <u>continuité constante entre valve Ao et feuillet ***septal*** de la tricuspide</u>
- du côté VG : à l'aplomb de la commissure entre cusp aortique antérodroite et cusp non coronaire

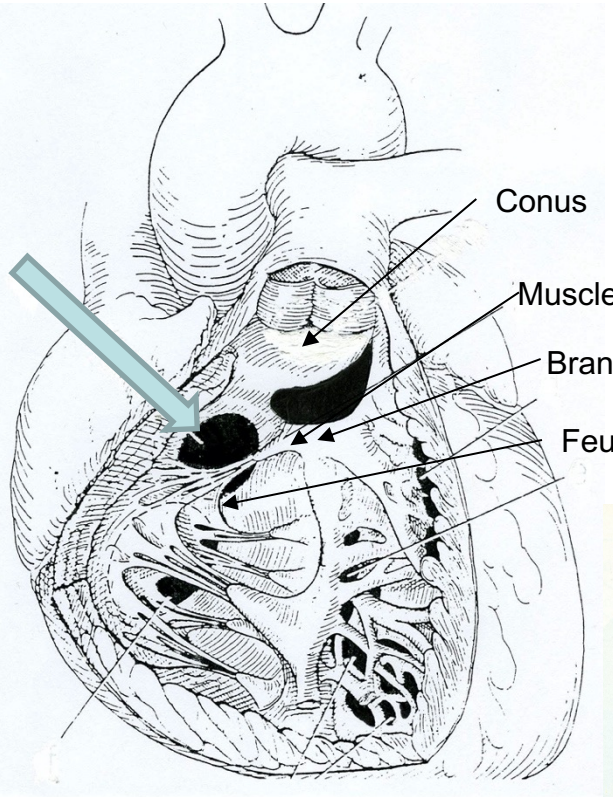

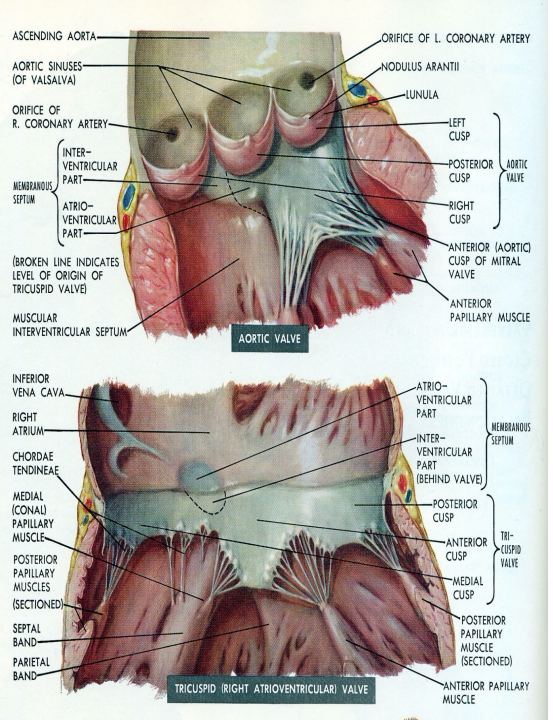

Cœur normal: voie d'éjection, vue du VD

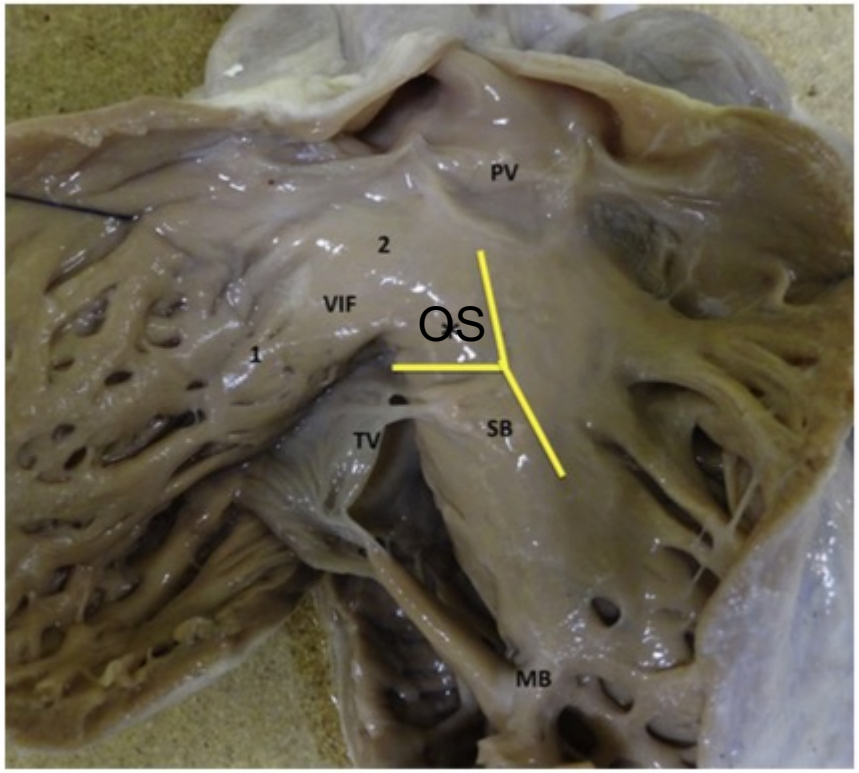

OS = outlet septum

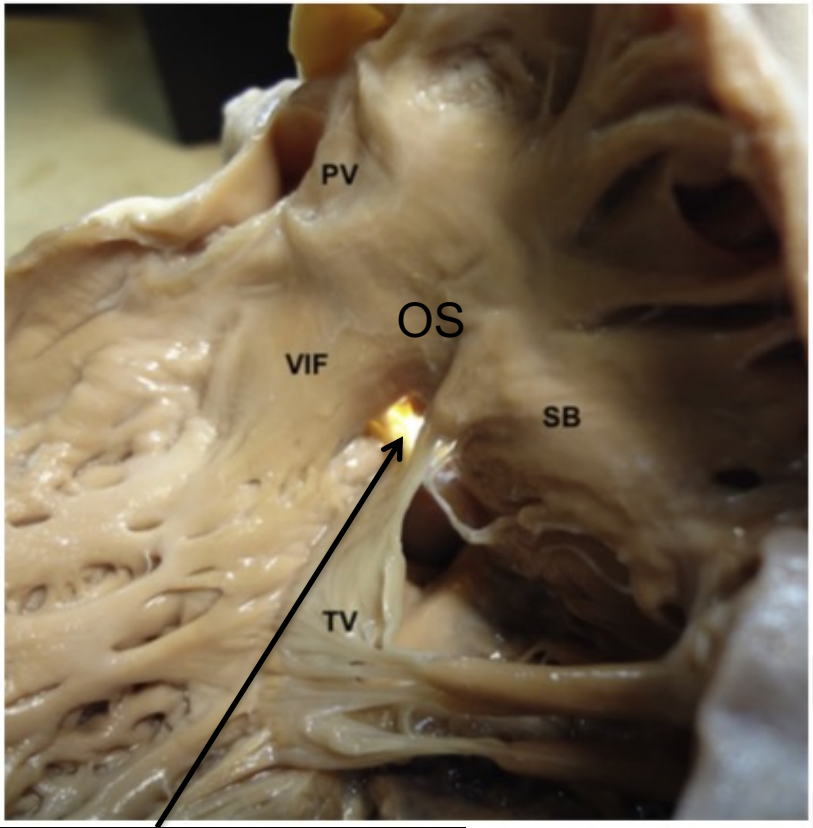

Septum périmembraneux

CIV DE LA VOIE D'ÉJECTION VS CIV PÉRIMEMBRANEUSE

Continuité tricuspide-valve Ao dans les deux, mais :

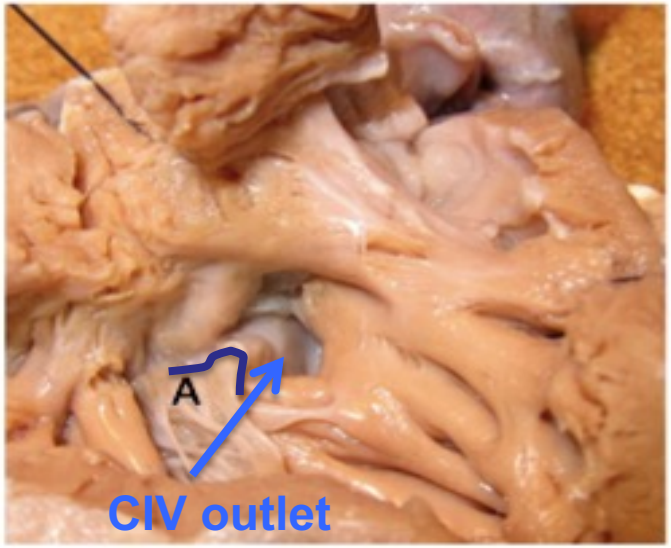

Outlet VSD with perimembranous extension
Anterior leaflet

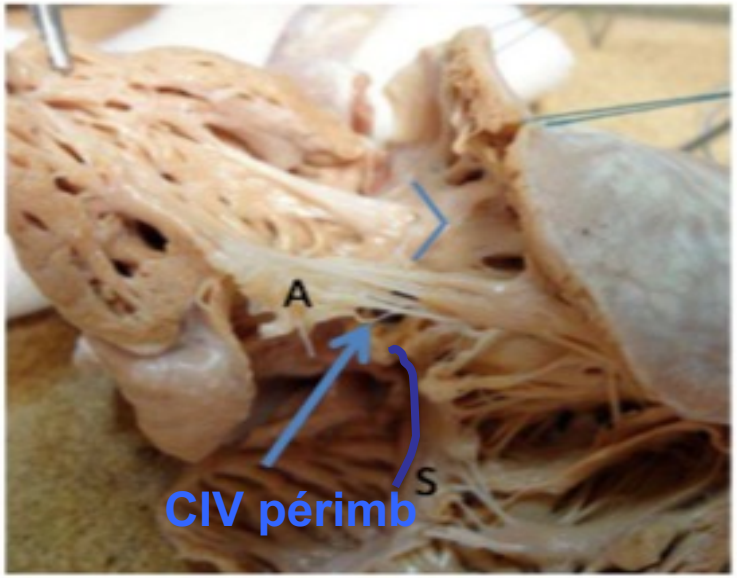

Perimembranous or central VSD
Septal leaflet

Courtesy L.Houyel

Mostefa-Kara et al, JTCS 2015

CIV péri membraneuses

- Définition anatomique: continuité fibreuse entre la valve aortique (sup), la valve tricuspide (post)
- Fréquentes: 75%
- Fermeture spontanée: 8-35%
- Variantes anatomiques
  - Fermeture partielle par du tissu fibreux
  - CIV type Gerbode
  - Extension vers l'oulet (IAo associée)

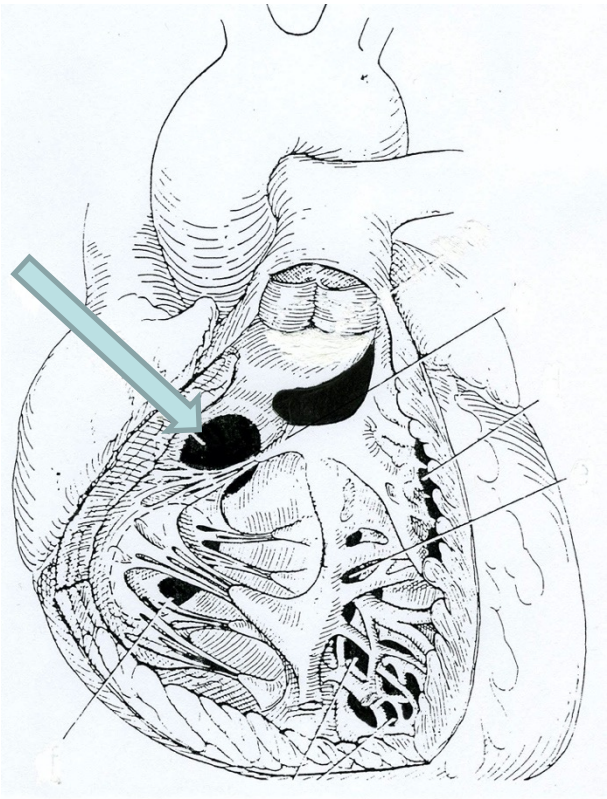

Echograhie

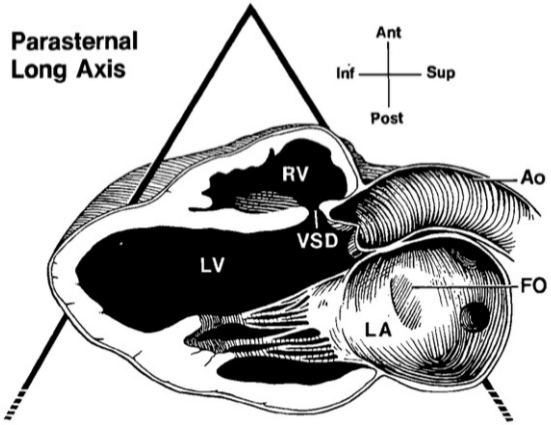
Parasternal
Long Axis
Ant
Inf
Sup
Post
RV
Ao
VSD
LV
FO
LA

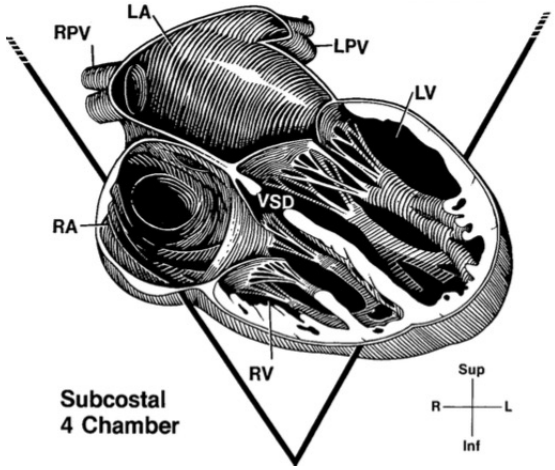
LA
RPV
LPV
LV
VSD
RA
RV
Subcostal
4 Chamber
Sup
R
L
Inf

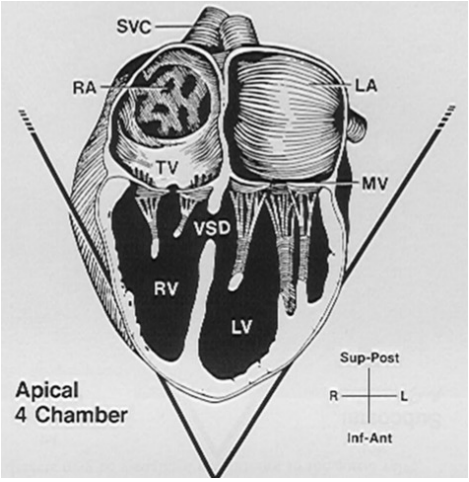
SVC
RA
LA
TV
MV
VSD
RV
LV
Apical
4 Chamber
Sup-Post
R
L
Inf-Ant

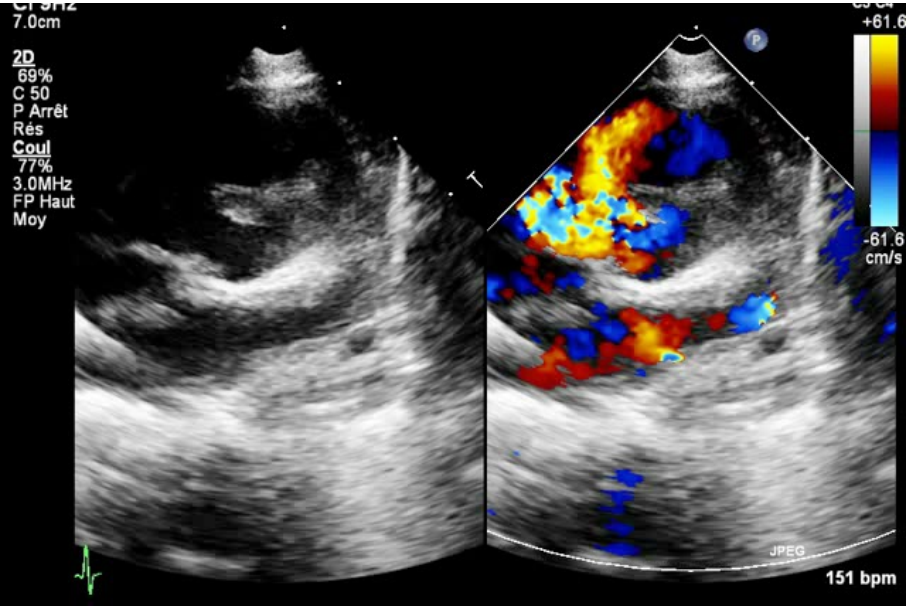
7.0cm
2D
69%
C 50
P Arrêt
Rés
Coul
77%
3.0MHz
FP Haut
Moy
+61.6
-61.6
cm/s
JPEG
151 bpm

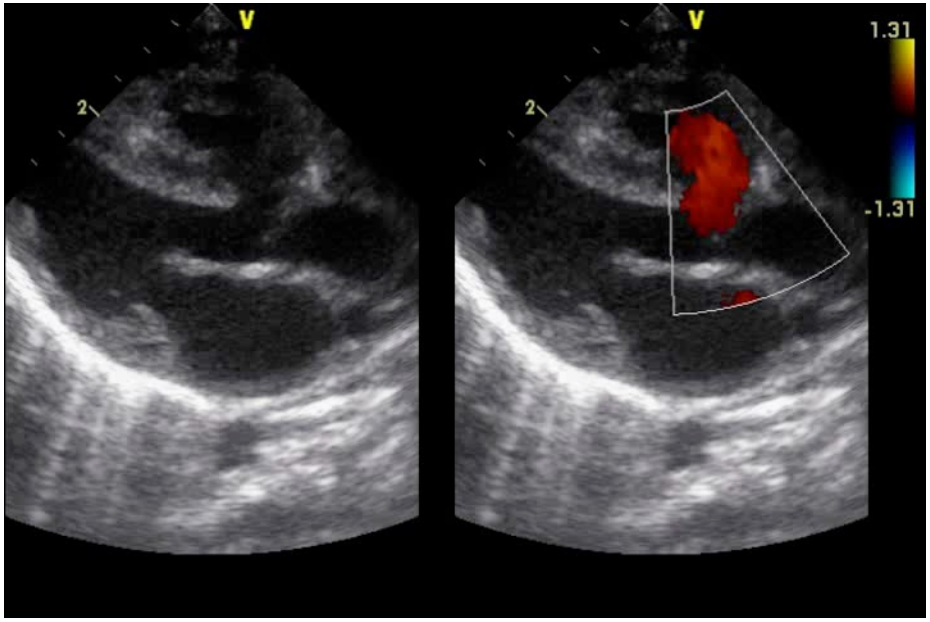
V
2
V
2
1.31
-1.31

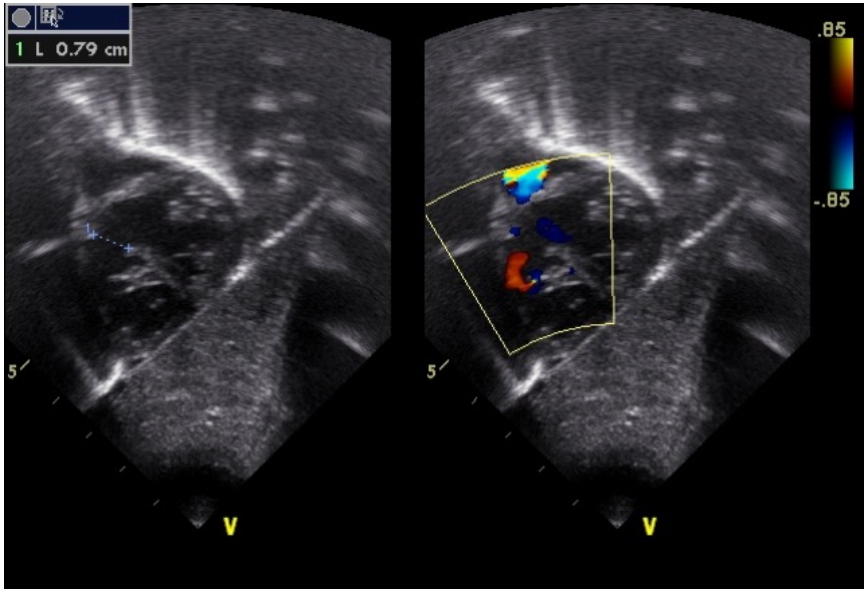
1 L 0.79 cm
.85
-.85
5
5
V
V

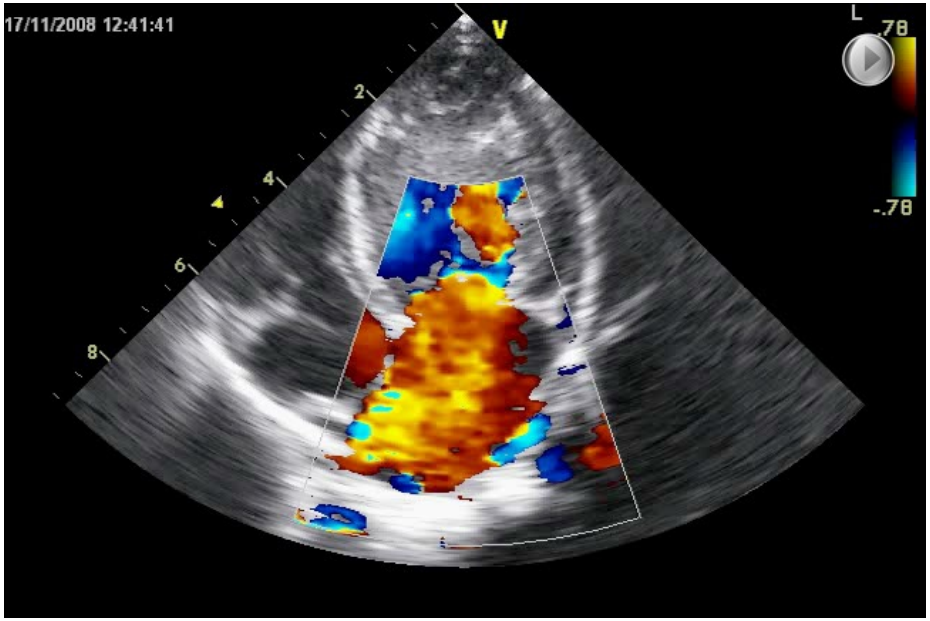
17/11/2008 12:41:41
V
2
4
6
8
L
.78
-.78

CIV 2A Adulte

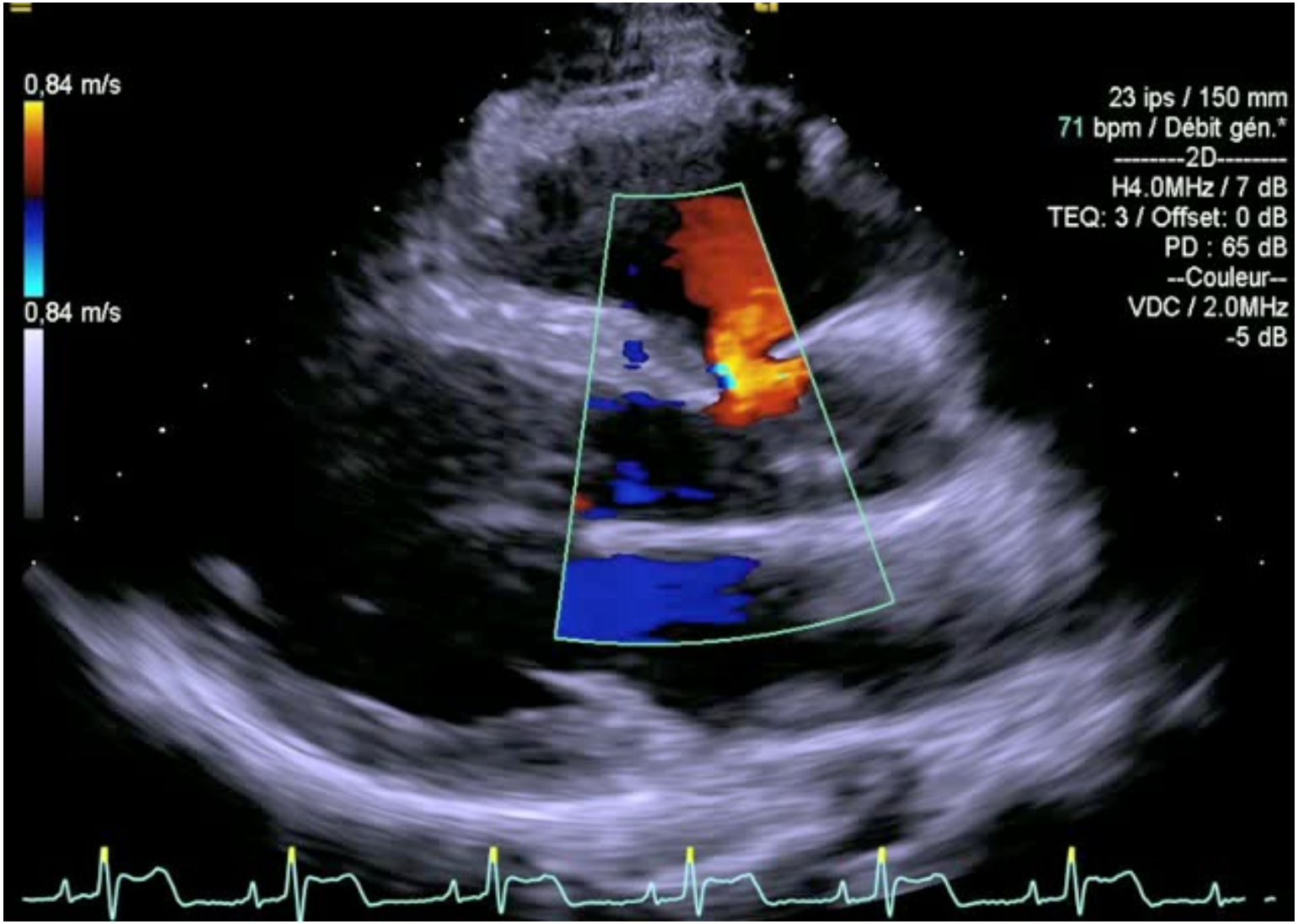

CIV périmembraneuse

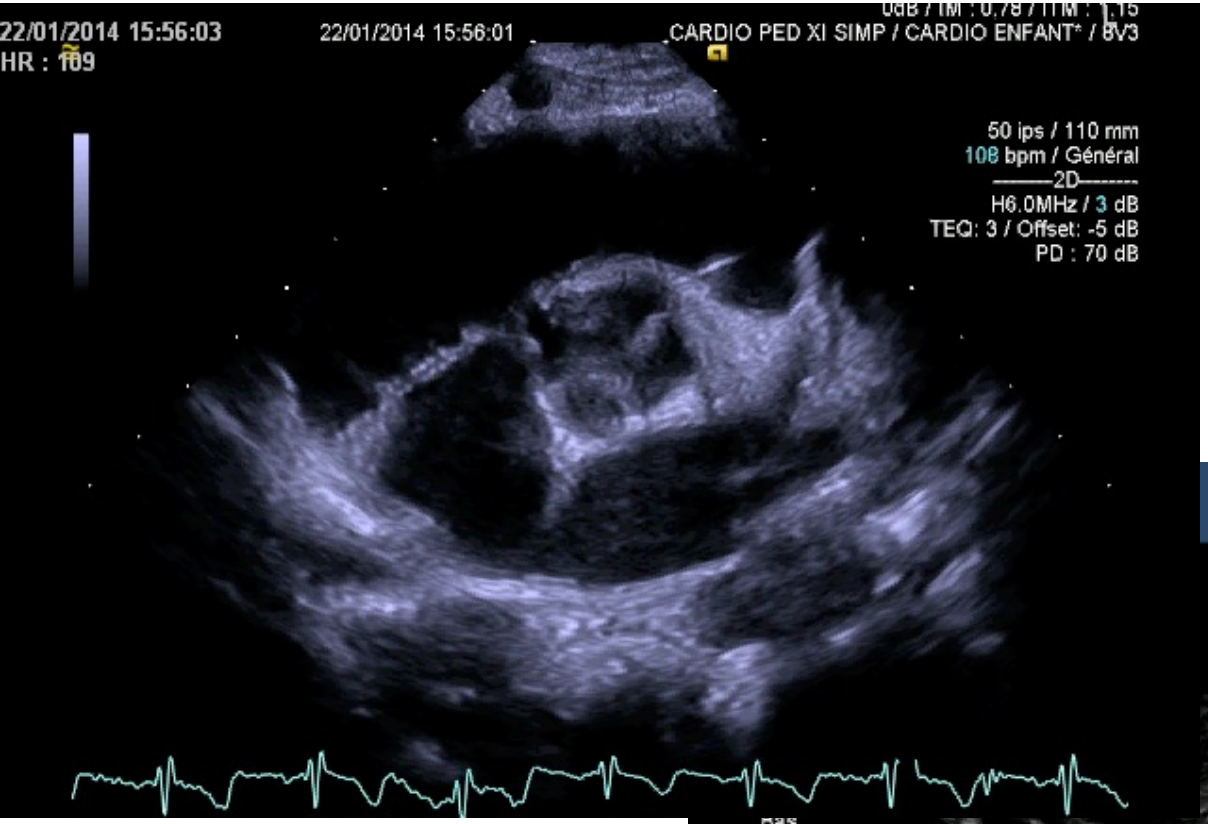

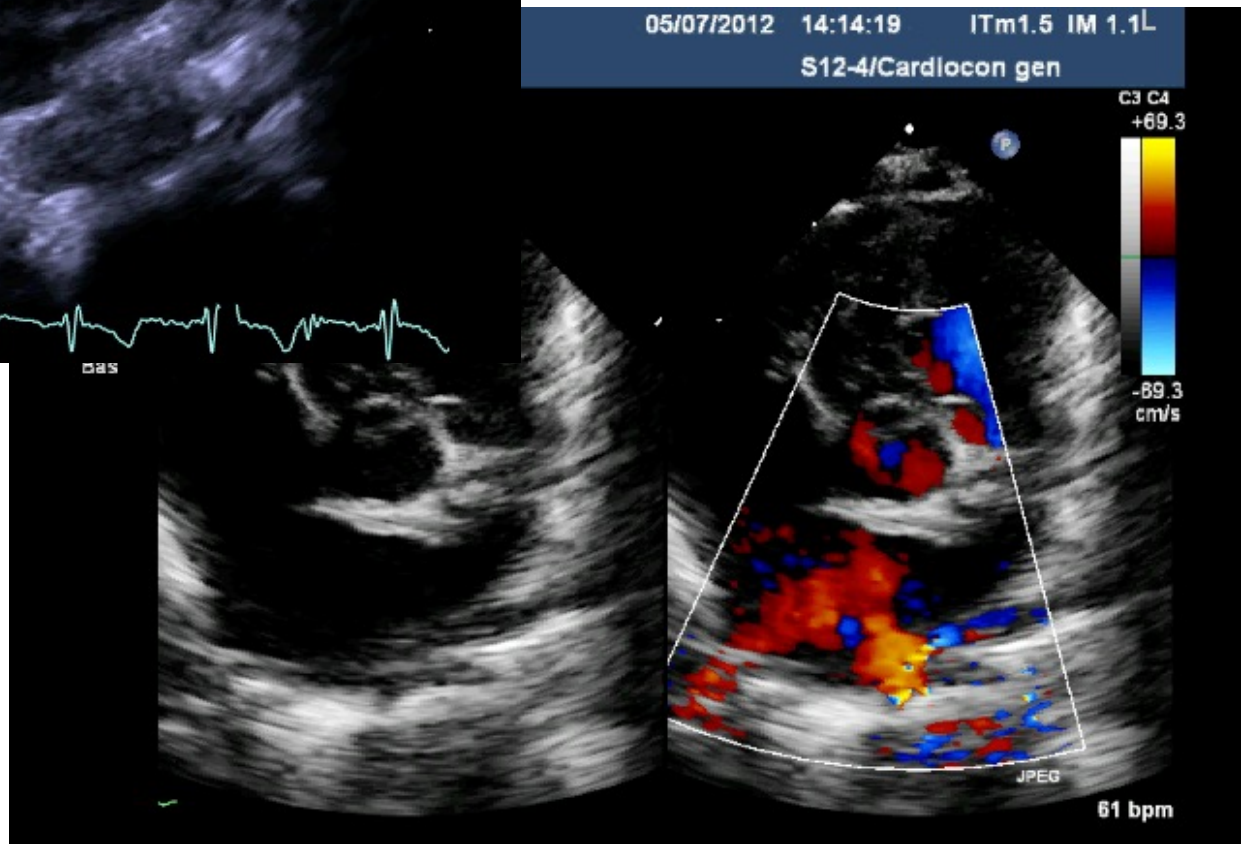

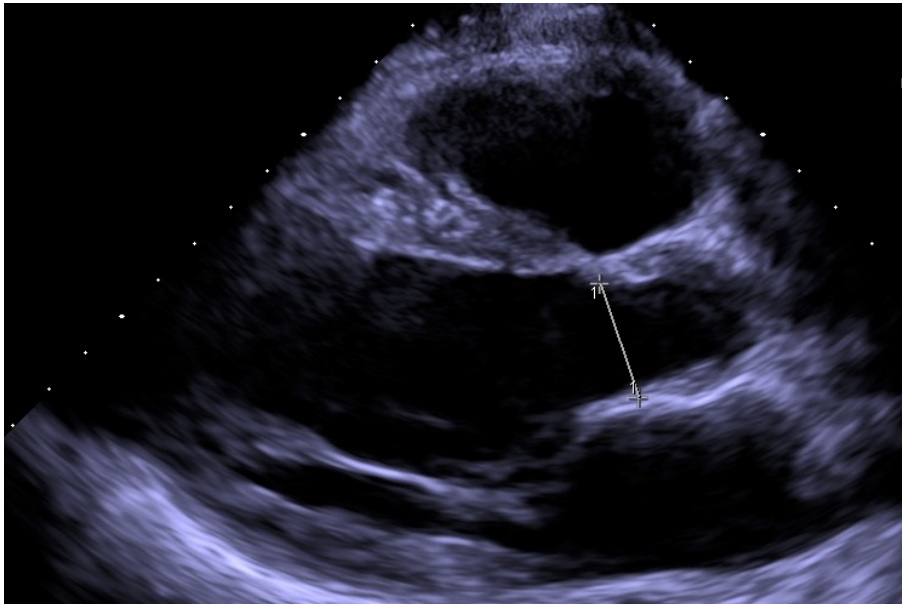

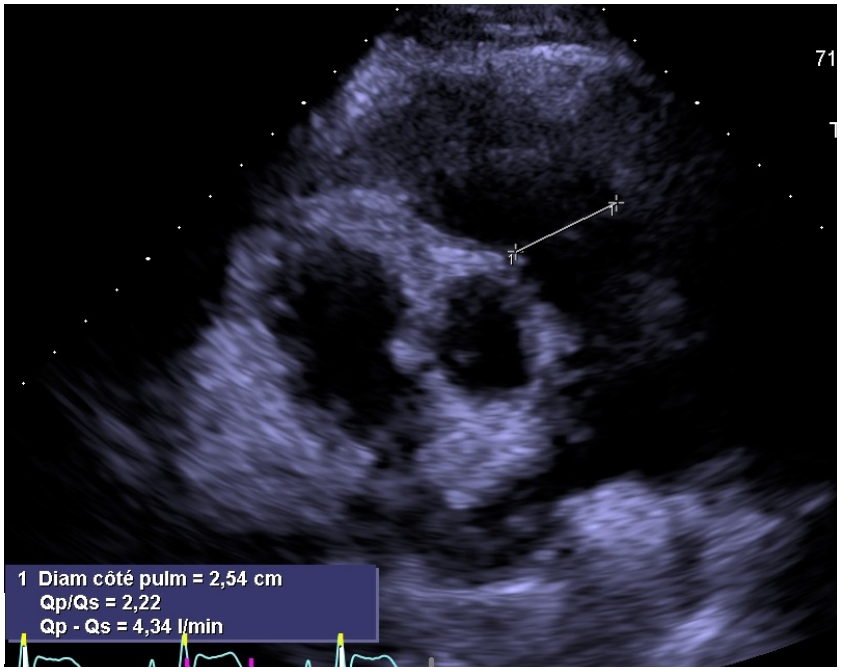

$$Qp = ITVpulm \times \pi \tfrac{1}{2} D^2 \;/\; Qs = ITVAo \times \pi \tfrac{1}{2} D^2$$

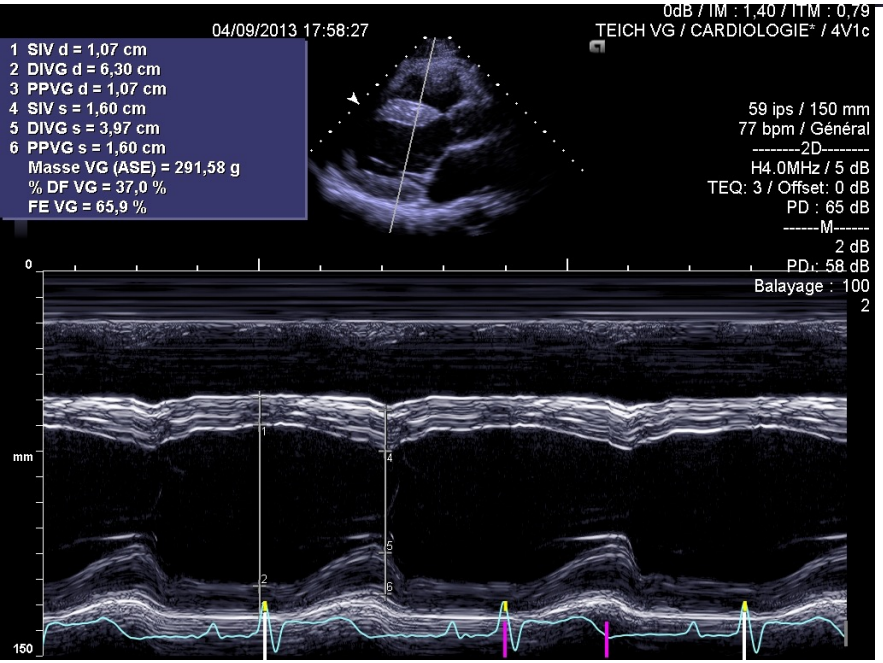

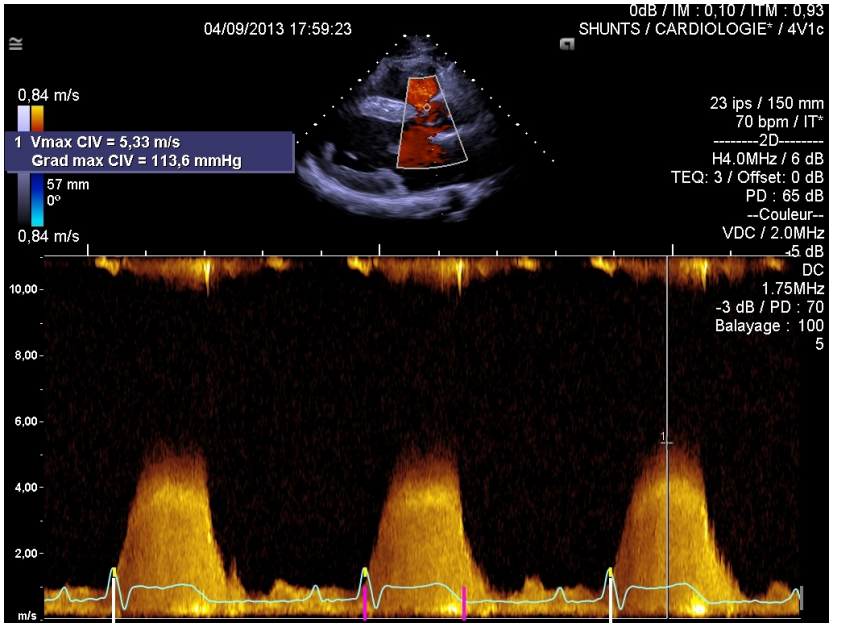

Fermeture par du tissu accessoire

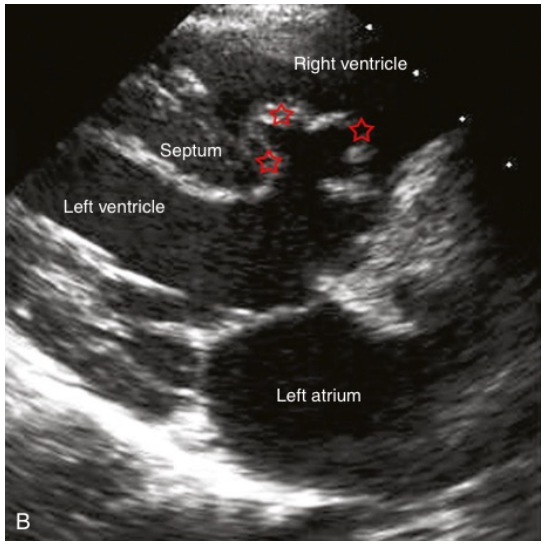

Fermeture par du tissu accessoire

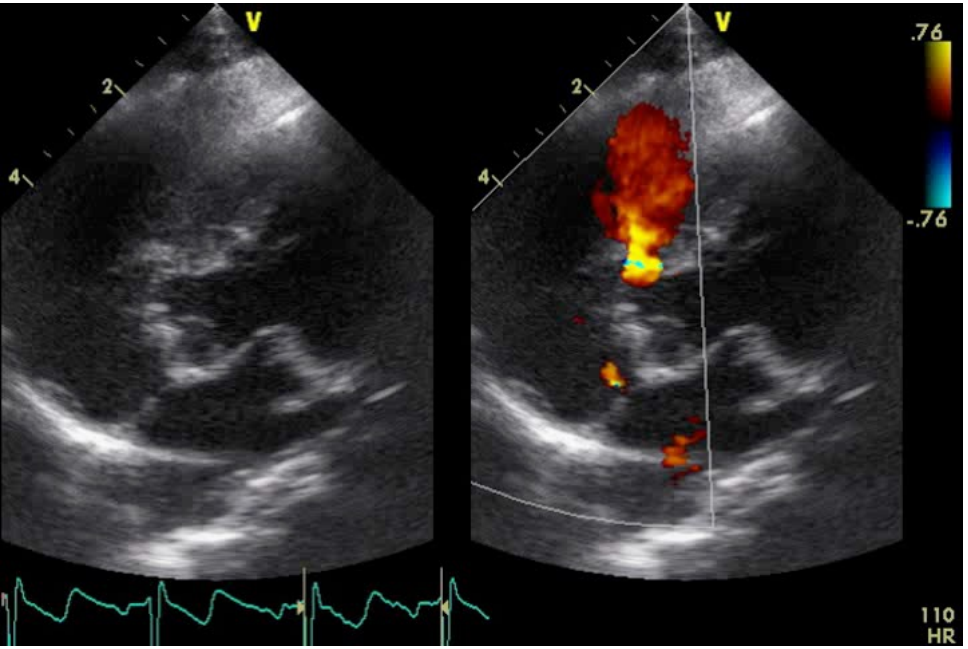

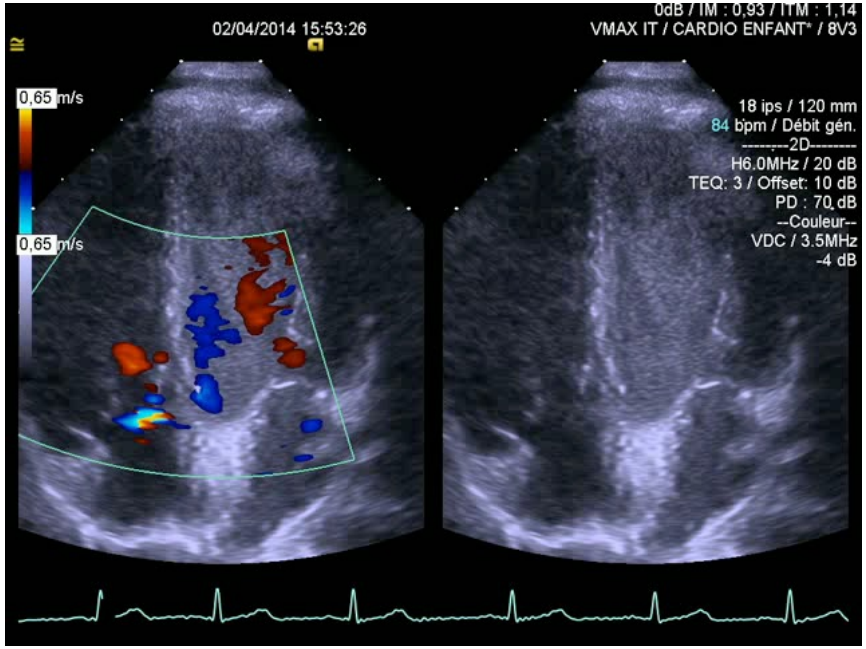

CIV type Gerbode

- 2 types anatomiques

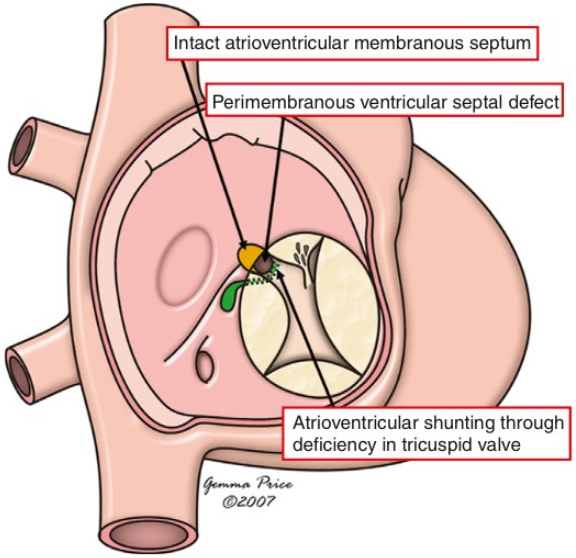

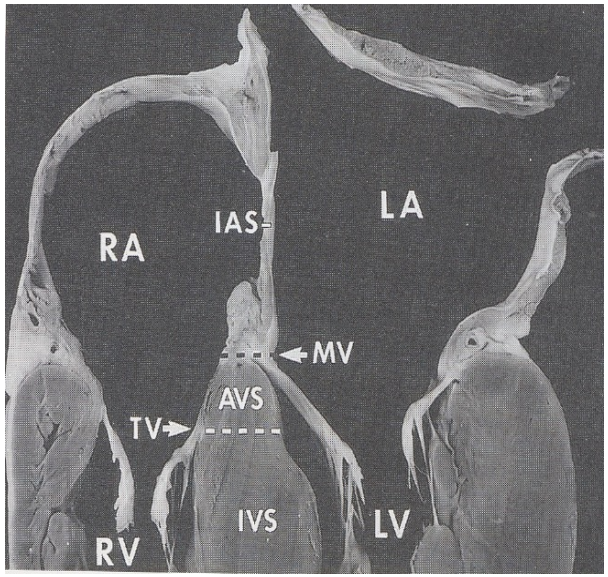

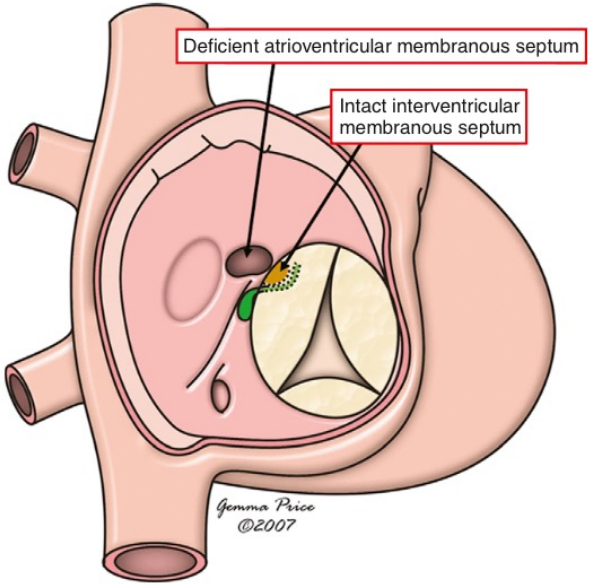

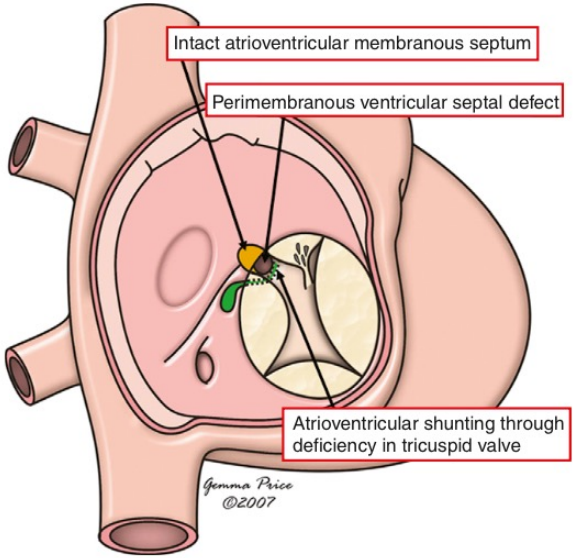

- Fente/perforation de la valve septale
- Adhérence de la valve sur la CIV
- Élargissement de la commissure AS

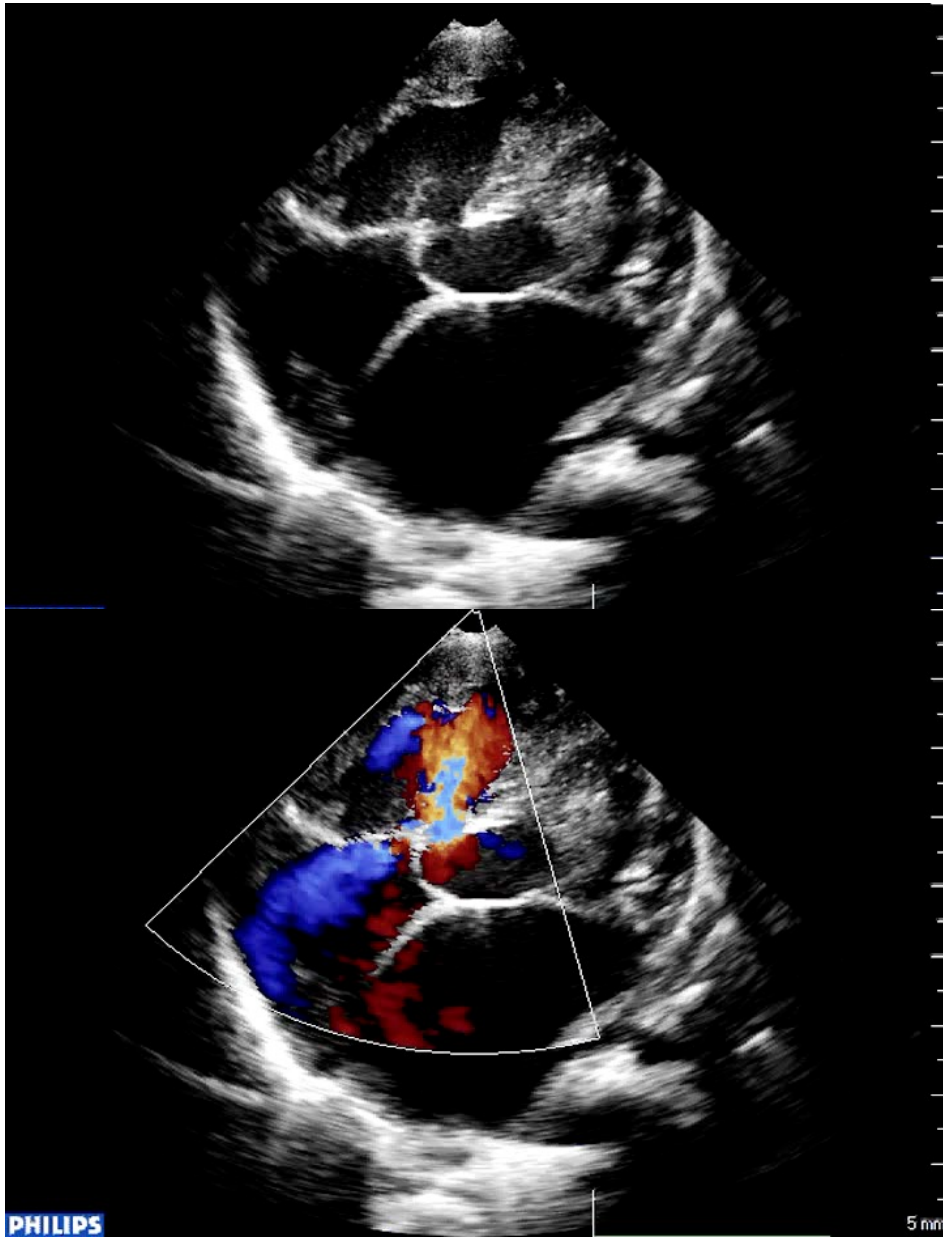

Courtesy PE Séguéla

CIV Inlet

- Jonction AV commune: continuité fibreuse entre mitrale et tricuspide (ou une jonction atrioventriculaire commune, c'est la CIV rencontrée dans les CAV).

- CIV d'admission avec malalignement entre le septum interauriculaire et le septum interventriculaire, associée à un straddling de la valve tricuspide

- CIV musculaire de l'inlet (dans le septum d'admission mais bords entièrement musculaires)

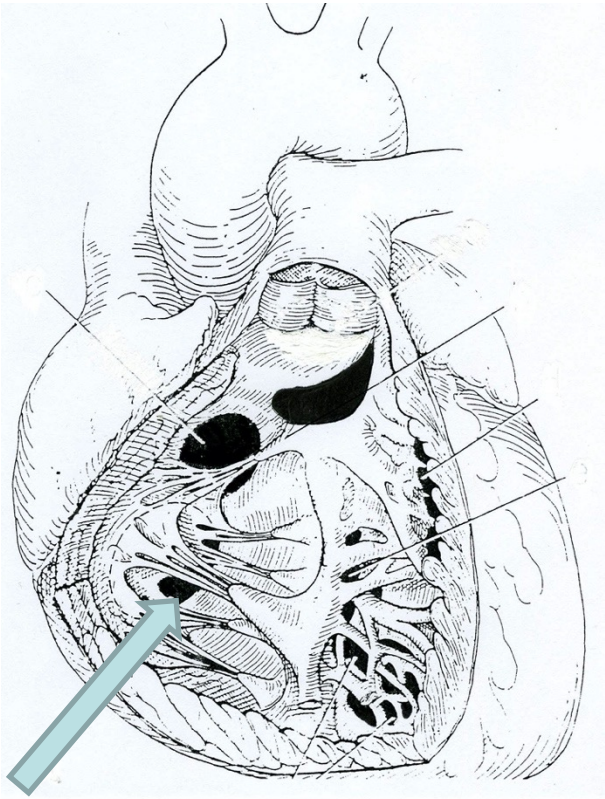

CIV inlet type CAV

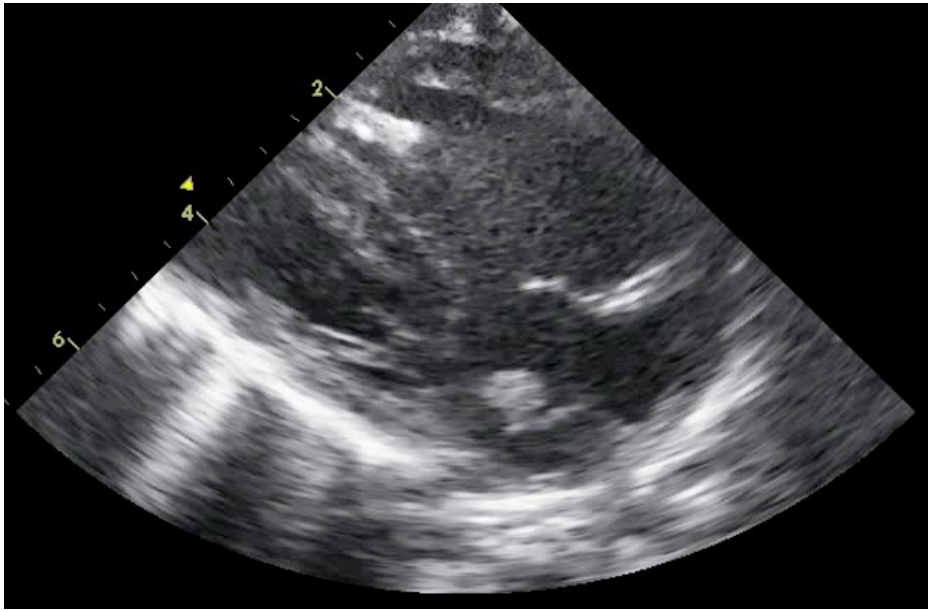

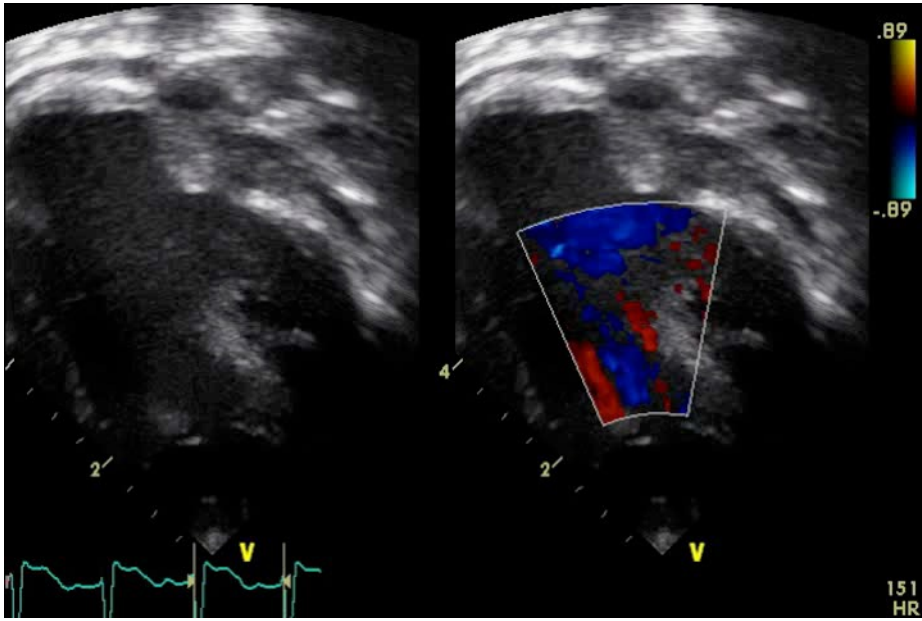

CIV inlet

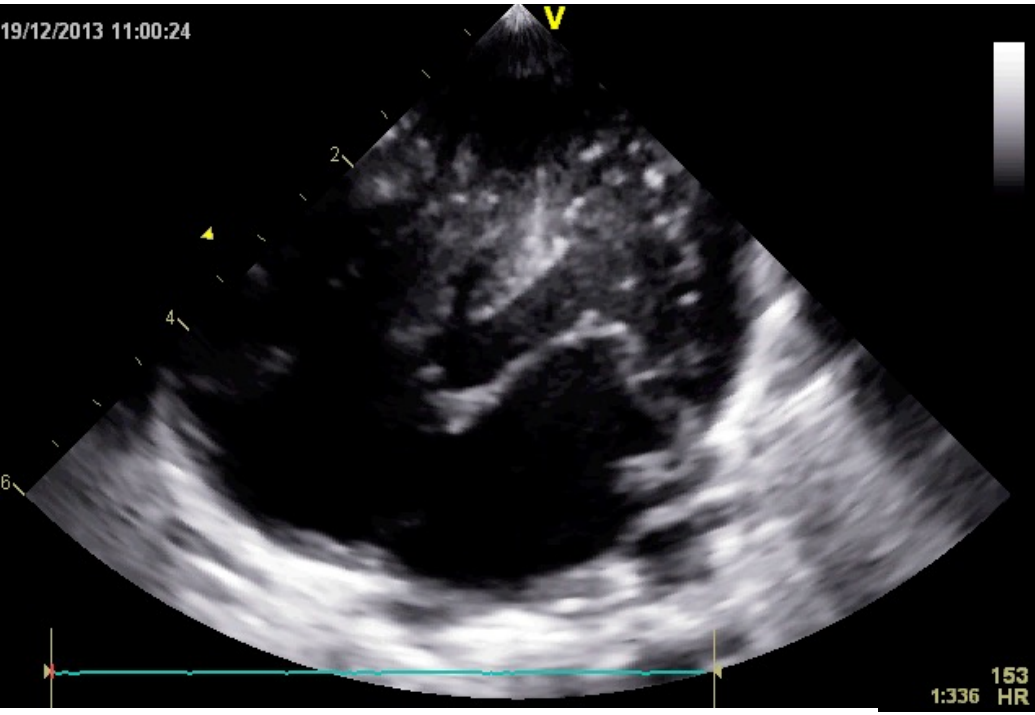
19/12/2013 11:00:24
V
2
4
6
153
1:336 HR

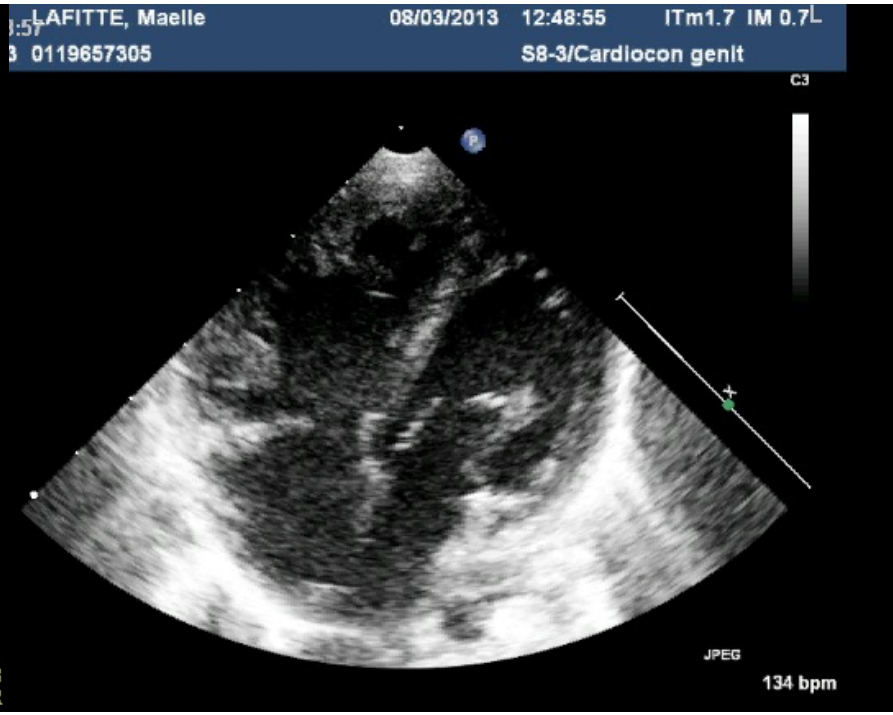
LAFITTE, Maelle
08/03/2013 12:48:55
ITm1.7 IM 0.7
0119657305
S8-3/Cardiocon genit
C3
JPEG
134 bpm

CIV musculaires

A bords entièrement musculaires, dans le septum trabéculé, classées en

- hautes, moyennes et basses (par rapport à la bande modératrice)
- antérieures et postérieures (par rapport à la bande septale)

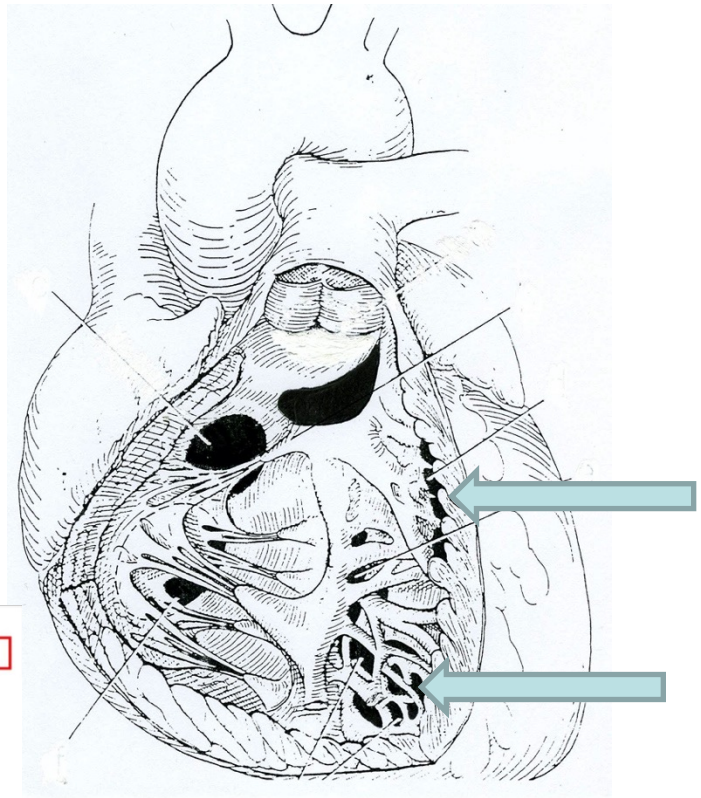

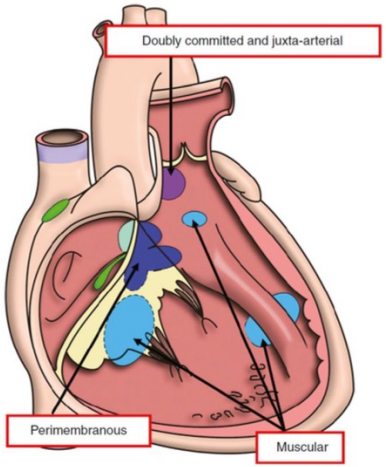

Echographie

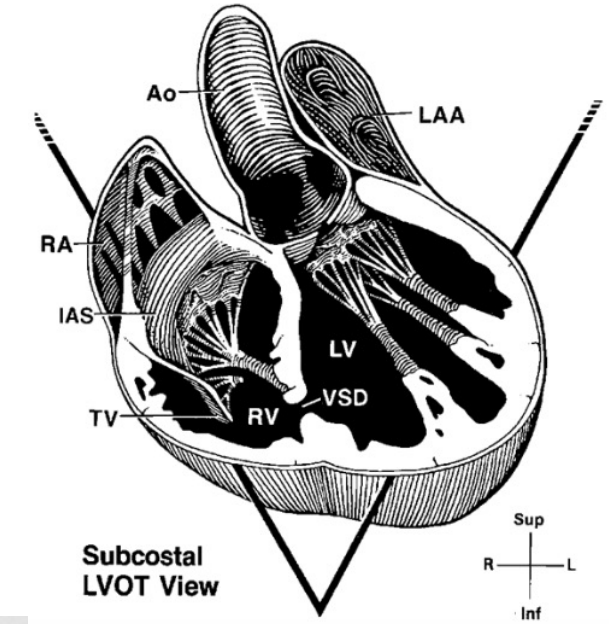

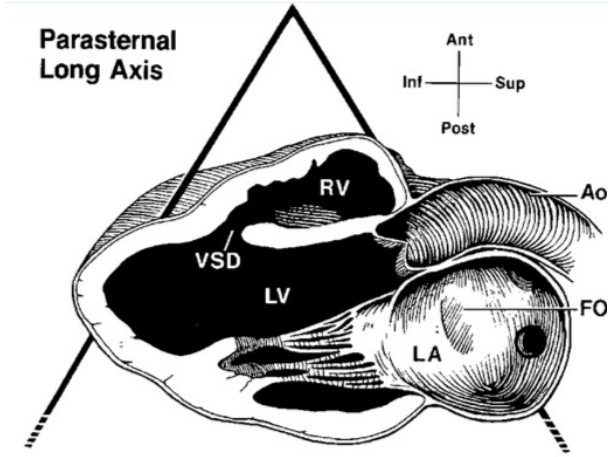

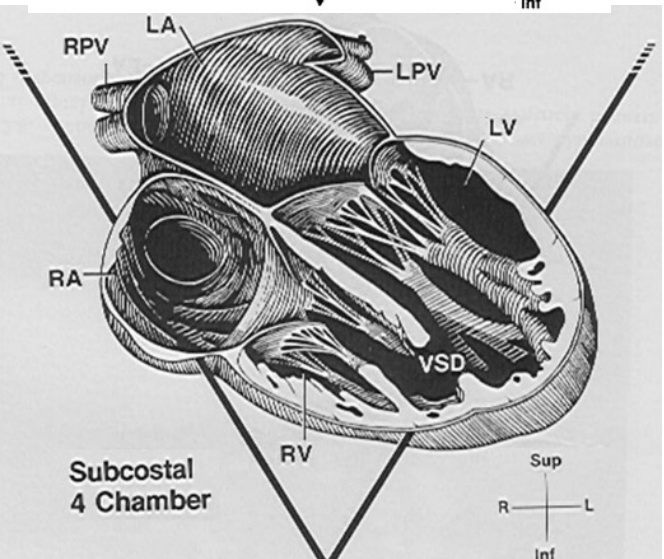

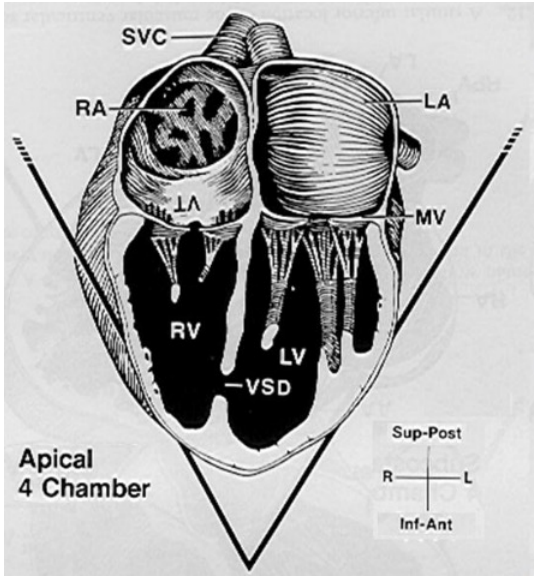

CIV musculaires trabéculée

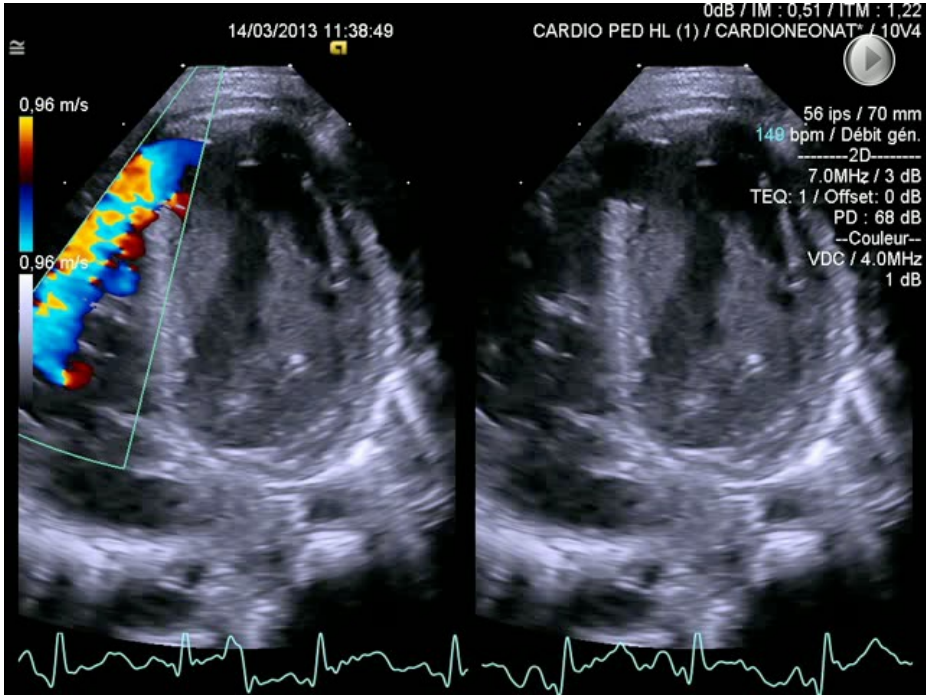

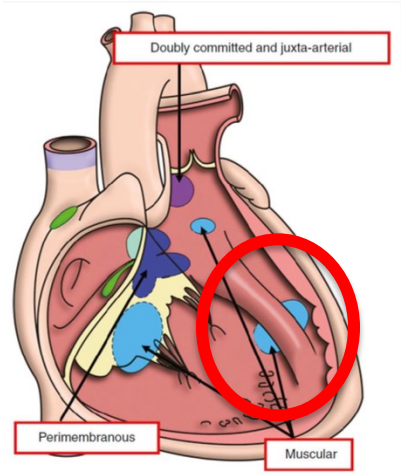

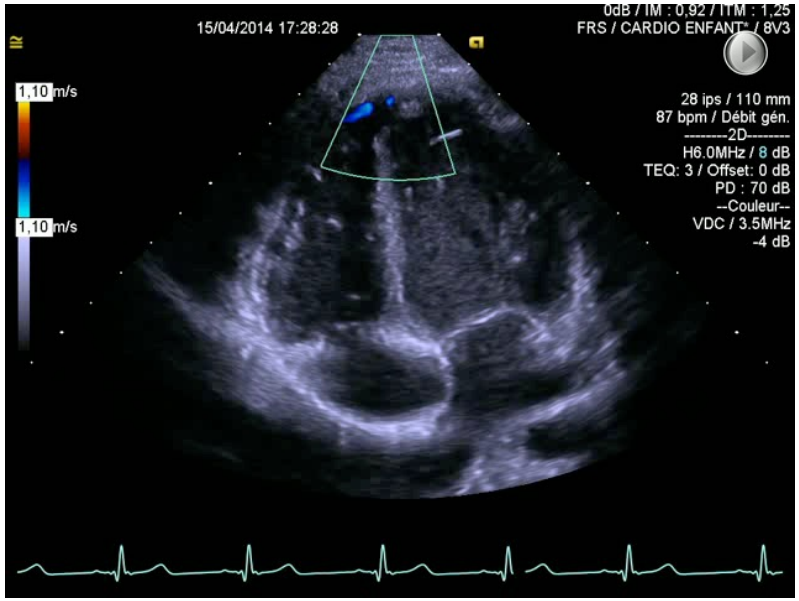

CIV d'éjection = de l'outlet

- Par malalignement = ***dans le Y de la bande septale*** =
  - CIV des cardiopathies conotruncales « de la voie d'éjection
  - 2 grands types de malalignement :
    - **Soit déviation antérieure du septum conal** (exemple CIV tétralogie de fallot) => sténose sous-pulmonaire ou sous-aortique si vaisseaux malposés ou transposés
    - **Soit Déviation postérieure du septum conal** (CIV des IAA type B) => sténose sous Ao
    - continuité possible entre valve aortique et feuillet ***antérieur*** de la tricuspide (et non pas septal) lorsque le rebord postéro-inférieur est fibreux (ce rebord peut être musculaire).
- Juxta-artérielles ou doubly committed = Conales pures = infundibulaires
  - **soit à bords entièrement musculaires** : défect dans le septum conal
  - **soit CIV juxta-artérielle = doubly committed = subartérielle = supra-cristale :** continuité fibreuse entre les valves pulmonaire et aortique (échographie : coupe parasternale petit axe).

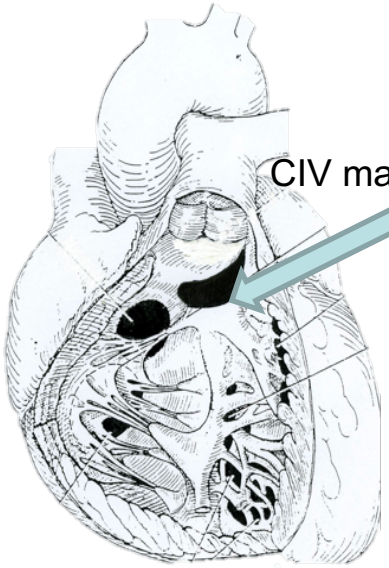

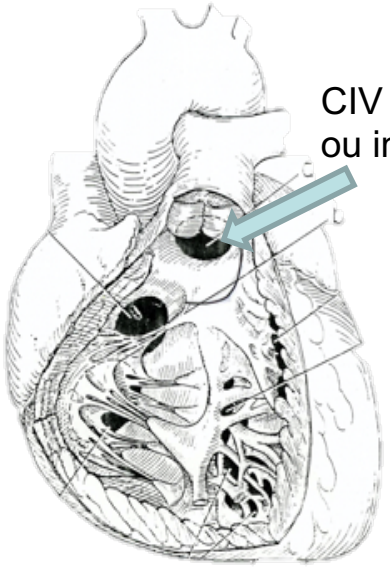

CIV PÉRIMB

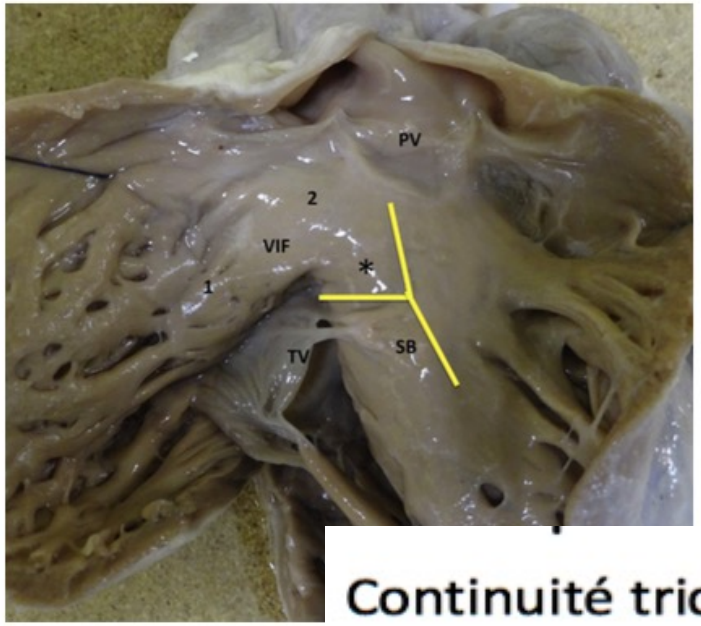

OS = outlet septum

Continuité tricuspide-valve Ao dans les deux, mais :

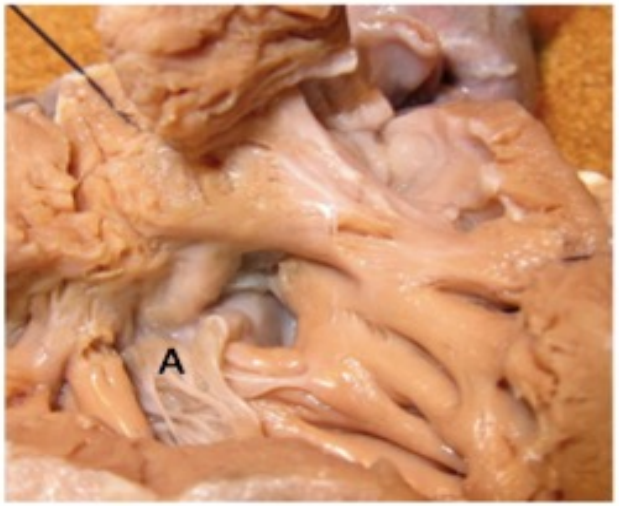

Outlet VSD with perimembranous extension
Anterior leaflet

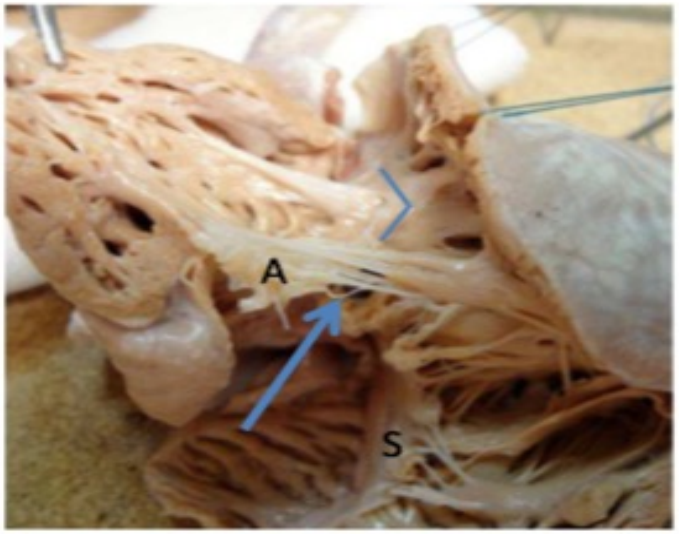

Perimembranous or central VSD
Septal leaflet

Mostefa-Kara et al, JTCS 2015

CIV D'ÉJECTION

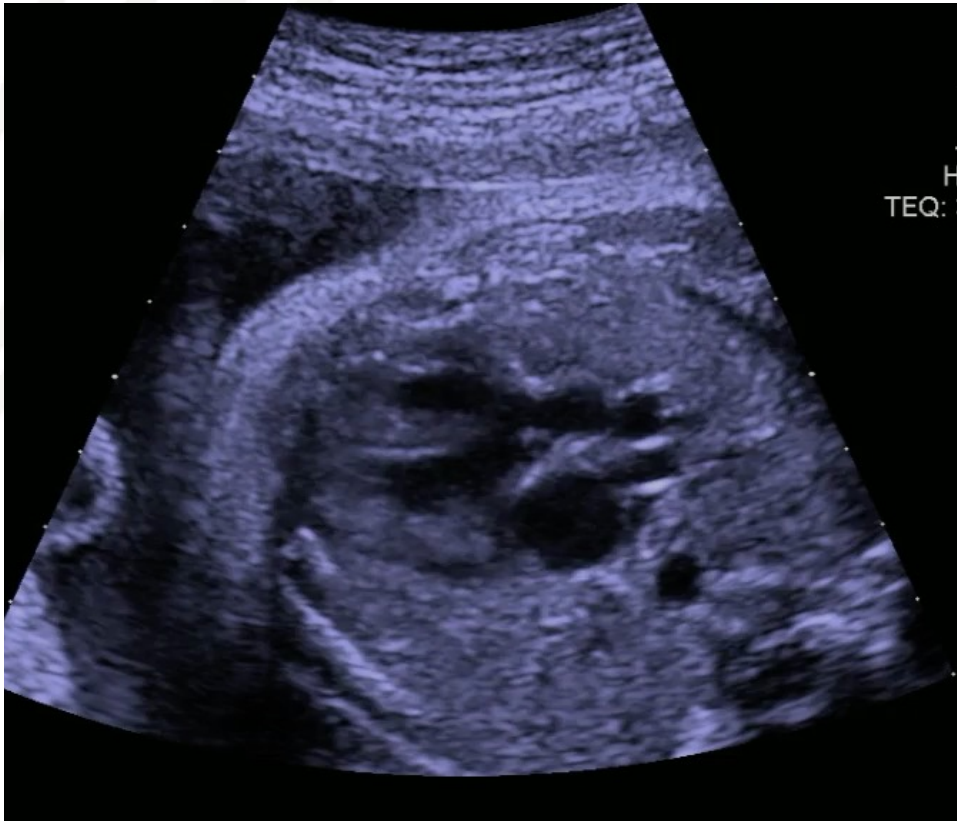

CIV infundibulaire (doubly-commited/sous artérielle/supra-cristale)

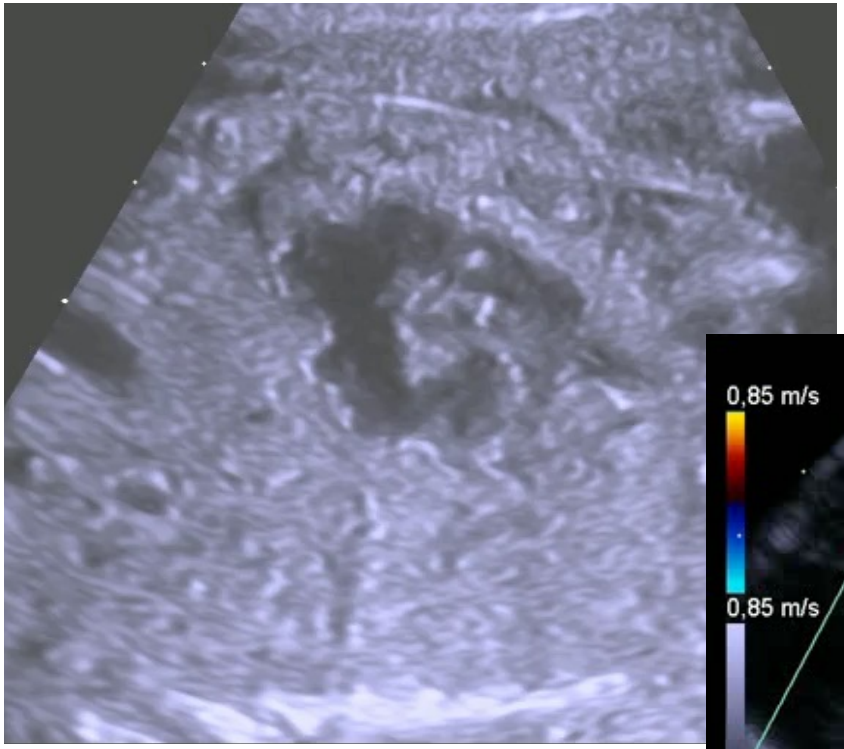

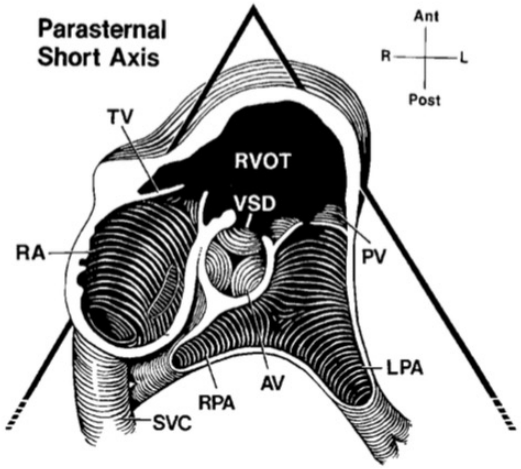

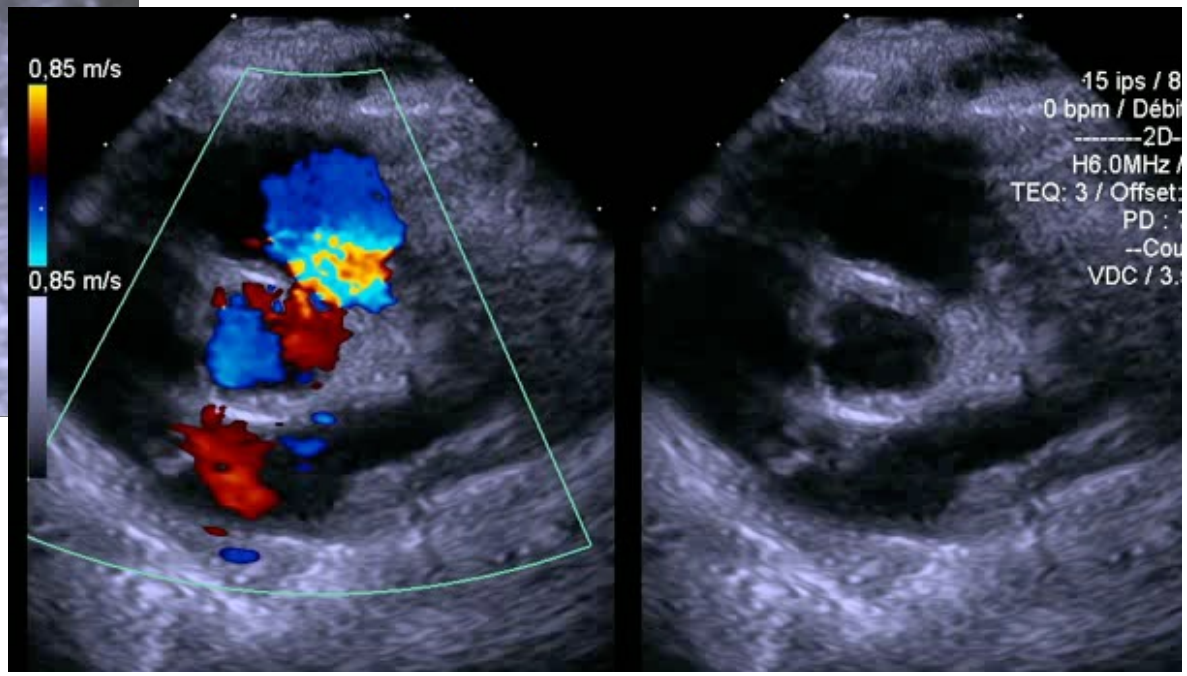

CIV infundibulaire

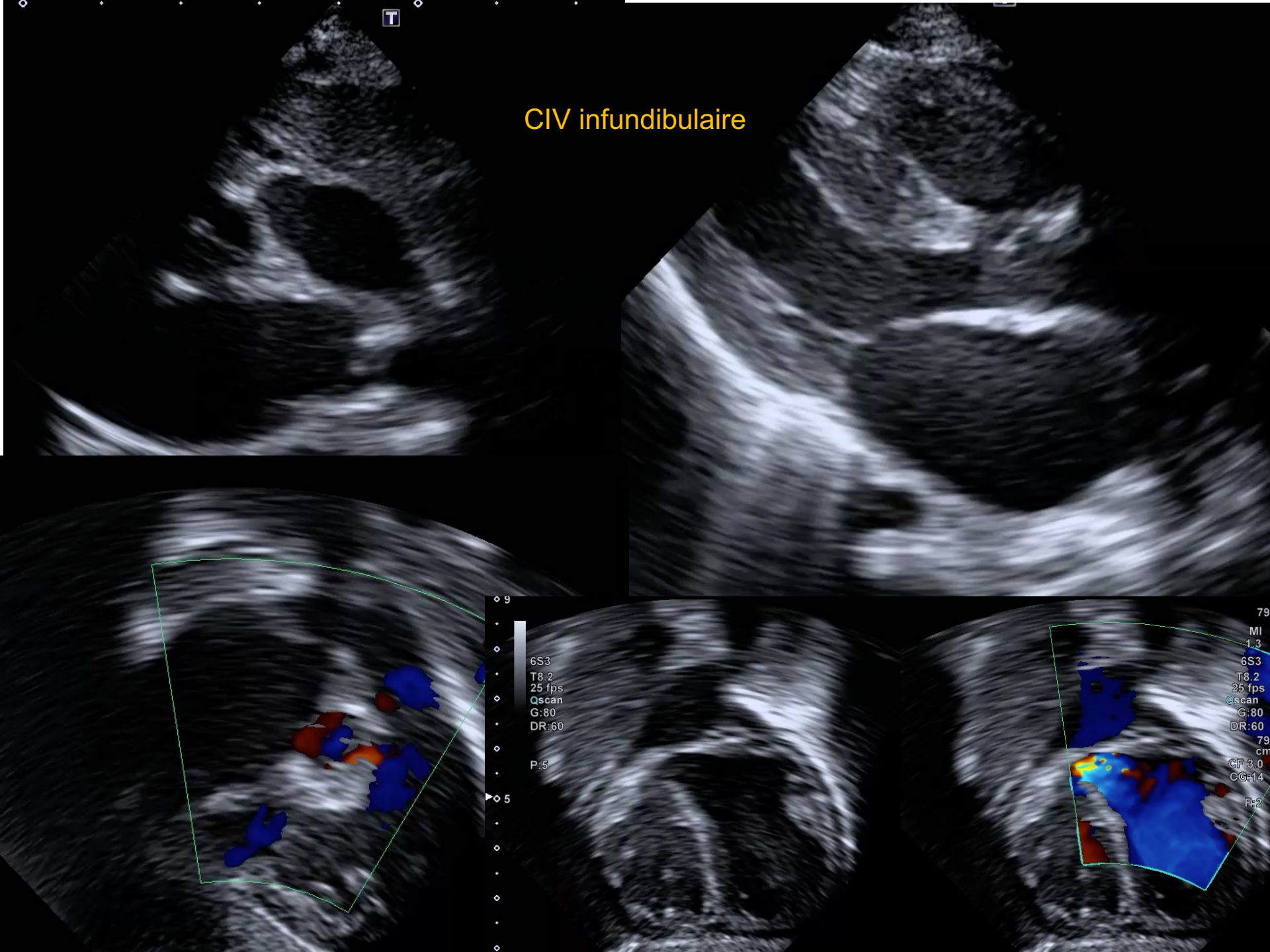

III-Caractères hémodynamiques

- ***Quels sont les facteurs qui conditionnent le sens du shunt et le retentissement….***
  - La Taille du défect
    - large si diamètre de la CIV est >50% du diamètre de l'anneau aortique
  - Le degré des Résistances pulmonaires comparées aux Résistances systémiques (soumis à variation)
  - Les lésions associées
    - Obstacle sur la voie pulmonaire
    - Obstacle sur la voie aortique
    - Etc…

Tableau clinique bébé avec CIV

- Dépend:
  - De la taille
  - Des résistances pulm et systémiques
    - Varient avec l’âge du bébé
  - Des Lésions associées

Les résistances vasculaires au cours des premières semaines de vie

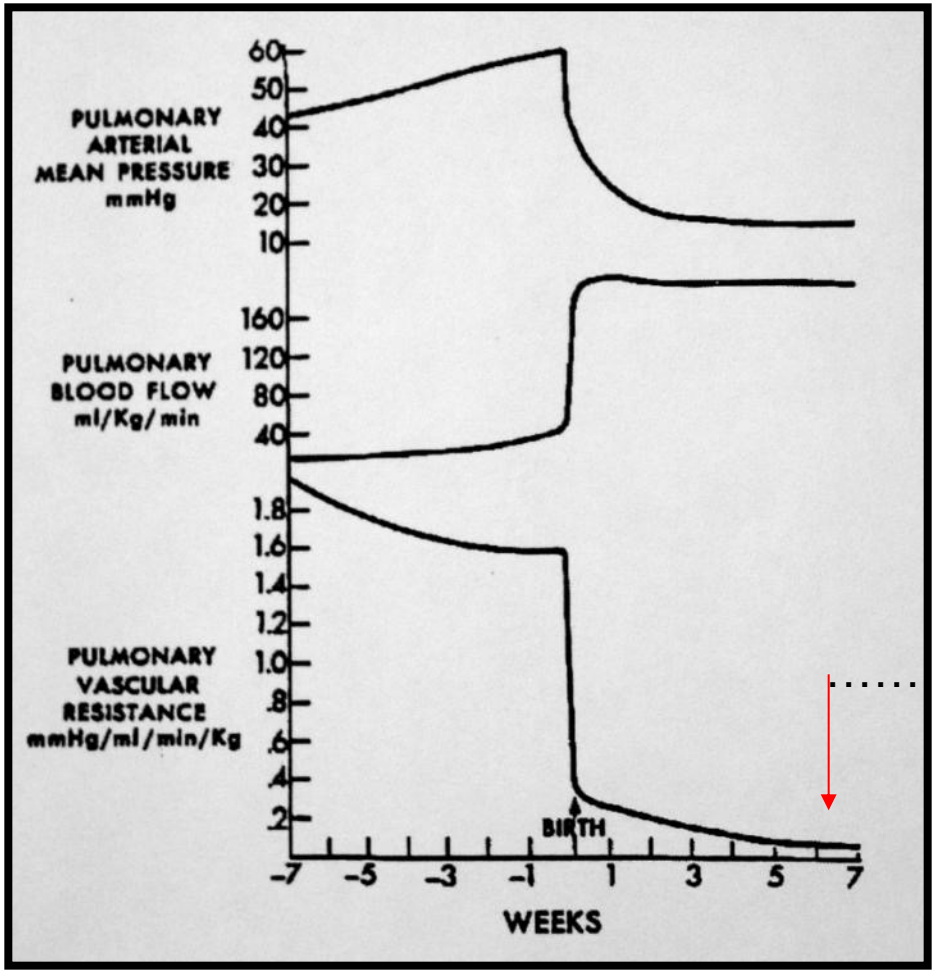

CIV large

……. ***Apparition du souffle***
Essoufflement
Hypotrophie
→ Bas débit

classification physiopathologique

CIV I: maladie de ROGER (CIV petite)

* CIV restrictive: PAPS/PS<0,3 QP/QS = 1-1,5

CIV II: CIV à gros débit (CIV moyenne et large)

*CIV IIa large/restrictive: PAPS/PS 0,3-O,7 QP/QS >2

*CIV IIb large/non restrictive: PAPS/PS 0,7-1 QP/QS >2

CIV III: complexe d'EISENMENGER

* CIV large: PAPS/PS>1 QP/QS<1

CIV IV:CIV à poumons protégés

* CIV + SP: grVD-AP > 25 mmHg PAPS/PS<0,7 QP/QS>2

(attention Dg différentiel avec accélération pulm de débit!!)

Évolution CIV type 1 (maladie de Roger)
CIV de petite taille, siège d'un shunt restrictif

naissance

- Resistances vasc pulm hautes,
- petit défect

=> **Hyperdébit pulmonaire faible**

Bébé eupnéïque,
pas de gênes aux tétées,
pas de signes d'IC,
souffle 3-4/6

↓

3-4 sem de vie

Baisse prog des resist vasc pulm
=> **↑de l'hyperdébit pulmonaire mais reste faible**

ETT
shunt VG-VD systolique à vitesses élevées++
Peu ou pas de Dilatation des cavités gauches

Eupnéïque,
Pas de gêne aux tétées
Souffle 4/6 voire thrill
Pas de signes d'IC
Stagnation pondérale modérée
ou ascension insuffisante

RP quasi normale

↓

Risques à long terme

Possible Maladie Vasc Pulm à long terme si Qp/Qs reste élevé
(dilatation cavités gauche)
IA, endocardite

Évolution CIV avec hyperdébit pulm modéré = 2a (taille moyenne, shunt restrictif)

naissance

- Resistances vasc pulm hautes
- Défect taille moyenne

=> **Hyperdébit pulmonaire faible**

Bébé eupnéïque,
pas de gênes aux tétées,
pas de signes d'IC,
souffle 2/6 voire absent

3-4 sem de vie

- Baisse prog des resist vasc pulm

=> ↑**hyperdébit pulmonaire progressif** mais modéré

ETT :

- shunt VG-VD systolique à vitesses modérées
- **Dilatation des cavités gauches**
- +/- obstacle pulmonaire
- RP= cardiomégalie, surcharge vasculaire modérée

Polypnée légère
Gêne aux tétées modérée ou absente
Souffle 3 ou 4/6
Peu ou pas de signes d'IC
Stagnation pondérale modérée ou ascension insuffisante

long terme

Possible Maladie Vasc Pulm à long terme si Qp/Qs reste élevé
(dilatation cavités gauche)
IA, endocardite

Evolution:
fermeture spontanée des CIV

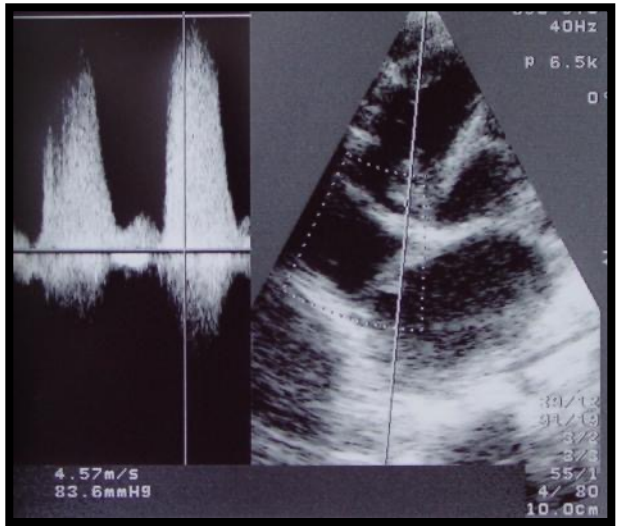

Anevrisme
du septum
membraneux

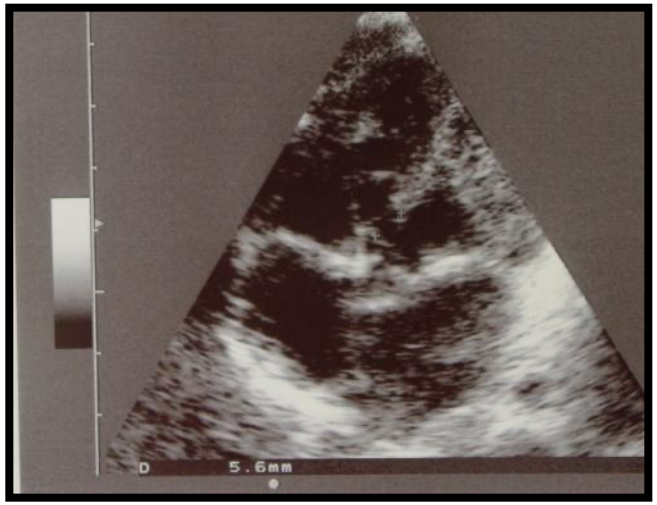

Maladie de ROGER

Évolution CIV 2b (hyperdébit pulm sévère)
CIV de taille large siège d'un shunt non restrictif

naissance

- Resistances vasc pulm hautes
- Défect large

=> Hyperdébit pulmonaire faible

Bébé eupnéïque,
pas de gênes aux tétées,
pas de signes d'IC,
souffle 2/6 voire absent

3-4 sem de vie

Baisse prog des resist vasc pulm
=> ↑hyperdébit pulmonaire progressif

ETT :
- shunt VG-VD systolique à vitesses basses = HTAP de débit
- **Dilatation des cavités gauches**

Polypnée marquée
Gêne aux tétées importante
Souffle 2 à 3/6
HMG
Stagnation pondérale
voire cassure

Risques

Maladie Vasc Pulm dans les 6 à 12 mois
(fixation des résistances pulm)
Eisenmenger à long terme
(Rpulm>Rsystémiques)

Évolution des Pressions / Résistances Pulmonaires

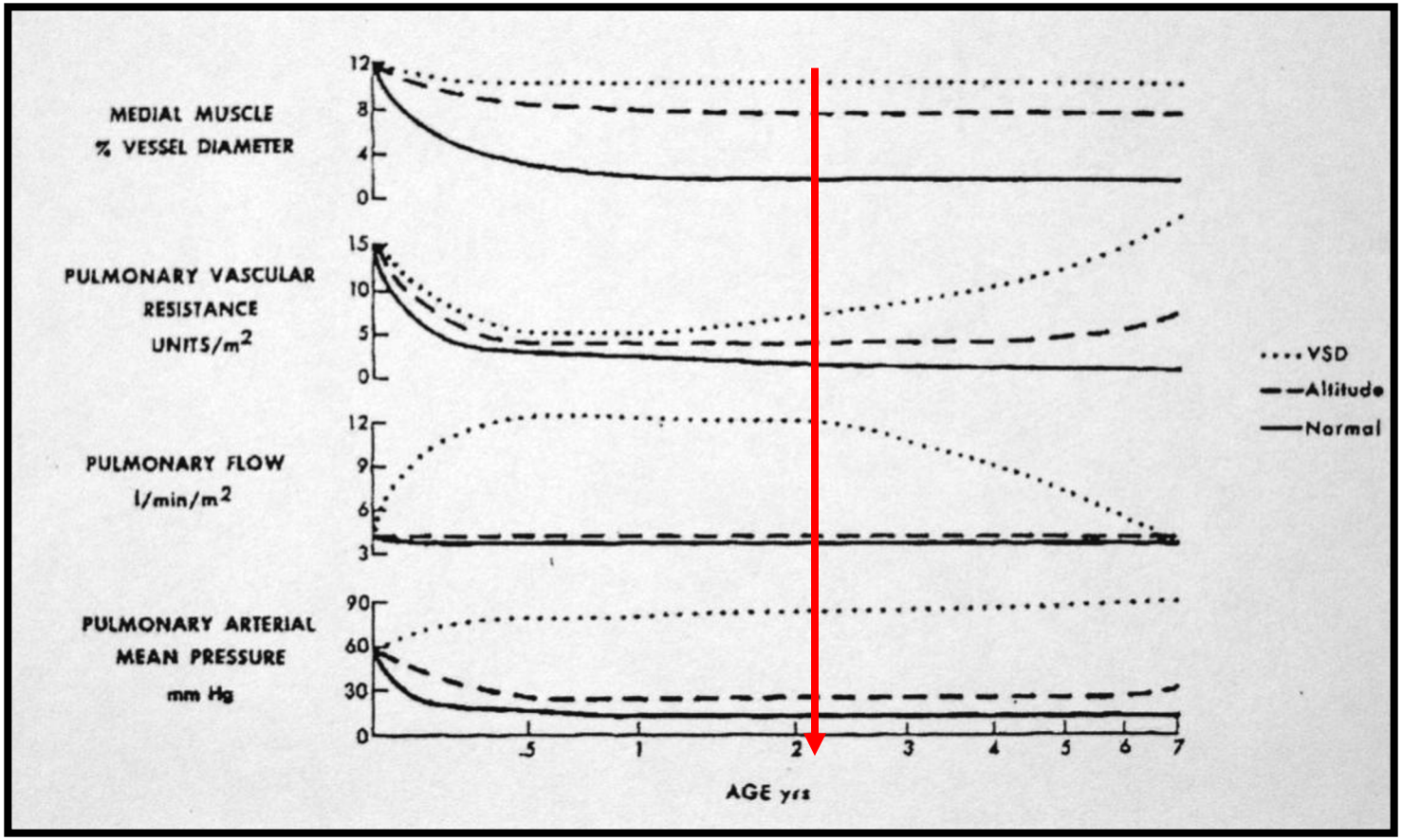

EISENMENGER … INOP !!!!

Surcharge des cavités gauches

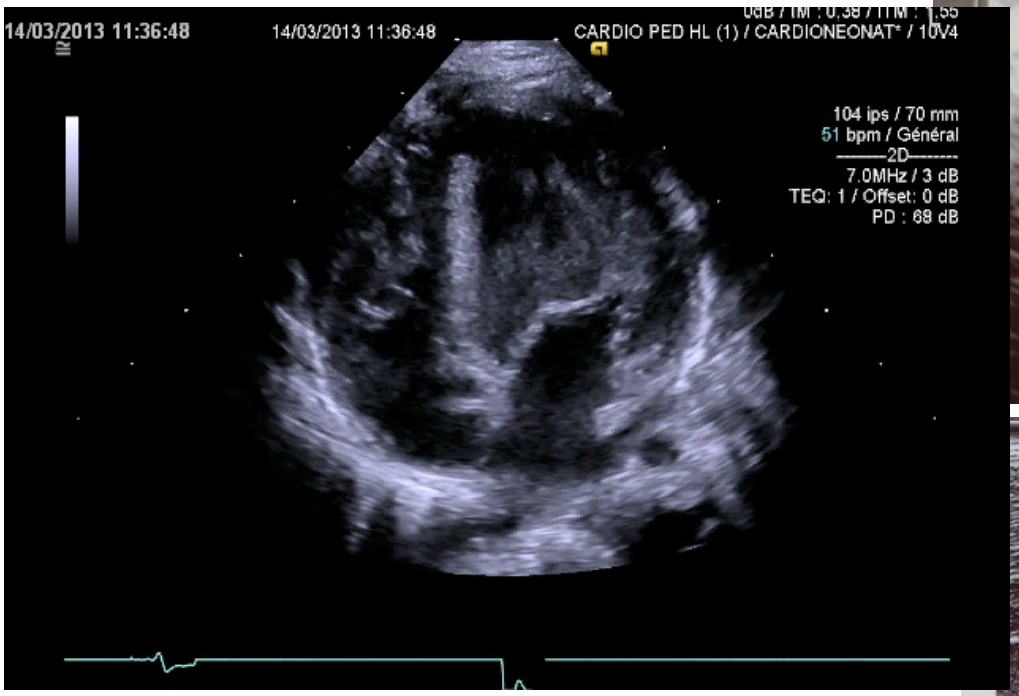

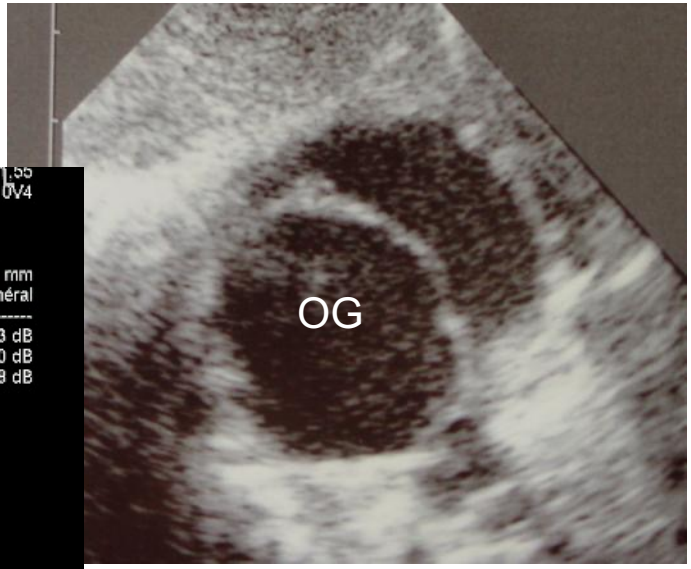

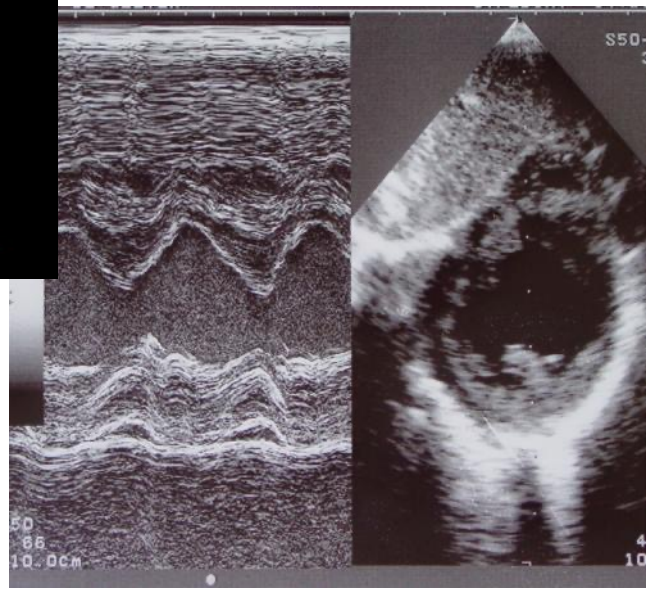

VG hyperkinétique

CIV large (2b)

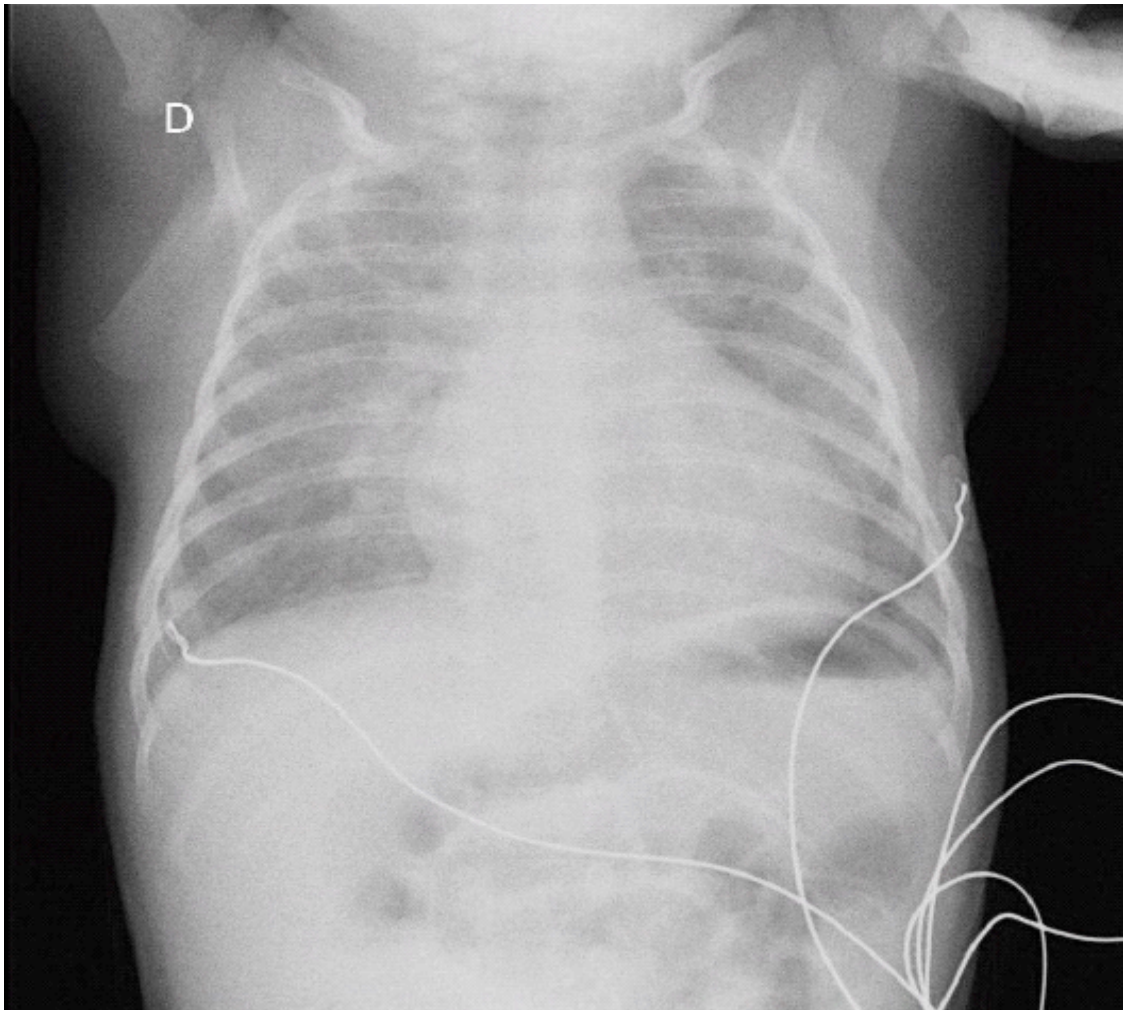

Évolution CIV type 4 (hyperdébit pulm faible à modéré)
CIV avec sténose pulmonaire

naissance

- Resistances vasc pulm hautes
- Défect taille variable

=> **Hyperdébit pulmonaire faible**

Bébé eupnéïque,
pas de gênes aux tétées,
pas de signes d'IC,
souffle 2-3/6 (SPO)

3-4 sem de vie

- Baisse prog des resist vasc pulm
- Evolution de la sténose pulm

=> ↑**hyperdébit pulmonaire inversement proportionnel à la sténose pulm**

ETT:
- Gdt valve pulmonaire>25mmHg
- **Dilatation des cavités gauches** modérée

RP= cardiomégalie, surcharge vasculaire modérée

Peu ou pas Polypnée
Gêne aux tétées légère
ou absente
Souffle 3 ou 4/6
Peu ou pas de signes d'IC
Croissance poids/taille normale

Risques à long terme

Agrravation sténose pulmonaire => HVD
Hyperdébit pulm peut rester significatif (dilatation cavités gauches)=> risque à long terme vasculaire pulm

DIAGNOSTIC:

Bilan échocardiographique pré-opératoire

→ ***BILAN ANATOMIQUE:***

* LOCALISATION
* NOMBRE (…. Voie d'abord)
* LESION ASSOCIEES

→ ***BILAN PHYSIOLOGIQUE:***

* RETENTISSEMENT (HTAP +++, dilatation VG)
* IAO, sténose sous-pulmonaire.

TRAITEMENT MEDICAL… palliatif

- Objectifs: stabiliser le shunt GD
  préparation pré-opératoire
- Cibles:
  - Diminuer la surcharge volumétrique (diurétiques, réduire les apports)
  - Diminuer la quantité du shunt (IEC, Ht>40%)
  - Faciliter le travail respiratoire (kénisithérapie respiratoire)
  - Faciliter l'alimentation (SNG)
  - Stabiliser la perte de poids (alimentation hypercalorique)

Critères simplifiés pour fermeture

TABLE 1 Perimembranous Ventricular Septal Defect and Aortic Size in Both Groups

Surgery	≤5 mm	5–6.5 mm	≥6.5 mm	Size (mm)	Aortic Annulus
+ (n = 20)	4	2	14	7.0 ± 1.7	10.1 ± 1.8
0 (n = 37)	30	5	2	4.4 ± 1.2*	8.8 ± 1.6†

*p <0.001; †p <0.01.

- Nourisson < 3 mois
  - CIV PM <5mm: fermeture spontanée ou HD non significative
  - CIV PM >6.5mm: nécessité de fermeture chirurgicale

Puchalski M et al. Am J Cardiol 2002; 90:569-71

Traitement curatif

- Indications:
  - CIV large (2b), avec lésions associées , CAV …
  - CIV 2a avec dilatation persistante et majeure des cavités gauches
  - Apparition d'une complication
- Chirurgical
  - Fermeture de la CIV +/- des lésions associées
  - CEC, sternotomie
- Cathétérisme
  - CIV musculaire
  - CIV périmembraneuse partiellement fermée

Percutaneous closure of restrictive-type perimembranous ventricular septal defect using the new KONAR multifunctional occluder: Midterm outcomes of the first middle-eastern experience

Raymond N. Haddad MD[1] | Linda S. Daou[2] | Zakhia S. Saliba[2]

Critères écho:

(a) LVEDD z-score ≥ 2.0

(b) LA-to-aortic diameter ratio > 1.5 (PLAV view);

(c) estimated Qp/Qs> 1.5

Critères non écho

(a) RP: **cardiothoracic ratio > 0.55**

(b) clinical manifestations:

- **≥6 events in the preceding 12 months**
- **symptoms of heart failure**
- **staturoponderal delay**.
- History of documented **infective bacterial endocarditis** related to the pmVSD

Haddad et al, Catheter Cardiovasc Interv. 2020;96:E295–E302

Critères d'exclusion

Critères liés à la CIV:

- prolapse aortic cusp, AoV
- AoV stenosis or more than mild AoV regurgitation (AVR),
- infundibular defect,
- septal malalignment,
- SAR ≤2 mm

Critères liés à la voie droite

- severe pulmonary artery hypertension and a right-to-left shunt (unless PA banding or con-genital pulmonary valve stenosis)
- RVP>8 Wood units or documented irreversible pulmonary vascular disease;

Autres:

- presence of any other associated congenital heart defects requiring cardiac surgery;
- active bacterial infections or endocarditis or sepsis
- contraindication to antiplatelet or anticoagulation therapy or agents;
- bodyweight <8 kg

Haddad et al, Catheter Cardiovasc Interv. 2020;96:E295–E302.

TABLE 3 Procedural outcomes and complications

Successful implantation, *N* (%), *n* = 20	20 (100)
Device embolization, *N* (%), *n* = 20	1 (5.0)
Follow-up duration (months), M ± SD (range), *n* = 19	8.2 ± 3.0 (4–12)
Persistent complications at the latest follow-up, *n* = 19	
Rhythm disturbances, *N* (%)	0 (0)
Trivial residual shunt, *N* (%)	3 (15.8)
Valvular disturbances, *N* (%)	1 (5.3)
Aortic valve regurgitation	1 (5.3)
Tricuspid valve regurgitation	0 (0)

The complete occlusion rate

- ✓ 40.0% (8/20) at the end of the procedure
- ✓ 57.9% (11/19) before discharge
- ✓ 84.2% (16/19) at 6 months of follow-up.

Haddad et al, Catheter Cardiovasc Interv. 2020;96:E295–E302.

Conclusion

- Critères description d’une CIV:
  - anatomiques : le défect
    - Type et siège-> nomenclature CIM-11!!
    - Taille du défect
    - Nombre
    - Pré-op +++ (voies de conduction)
  - Hémodynaniques : le shunt
    - Importance du shunt : large/restrictif
    - Classification 1/2a/2b/4 (selon écoles)
    - Sous entend le risque de RVP

Conclusion 2

- Fréquence de la cardiopathie
- Tableau clinique évolutif
- si gros shunt: chir. Avant 6 mois
- Diag. et bilan pré-thérapeutique → ECHO.
- Traitement médical optimisable et à optimiser en pré-op. +++