© Succession Miró / ADAGP, Paris, 2020

GROUPE HOSPITALIER PARIS SAINT-JOSEPH

Inserm U999

M3C

UNIVERSITÉ PARIS SUD — FACULTÉ DE MÉDECINE — université PARIS-SACLAY

Atrésie pulmonaire à septum ouvert/ APSO

APSO
Atrésie pulmonaire – CIV /Tetralogy of Fallot with pulmonary atresia

- **Cardiopathie complexe**
- **Définir une stratégie et une démarche thérapeutique**
- **Nécessite plusieurs interventions**
- **Collaboration multidisciplinaire**

Anatomie

- Intra cardiaque : CIV cono-ventriculaire unique le plus souvent
- Extra-cardiaque
  - Taille et distribution des AP
  - Canal artériel
  - Collatérales aorto - pulmonaires

Classification

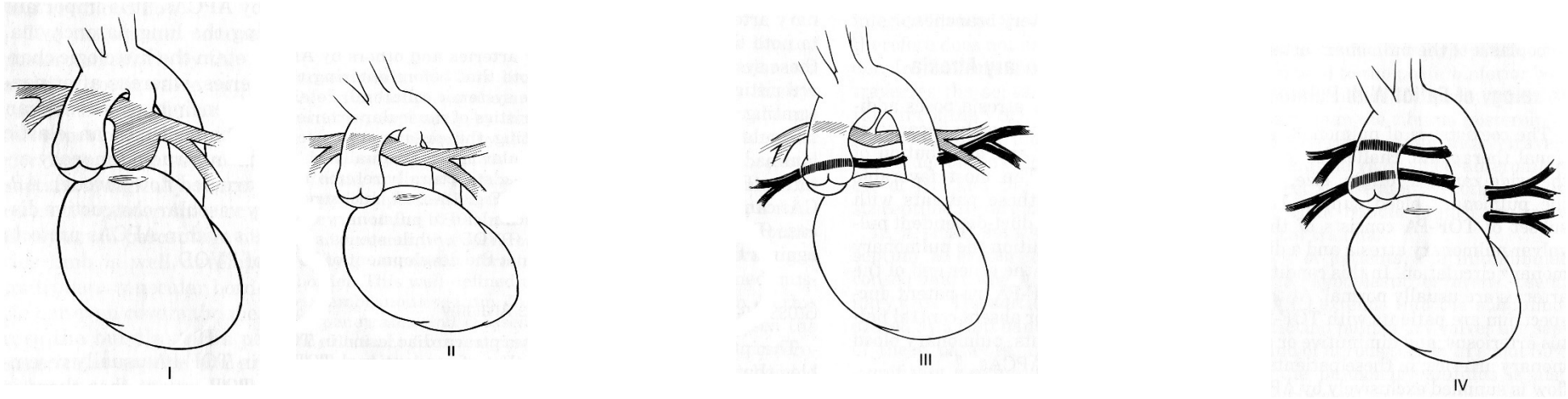

(Barbero-Marcial)

A	**Type I**	Pas de MAPCA	Arbre artériel complet avec 2 branches confluentes en 1 tronc au contact de l'infandibulum pulmonaire dont il n'est séparé que par une membrane imperforée . **AP alimentées uniquement par canal artériel**
	Type II	Pas de MAPCA	Tronc manquant avec infandibulum pulmonaire à distance de la confluence pulmonaire**AP alimentées uniquement par canal artériel**
B	**Type III**	MAPCA avec mouette	Arbre artériel présent et confluent mais hypoplasique irrigué par un flux rétrograde + MAPCA ⇒ **Vascularisation pulmonaire mixte**
C	**Type IV**	MAPCA sans mouette	Absence de tout système artériel pulmonaire central + MAPCA ⇒ Vascularisation systémique exclusive

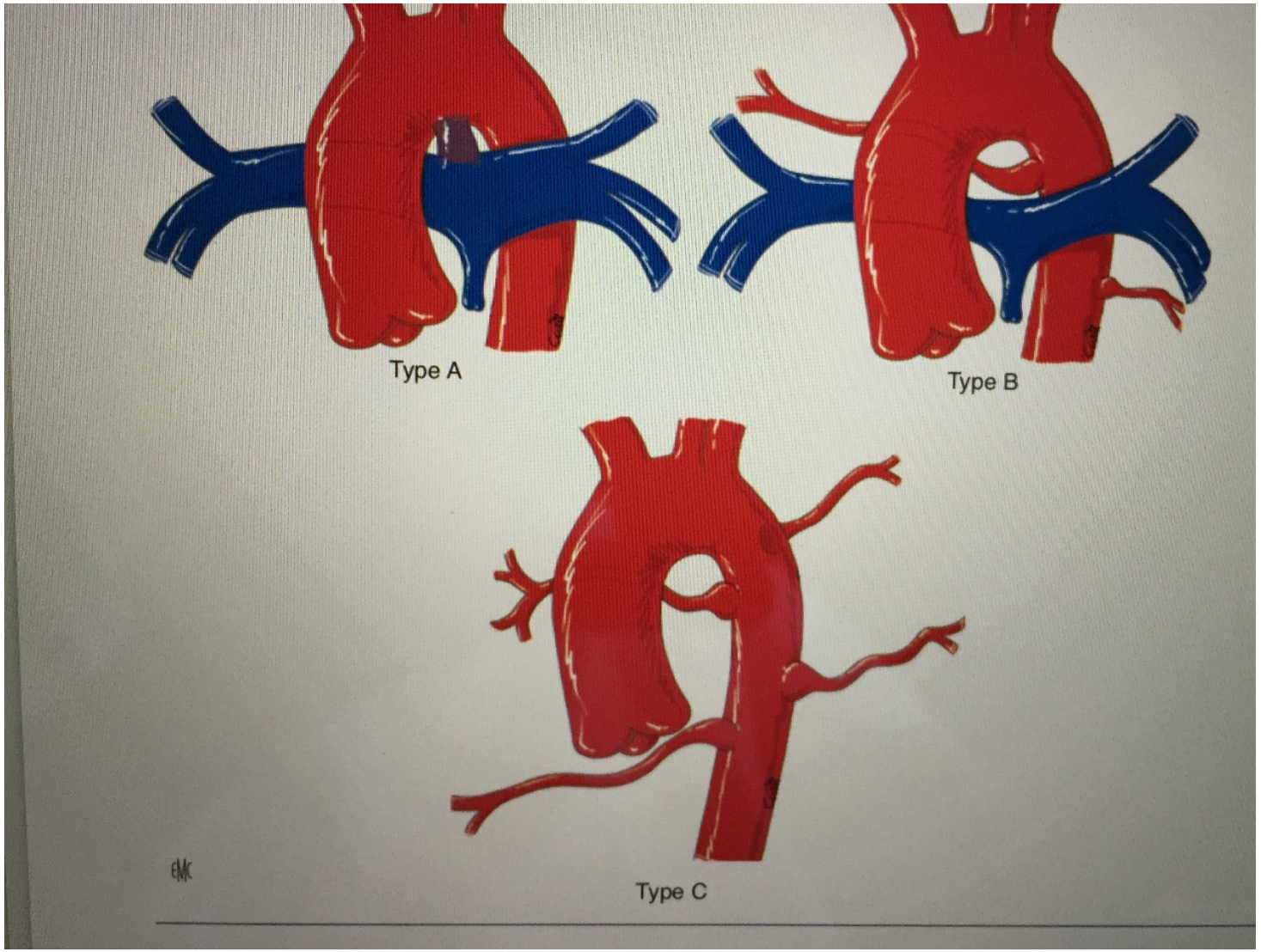
Type A
Type B
Type C
EMC

Vascularisation artérielle pulmonaire

– pas de chirurgie sans cartographie parfaite

– vascularisation de chaque segment pulmonaire (10 à droite, 8 à gauche)

- artères pulmonaires natives
- collatérales aorto-pulmonaires (MAPCAs)
- vascularisation double (± communication)
- aucune vascularisation

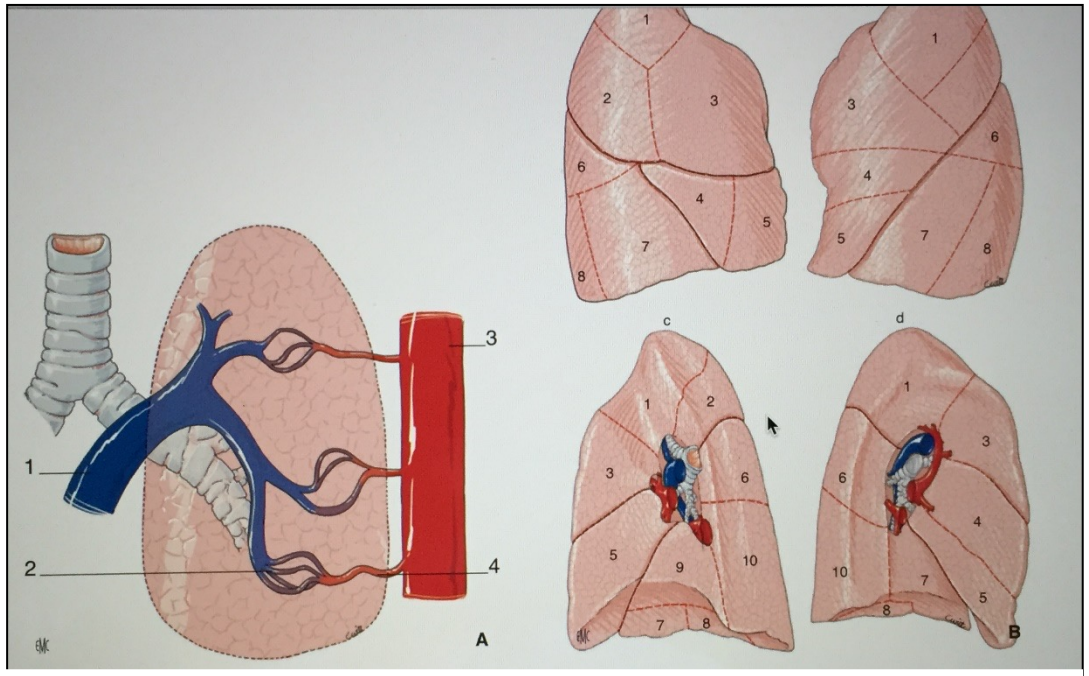

MAPCA = Major Aorto-Pulmonary Collateral Arteries

-Origine ? Sténose? communicante.?
- Cartographie précise angiographie, KT PRESSION, TDM, scanner

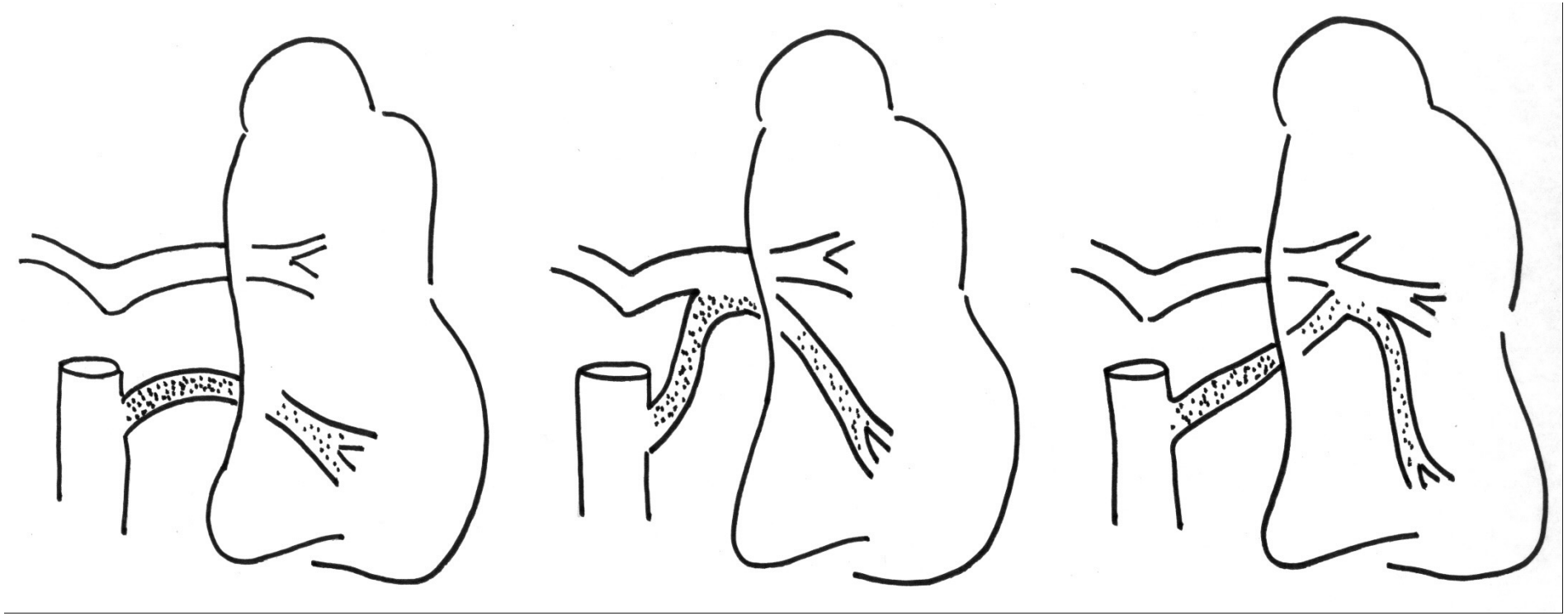

MAPCA non communicante

MAPCA communicante (communication proximale)

MAPCA communicante (communication distale)

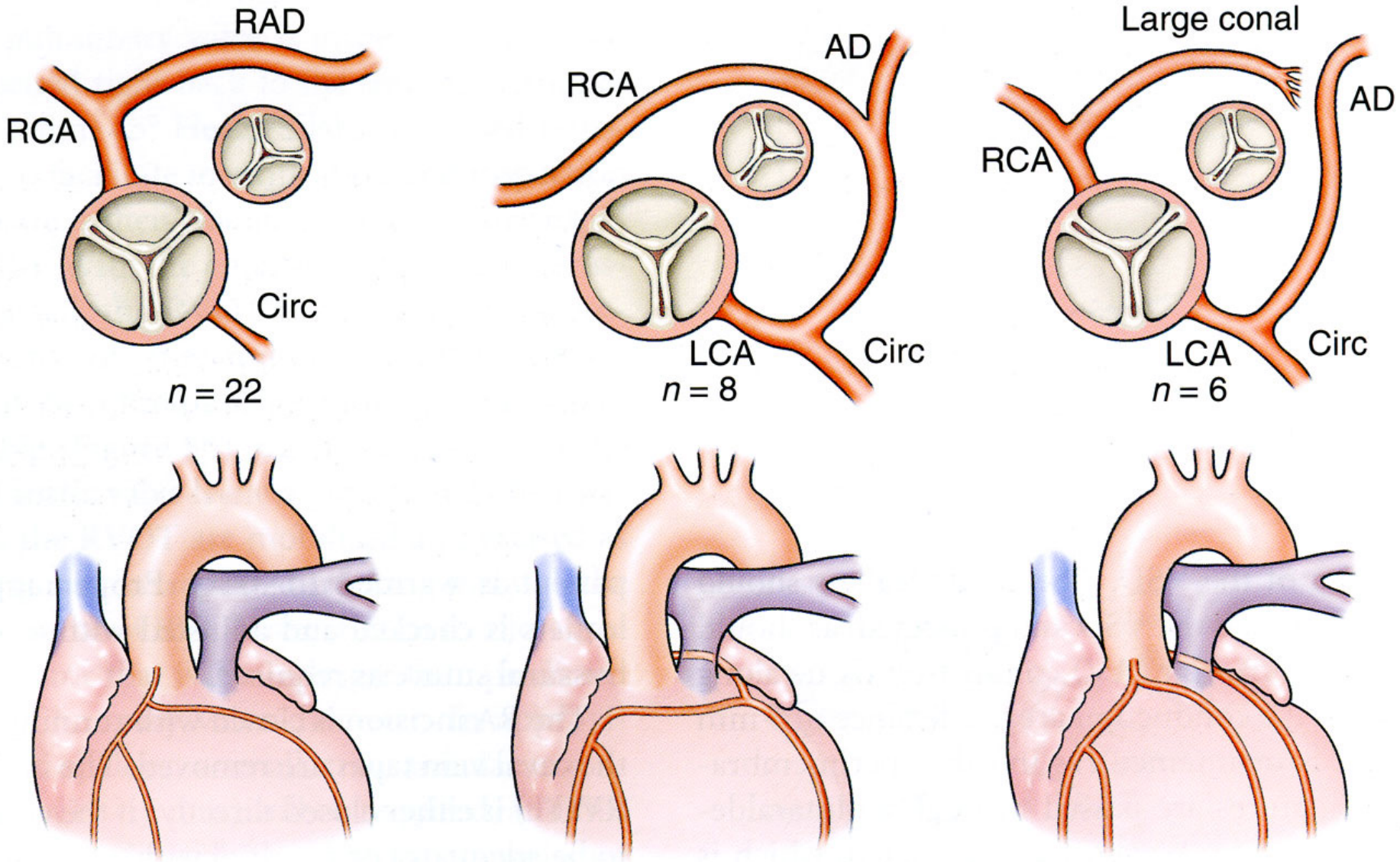
RAD
RCA
Circ
n = 22
AD
RCA
LCA
Circ
n = 8
Large conal
AD
RCA
LCA
Circ
n = 6

Physiopathologie

Type A

- Perfusion pulmonaire ducto-dépendante CANAL gauche/droit
- Shunt droit-gauche/ CIV
- Ducto dépendance prise en charge néonatale PGE1

80%

Type B et C

- Perfusion pulmonaire canal et MAPCA gauche/droit
CIV droit /gauche
- « trop bonne saturation » hyperdébit pulmonaire, insuffisance cardiaque
- Risque HTAP

Bilan Initial

Continuité VD/AP
Mouette

Coronaires

Cathétérisme diagnostique

CIV taille , unique

+/- TDM

Taille AP native proximale et distale
Sténose
NAKATA (nle 330 mm2/m2, <100 insuffisant)

MAPCA
Trajet, Angio, pression

Partcularité de la CEC

Collaboration perfusioniste/chirurgien/anesthésiste +++

- Durée de CEC interaction poumon/CEC
- ***Démarrage progressif FIO2 basse ! Hyperoxygénation production radicaux libres délétère***
- Hématocrite maintenu élevé
- Shunt collatérales , retour gauche important , dilatation VG, mauvaise protection
- Contrôler , clamper, emboliser des collatérales en pré-opératoire
- ***Bonne décharge gauche***
- Débit artériel = débit théorique +débit du retour gauche

Techniques utiles dans la prise en charge

Perfusion pulmonaire

Si ducto-dépendance (Type A, B) → **PGE1**

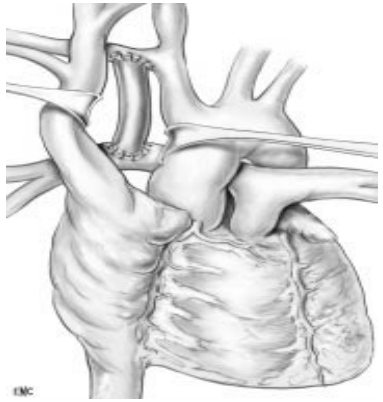

Blalock

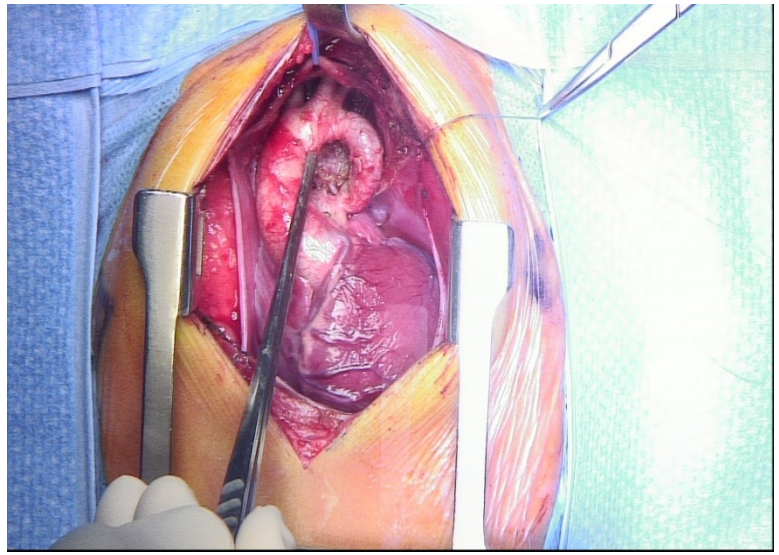

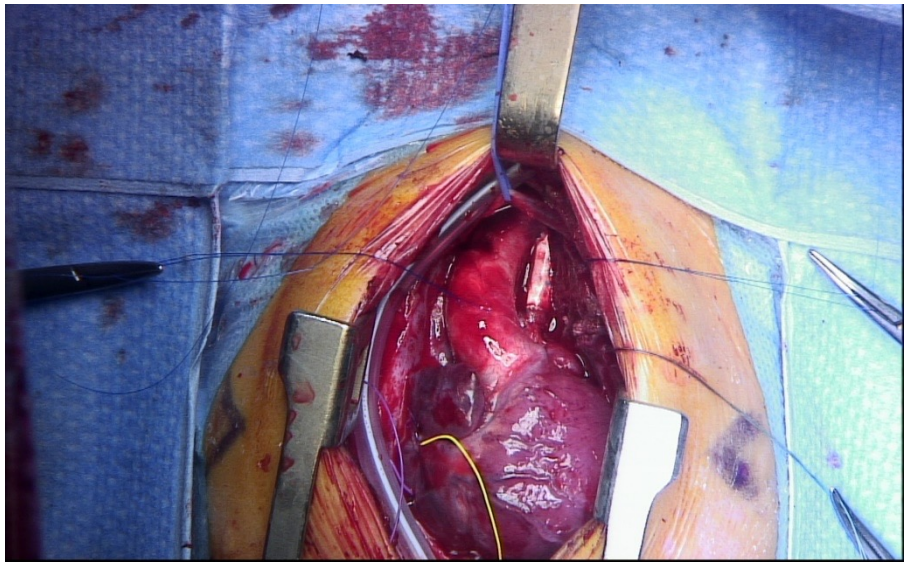

Shunt central

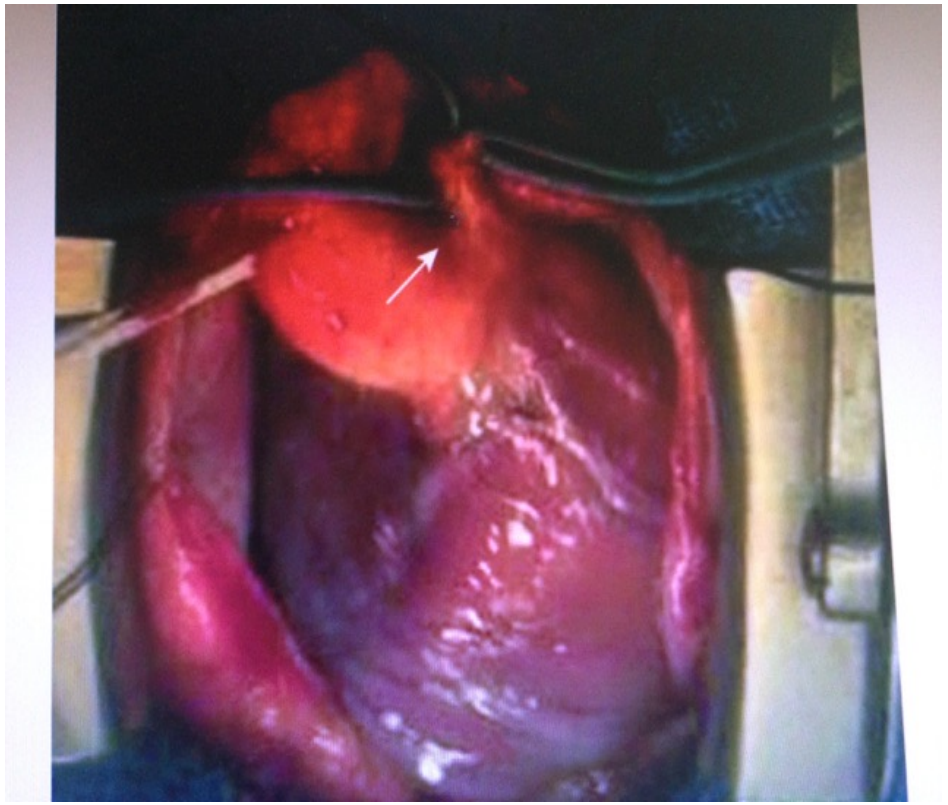

Ouverture chirurgicale précoce VD/AP

Mise en continuité pécoce VD/AP

Croissance et développement des AP natives

Unifocalisation des artères pulmonaires

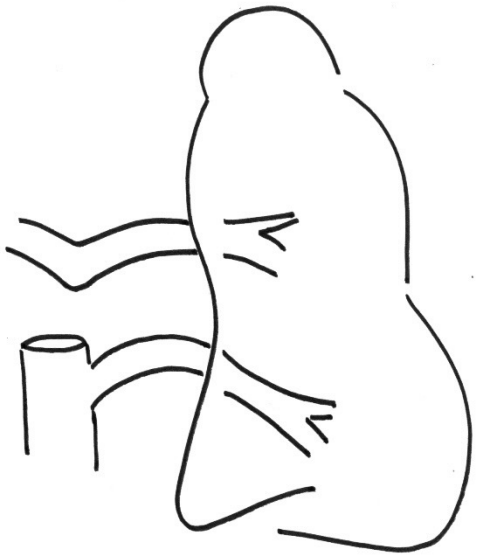

MAPCA non communicante

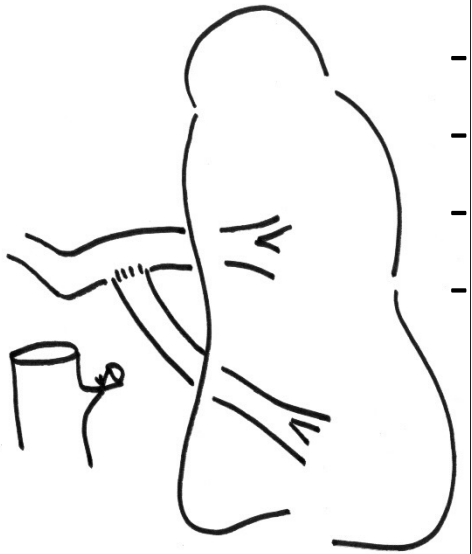

UNIFOCALISATION

- **Rétablir un flux pulmonaire unique VD/AP**
- **Type B/C**
- **Principe détacher collatérales aorte vers ap**
- **Complexe**
- **Bonne cartographie angio, TDM**

Origine – Trajet- Taille – Sténose ?

Unifocalisation



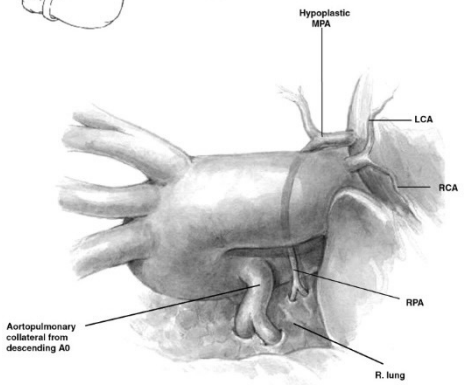

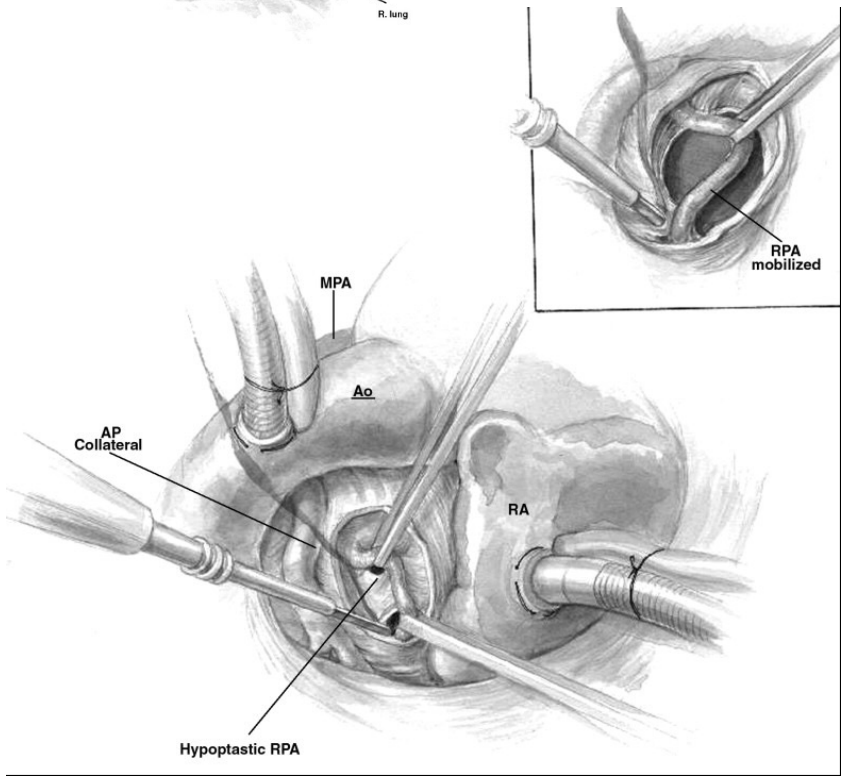

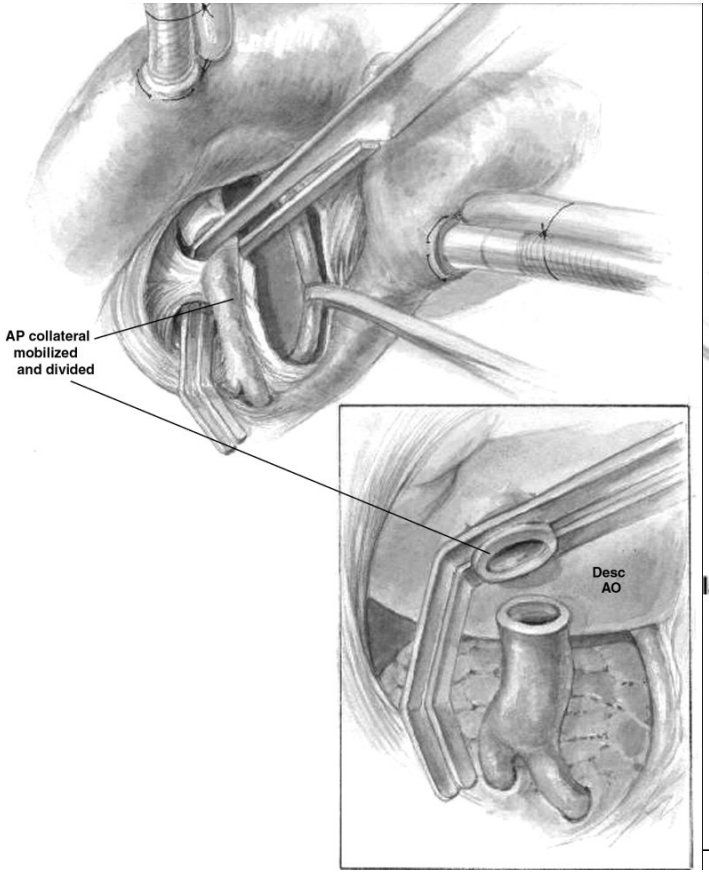

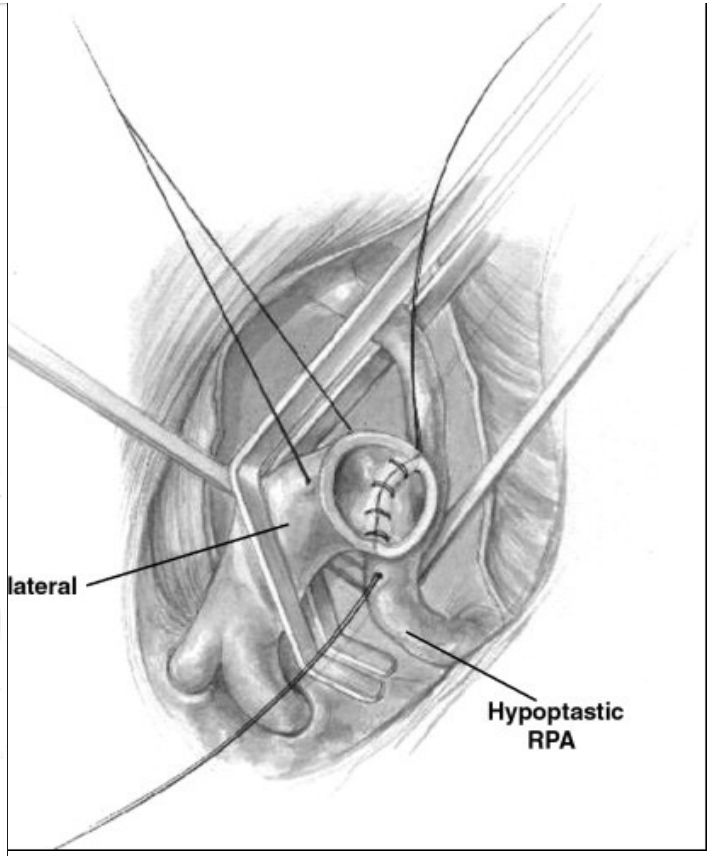

Ligature de MAPCAs COMMUNICANTES

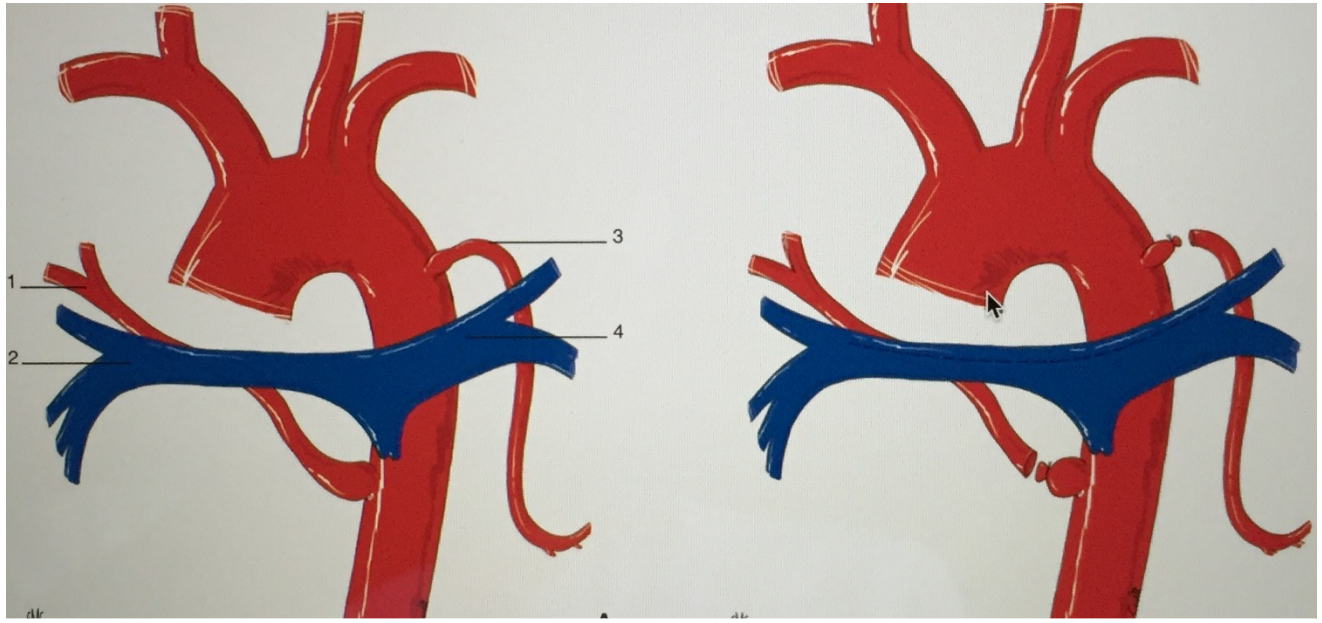

Si IC/hyperdébit , non sevrable de la ventilation

Cathétérisme inerventionnel

- **Optimisation des artéres pulmonaires et distales: dilatation, stent**

- **Occlusion des MAPCAs : test d'occlusion Sao2 <70% CI**

- **Valvulation pulmonaire à distance**

Rétablissement de la continuité VD/AP

Homograft

Hancock

Contegra

Fermeture de la CIV

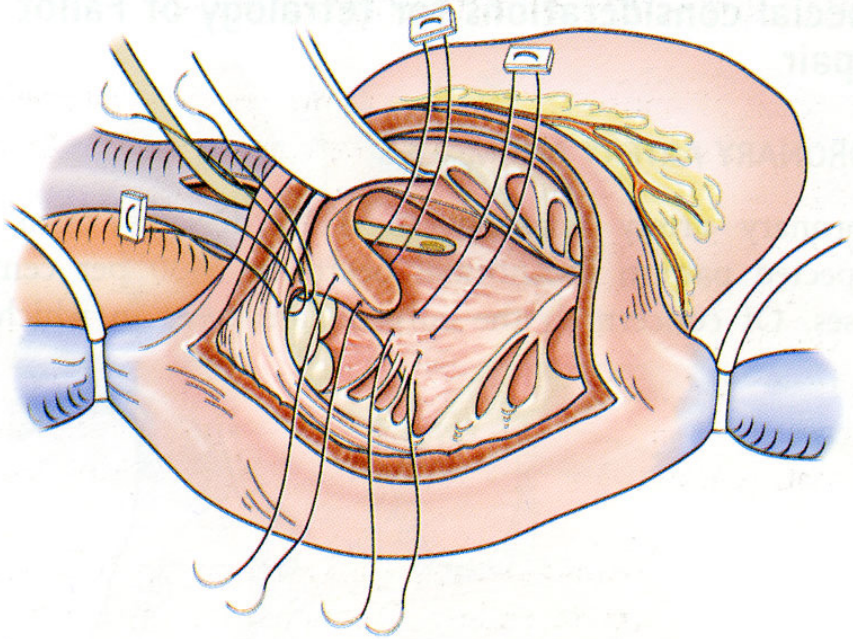

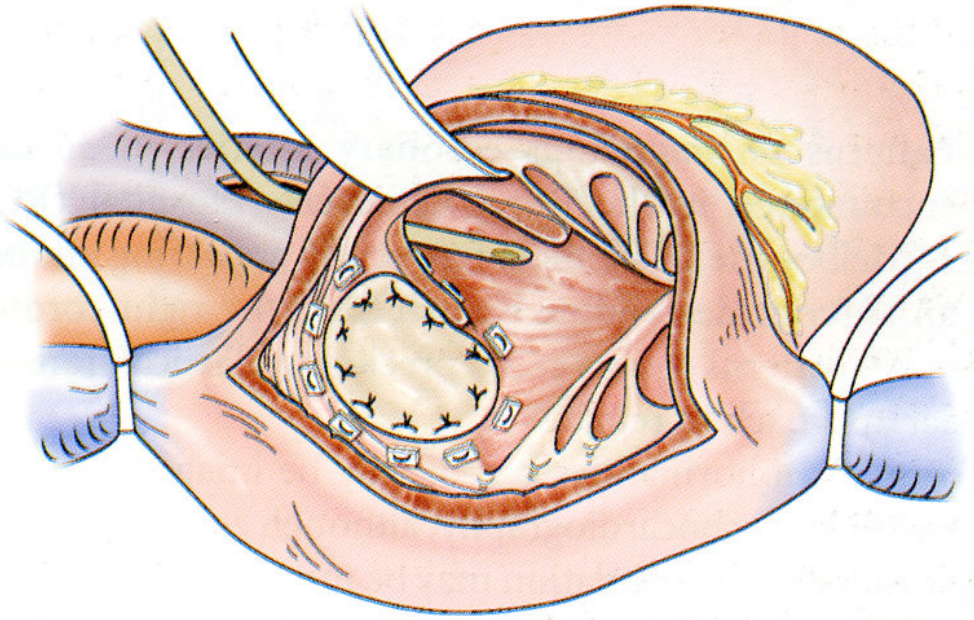

APSO type I , II/ A: Réparation Complète

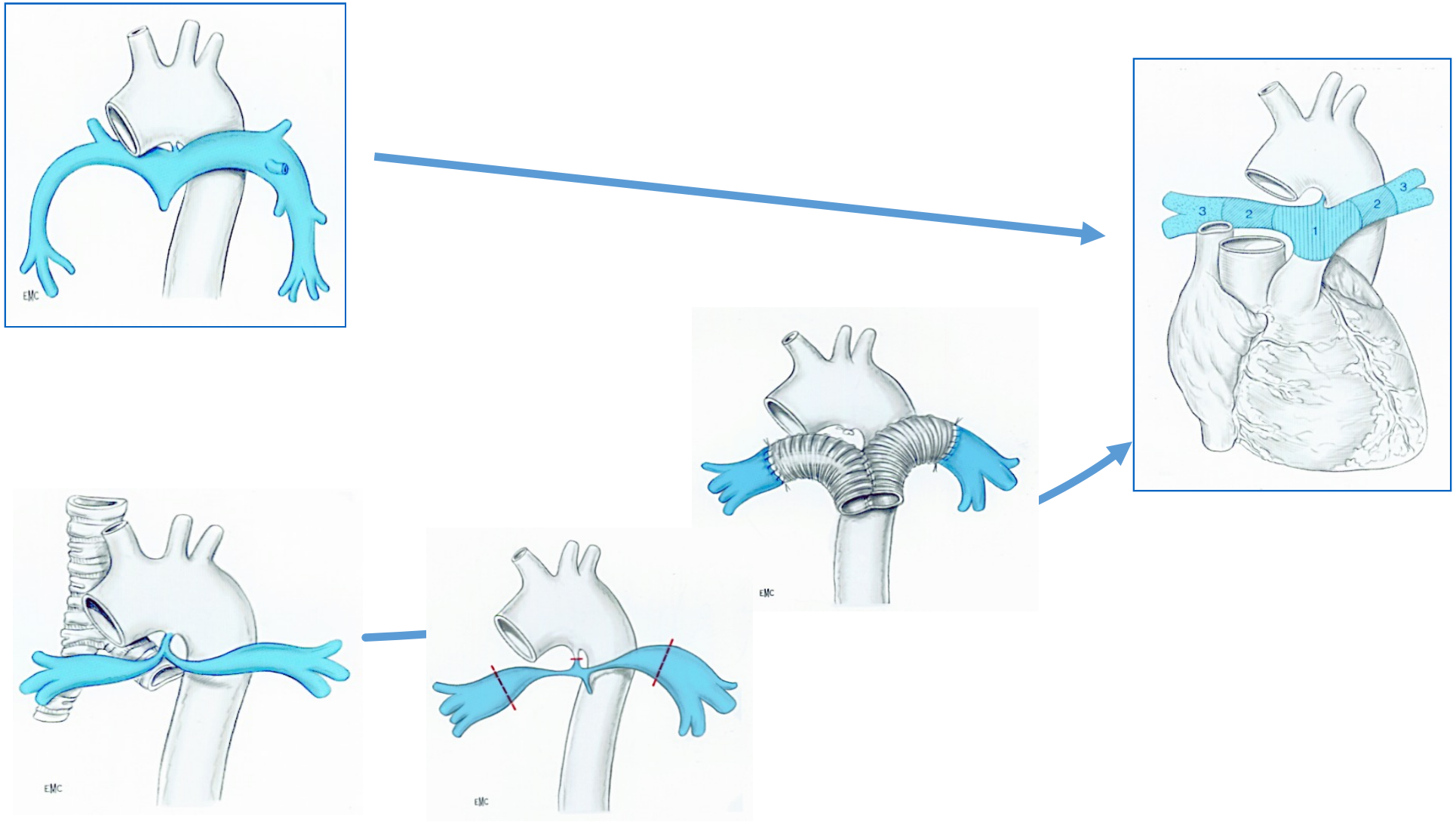

Stratégie de prise en charge et indication thérapeutiques

Traitement médical	**Types I et II A : PGE1** **Types III et IV B/C : RAD**

Chirurgie séquentielle	**A pour but d'amener à la cure complète en :** **→ faisant grandir les AP natives** **→ recrutant un maximum de champs pulmonaires**
⇒ Blalock / Unifocalisation de MAPCA non communicante / Embolisation de MAPCA communicantes	

Cure complète	**Fermeture de la CIV par patch**
	Rétablissement de continuité VD-AP : - **avec ou sans tube VD-AP selon la distance entre infandibulum et mouette** - **avec ou sans plastie d'élargissement de la bifurcation selon la taille des AP distales** - **avec ou sans valve selon le degré d'hypoplasie des AP**

Stratégie de la prise en charge: prise en charge en un temps (Hanley et al 1995)

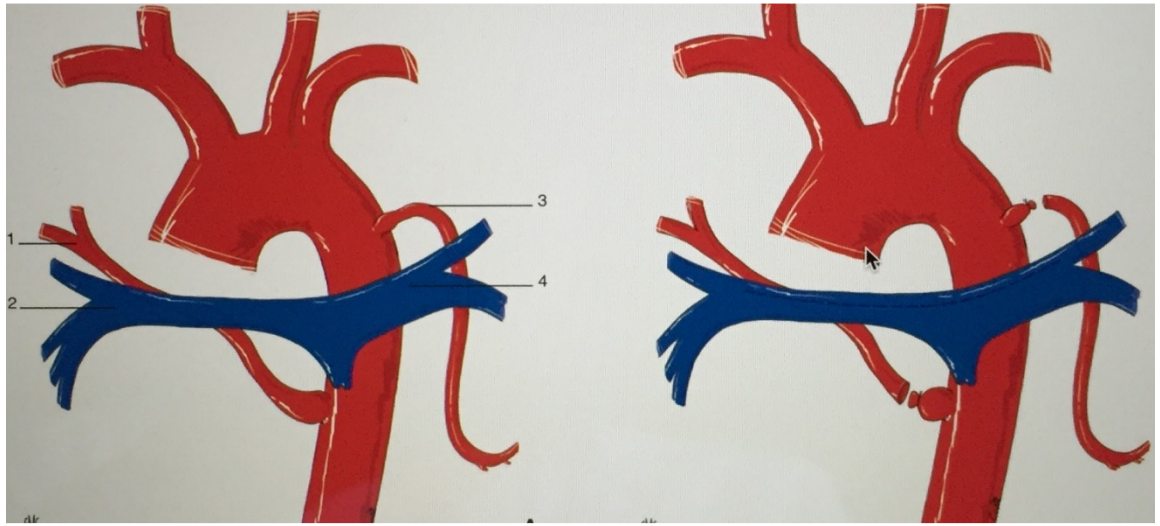

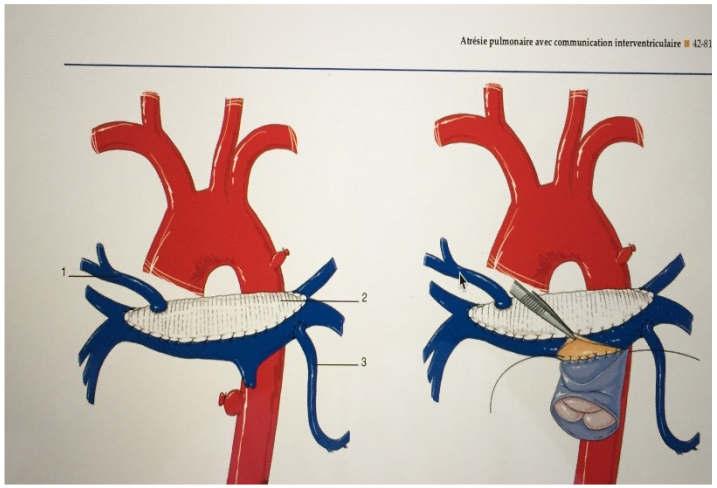

Type III, B/C

Unifocalisation/recrutement 5/9 segments pulmonaire
Eviter les prothéses
Précoce fin 1ère année, correction précoce de la cyanose
Diminue le risque d'HTAP et altération des MAPCAs

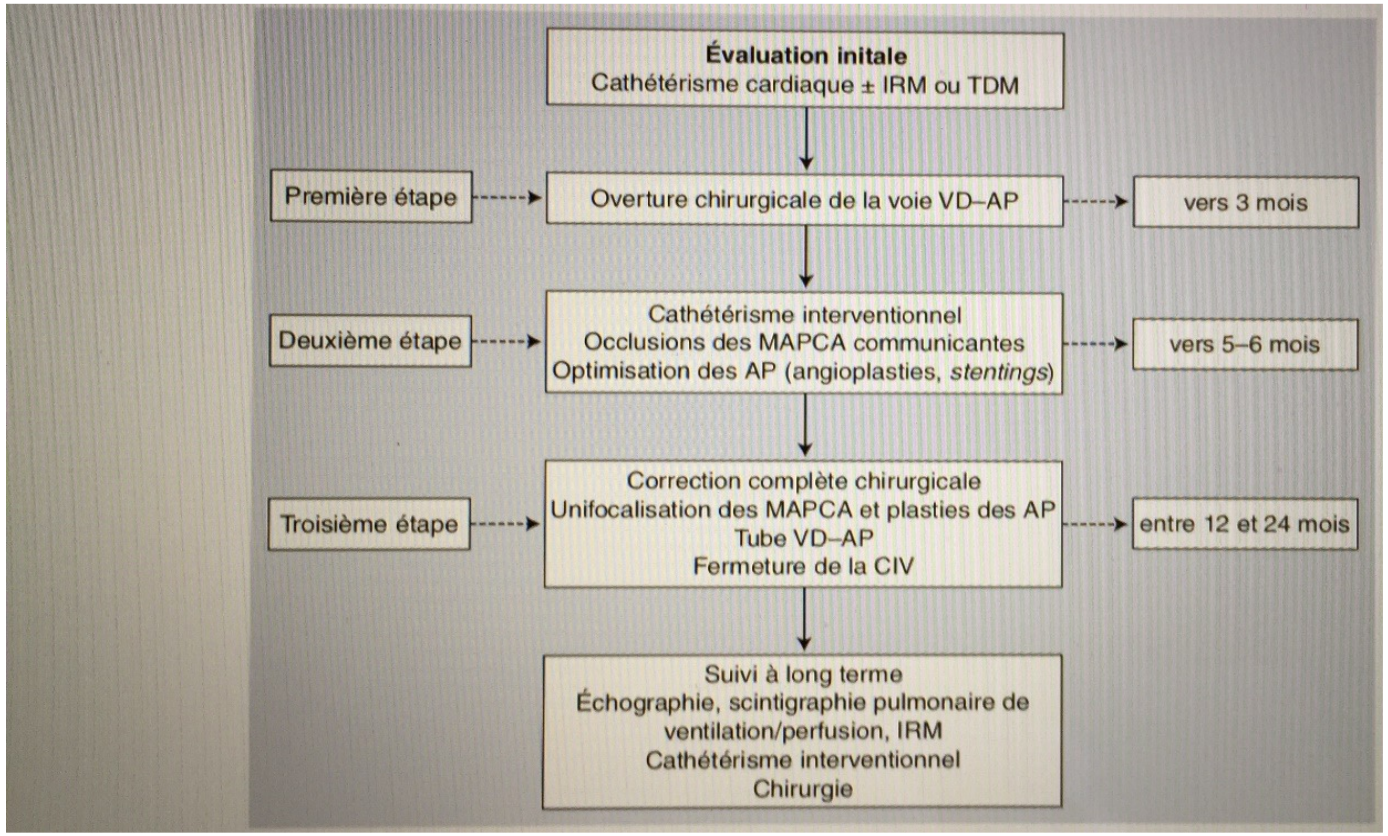

Stratégie de la prise en charge: «Réhabilitation des artères pulmonaires

Castaneda et al 1981: Type III, B /C

APSO Type A

Enfant DM de 3 mois APSO Type I /A

Dg anté-natal pn 1920g : PGE1 SAO2 75-85%

3mois 3180g SAO2 85% fluctuante sténose du canal artériel pulmonaire

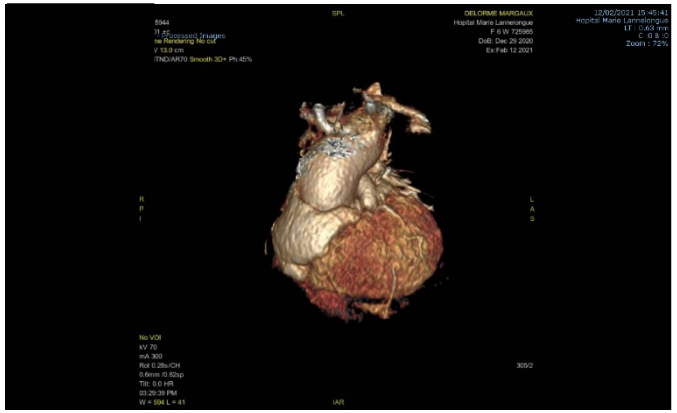

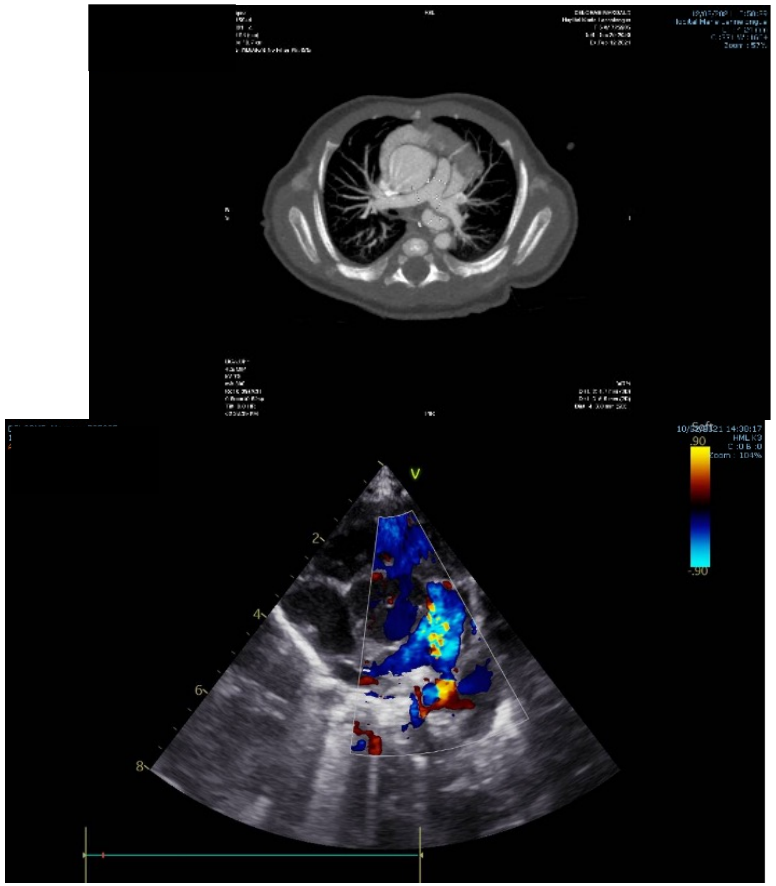

Chirurgie: cure complète :

- fermeture de CIV
- plastie bifurcation et APG
- plastie d'élargissemnt infundibulo pulmonaire /patch

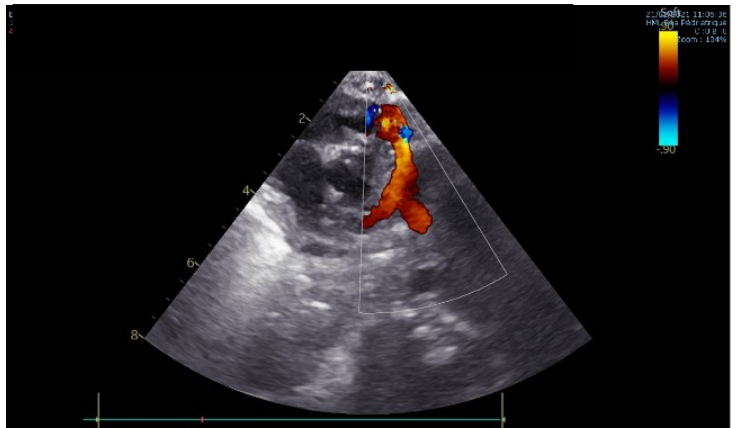

APSO A/II

Enfant TN 1 an APSO Type II
Dg post natal défaillance PGE1 (2 mois) , Stenting du canal à 2 mois (2020g)

Cure compléte à 12 mois : - fermeture de CIV
- plastie bifurcation et APG
- plastie d'élargissemnt infundibulo pulmonaire /patch

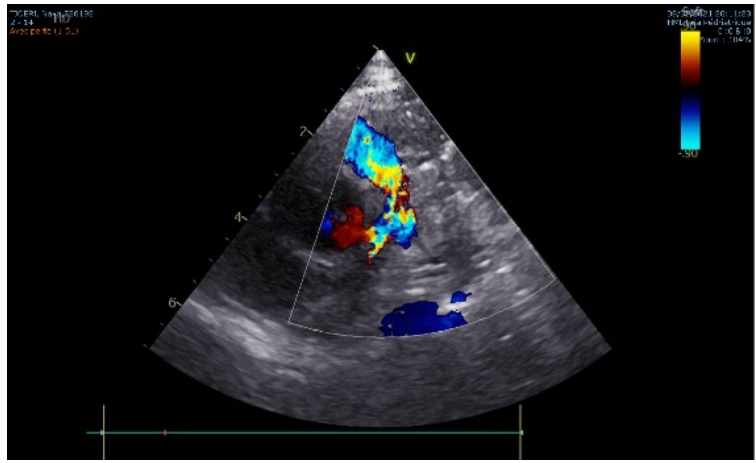

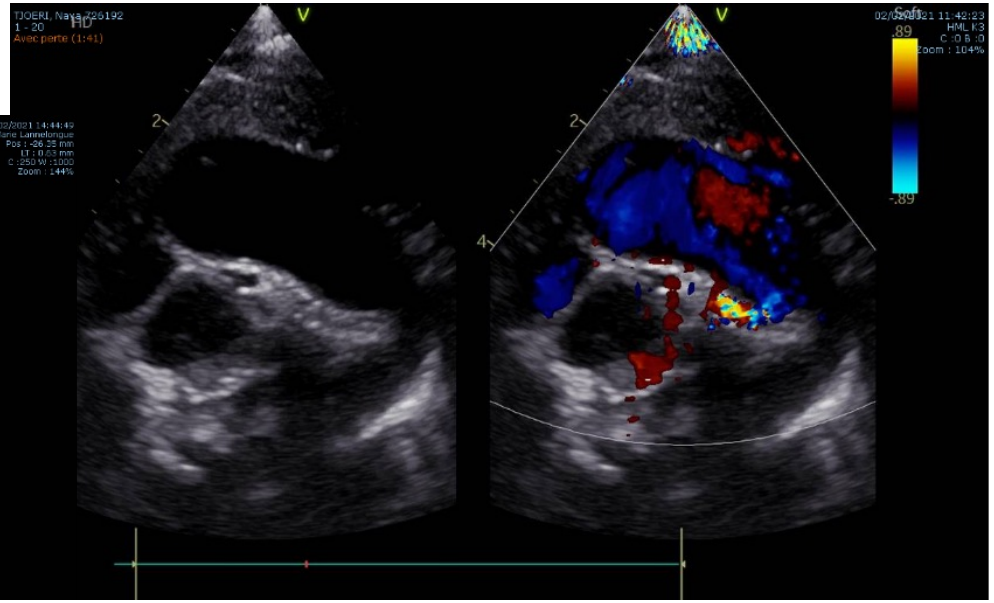

Enfant HM 8 ans
APSO TYPE III/B
SAo2 65%

3 MAPCAS:

- non communicante D6/D7 lobe sup drt et gauche P°basse -
- commnicante D7/D8 /APG sténosée , lobe inf gauche
- communicante de la ss clavière gauche lobe sup , lobe inf droit

mouette pulmonaire APD/APG 5,5 mm

Chirurgie : Unifocalisation de 2 artères
Collatérales droite et gauche,Tube VD/AP Goretex 8

Bilan pré cure complète, à 12 ans SAo2 85%
Embolisation d'une MAPCA non communicante

Enfant HJ 692038
APSO III /

-OUVERTURE VD/AP

- 1 an KT : Nakata (35mm2/m2) stenting APD APT , Embollisation MAPCAS
- 2 ans dilatation APT , Stent APD , STENT LOBAIRE SUP DROITE
- 3 ans dilatation stent lobaire sup droite
- 3,5 ans (sao2 80%), kt pré-op
- Cure compléte : plastie branche et bifurcation, fermeture CIV, CIA patch trans annulaire

Kt post opératoire

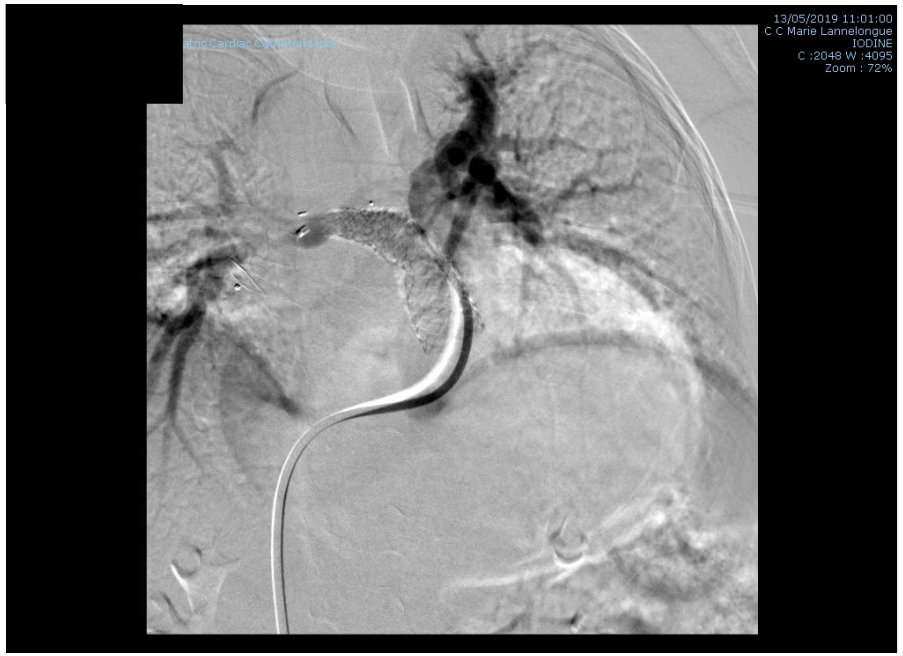

1 an KT : Nakata (35mm2/m2) stenting APD APT , Embollisation MAPCAS

- 2 ans dilatation APT , Stent APD , STENT LOBAIRE SUP DROITE

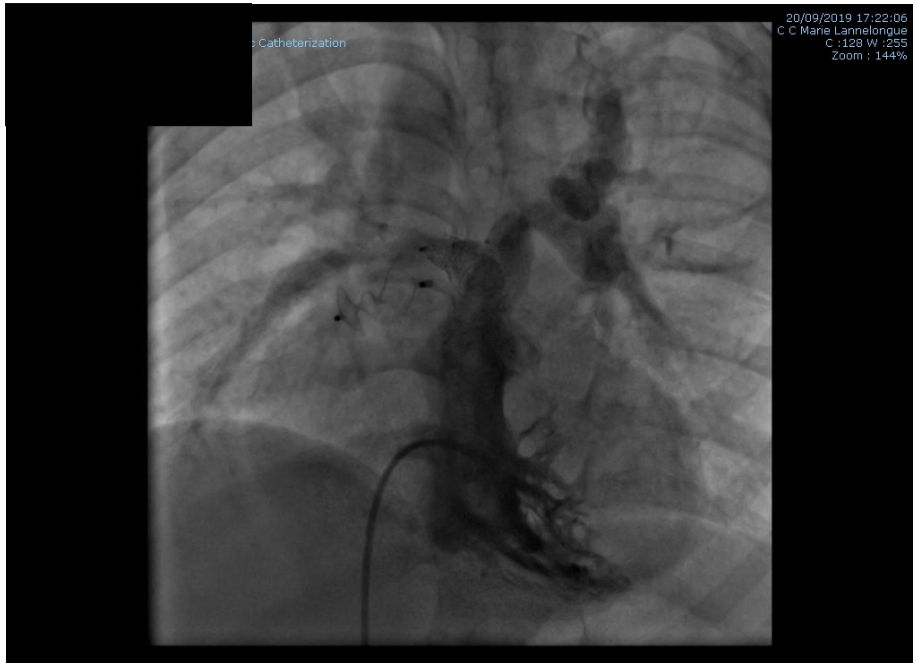

- 3 ans dilatation stent lobaire sup droite
- 3,5 ans (sao2 80%), kt pré-op
- Cure compléte : plastie branche et bifurcation, fermeture CIV,
  CIA patch trans annulaire

Enfant AA 8 KG 7 MOIS APSO II III

2 mapcas COMMUNICANTES / DROITE PROXIMALE GAUCHE DISTALE

CONCLUSION

La prise en charge des patients porteur d'une Atrésie pulmonaire/CIV:

Forme simple à complexes

Projet thérapeutique propre chaque patient

Basée sur l'évaluation du débit artériel pulmonaire : anatomie et physiologie

Requiert une collaboration médico chirurgicale spécialisée : chirurgie,KT (cardiopathies complexes néonatales et adultes)

Quel geste chirurgical et quand?

Conclusion

Objectif thérapeutique

- Mise en continuité VD/AP
  Réseau artériel pulmonaire le plus complet et normal
- Fermeture de la CIV

Stratégie

- Réhabilitation des artères pulmonaires natives
- Réparation en un temps