

CERCLAGE

# Indications du cerclage

- Supprimer l'hyperdébit pulmonaire
- Eviter l'évolution vers l'HTAP fixée

## Cardiopathies:

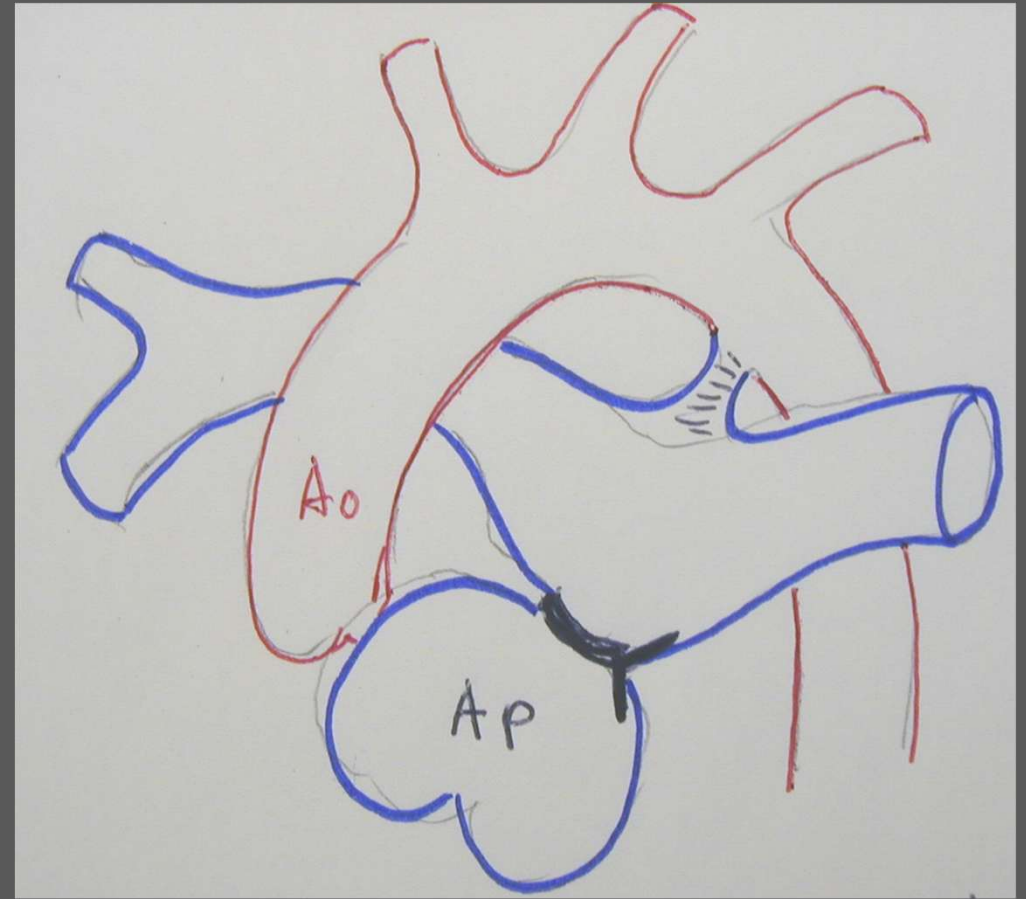
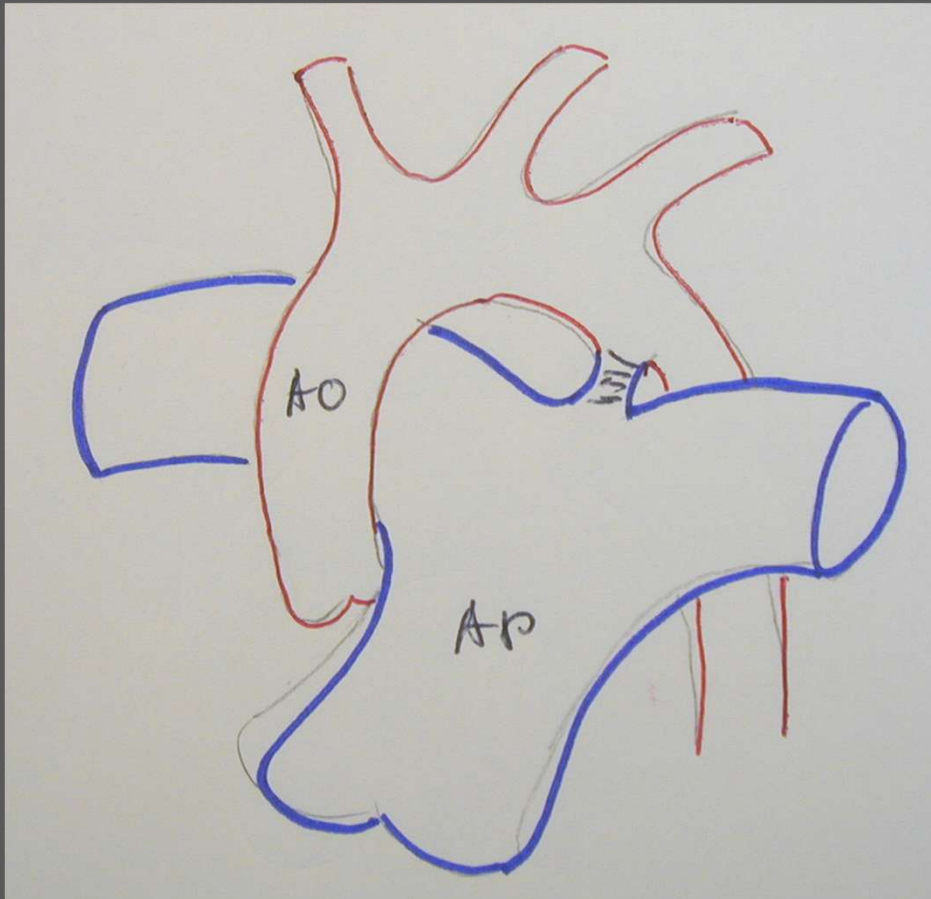
- VU avec hyperdébit:
  - AT avec hyperdébit
- VDDI
- Certaines CIV
- CAVC ?

## A part:

- Remodelage du VG:
  - DD
  - TGVx « vieillie »
  - Senning

# Cerclage de l'AP

AP fragile ! : prudence !



# Voie d'abord

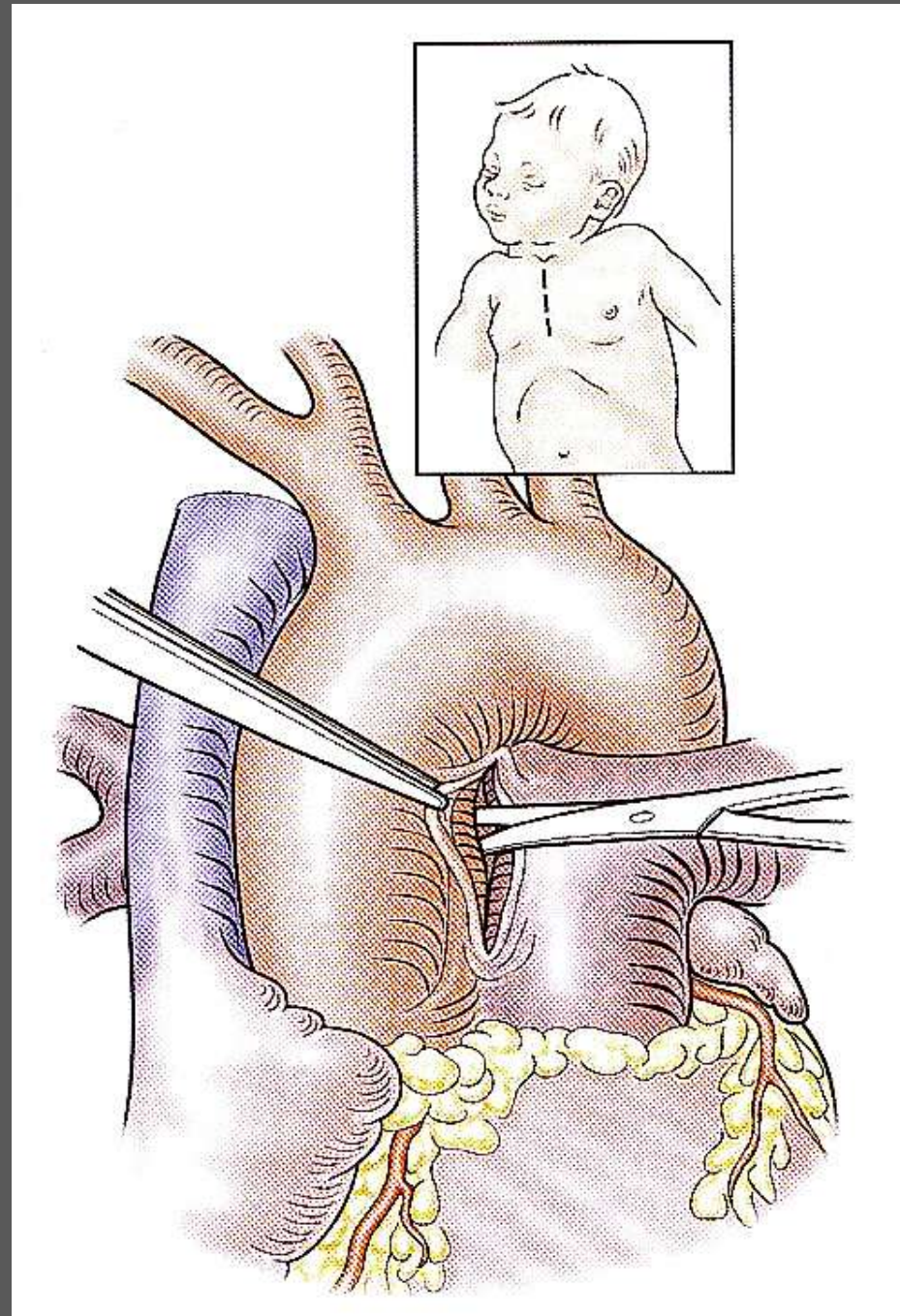
- sternotomie médiane

- meilleure exposition :
  - 4 Contrôle AP aisé
  - 4 Plus facile à bien positionner
- une seule incision finale :
  - 4 Plus de symphise ?

- thoracotomie gauche

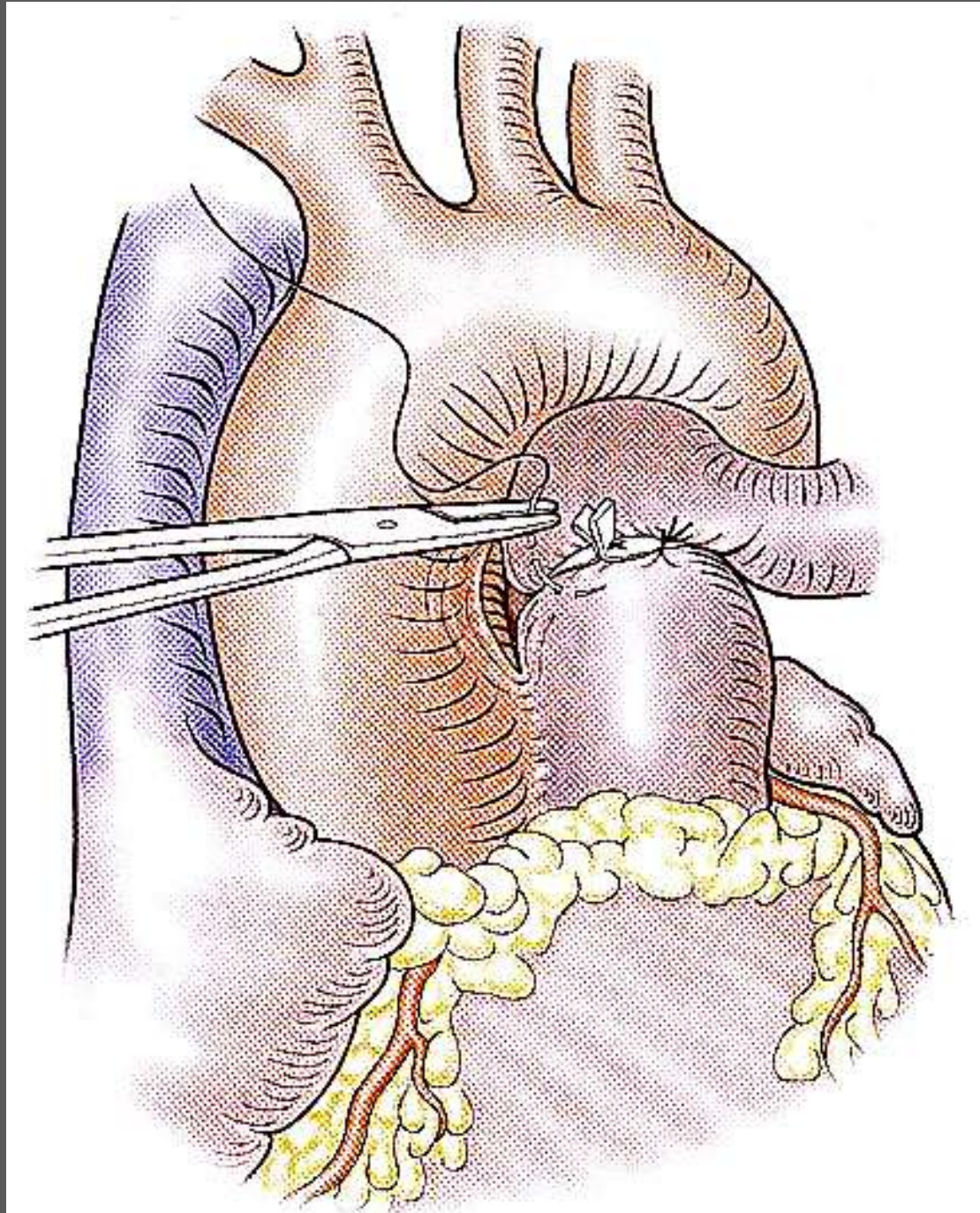
uniquement cure de coarctation associée

# Cerclage pulmonaire





# Cerclage pulmonaire



# Matériel

- bandelette non résorbable
  - Matériel : bandelette coton, bande PTFE, nylacap etc...
- bandelette résorbable (PDS)
- cerclage ajustable
  - En pratique ?

# Calibration (1)

## 1/ réduction débit pulmonaire

- but :  $QP/QS = 1$
- pressions artérielles systémiques seules non fiables
- technique la meilleure
  - formule de Toronto
  - contrôle des pressions



## Calibration (2)

- formule de Toronto
  - pas de mixing (CIVx, CAV)  
**20 mm + 1 mm/kg**
  - mixing (VU, TGV)  
**22 mm + 1 mm/kg**
- contrôle de la PAP distale
  - PAPulm. 30 à 50% PASystem.
  - « au mieux » PAP = 20-30 mmHg
- ajustement
  - « resserrer » : exceptionnel
  - « desserrer » : bradycardie, SaO<sub>2</sub>, NIRS, gds

# Calibration (3)

## 2/ training ventricule gauche

- déterminer pression maximale
- atteindre 75% de cette pression
  - tolérance clinique
  - échocardiographie peropératoire
- interventions multiples nécessaires
- intérêt cerclage ajustable

# Pièges

- cerclage artère pulmonaire gauche
- cerclage vicieux
  - APD non protégée
  - APG sténosée
- canal artériel perméable
- sténose sous-aortique associée

## Pièges....

- Cerclage trop proche de la valve  
trop proche coronaire
- Paralysie récurrentielle
- Cerclage de l'aorte?

# Ne pas cercler

- Truncus arteriosus
  - Toujours vicieux
  - Aggrave l' IA
- Large CIV isolée
- TGV + CIV
- CAVC sauf dans les formes très asymétriques



# CIV + Coarctation

## Correction en 1 ou 2 temps?

- CIV unique + coarctation:
  - Coarctation au premier plan:
    - Cure coarctation sans cerclage
  - CIV au premier plan :
    - chirurgie en 1 temps sous CEC
    - Sauf mauvais état : cure de coarctation + cerclage
  - CIV de taille moyenne :
    - Cerclage résorbable\*
- CIV multiples + coarctation :
  - Cure de coarctation + cerclage